

**ПРАВИТЕЛЬСТВО МОСКВЫ  
ДЕПАРТАМЕНТ ЗДРАВООХРАНЕНИЯ ГОРОДА МОСКВЫ**

**СОГЛАСОВАНО**

Главный внештатный специалист  
по хирургии и эндоскопии  
Департамента здравоохранения  
города Москвы  
проф. Шабунин А.В.

«27» сентября 2020г.



**РЕКОМЕНДОВАНО**

Экспертным советом по науке  
Департамента здравоохранения  
города Москвы

«05» \_\_\_\_\_ 2020г.



**МИНИИНВАЗИВНОЕ ЛЕЧЕНИЕ ПАЦИЕНТОВ С ПАХОВЫМИ  
ГРЫЖАМИ**

Методические рекомендации № 19

Москва, 2020

**УДК 617-089**  
**ББК 54.56**  
**Мет 54**

**Учреждение разработчик:**

Государственное бюджетное учреждение здравоохранения города Москвы «Московский клинический научно-практический центр имени А.С. Логинова Департамента здравоохранения города Москвы»

**Авторы:**

**Белоусов А.М.** - научный сотрудник отделения ВТХ ГБУЗ МКНЦ им. А.С. Логинова ДЗМ, к.м.н.

**Израилов Р.Е.** - заведующий отделом инновационной хирургии ГБУЗ МКНЦ им. А.С. Логинова ДЗМ, д.м.н.

**Васнев О.С.** - Заведующий отделением ВТХ ГБУЗ МКНЦ им. А.С. Логинова ДЗМ, д.м.н.

**Рецензенты:**

**Сажин Александр Вячеславович** – д.м.н., профессор, член-корреспондент РАН, заведующий кафедрой общей хирургии педиатрического факультета РНИМУ им. Н.И. Пирогова.

**Бедин Владимир Владимирович** – к.м.н., доцент, врач хирург высшей квалификационной категории, заместитель главного врача по хирургической помощи Государственного бюджетного учреждения здравоохранения города Москвы «Городская клиническая больница имени С.П. Боткина Департамента здравоохранения города Москвы».

Методические рекомендации предназначены для использования в практической работе хирургов, врачей смежных специальностей и образовательном процессе студентов медицинских ВУЗов

Методические рекомендации являются собственностью Департамента здравоохранения города Москвы и не подлежат тиражированию и распространению без соответствующего разрешения

Авторы несут ответственность за предоставленные данные в методических рекомендациях

## СОДЕРЖАНИЕ

Список сокращений	4
1. Введение .....	5
2. Основная часть .....	7
2.1. Классификация паховых грыж	7
2.2. Показания и противопоказания к применению эндохирургических методик лечения паховых грыж	9
2.3. Обследование и предоперационная подготовка	11
2.4. Хирургическое лечение паховых грыж	13
2.5. Технические особенности TAPP	13
2.6. Технические особенности TEP	17
2.7. Выбор сетчатого эндопротеза	18
2.8. Фиксация сетчатого эндопротеза	23
2.9. Послеоперационное ведение пациентов	24
3. Заключение .....	26
4. Список использованных источников литературы .....	27

## Список сокращений

TEP- Total extraperitoneal repair (внебрюшинная эндоскопическая пластика)

TAPP- Trans abdominal preperitoneal (трансабдоминальная преперитонеальная пластика)

УЗИ -Ультразвуковое исследование

ПЭТФ – полиэтилентерефталат

ЖКТ - желудочно-кишечный тракт

EHS- European Hernia Society

## Введение

Хирургическое лечение больных с грыжами передней брюшной стенки остается одной из актуальных проблем в абдоминальной хирургии. Частота паховых грыж колеблется в пределах от 65 до 80% от общего числа грыж.

Паховыми грыжами чаще страдают лица мужского пола в возрасте от 20 до 60 лет. Как правило, это лица наиболее трудоспособного возраста, поэтому их лечение сохраняет высокое медицинское, социальное и экономическое значение во всем мире [1].

Операции по поводу паховых грыж занимают по частоте первое место среди плановых оперативных вмешательств. В России ежегодно выполняется более полумиллиона герниопластик, в США около 700000 герниопластик, в Европе более миллиона [15].

За последние сто лет накоплен большой опыт по изучению этиологии и патогенеза паховых грыж, разработано более 400 оперативных методик. Рецидивы возникают у 10% больных, оперированных по поводу простых паховых грыж и у 20-30% больных, оперированных по поводу сложных и рецидивных грыж [8].

В конце XX века активное развитие эндоскопической хирургии изменило взгляд на общую абдоминальную хирургию и, в частности, на герниологию.

Активное использование видеозендохирургии в повседневной работе хирургических отделений привело к улучшению результатов хирургического лечения пациентов с паховыми грыжами. Так же, учитывая успехи в разработке различных форм и материалов для производства сетчатых имплантов, наметилась тенденция к уменьшению рецидивов и осложнений после лапароскопической герниопластики при паховых грыжах. И все же, частота рецидивов грыж остается на уровне 2,2-4,4%, а частота интра- и послеоперационных осложнений достигает 8% [14,4].

Это свидетельствует о том, что ни сама методика, ни современные материалы не улучшают сами по себе результат лечения. Только грамотный

методический подход к их применению в лечение пациентов с паховыми грыжами позволяет достичь лучших результатов.

## Основная часть

### Классификация паховых грыж

Традиционно паховые грыжи разделяют на прямую (медиальную) и косую (латеральную), на врожденную и приобретенную, а также выделяют рецидивную паховую грыжу [7].

Кроме классического деления на прямые и косые паховые грыжи, в клинической практике часто используют классификацию по L.M. Nyhus.

I тип — косые грыжи с внутренним паховым кольцом нормального размера. Обычно встречается у детей и молодых людей. Задняя стенка пахового канала в проекции медиальной паховой ямки интактна, и грыжевой мешок находится внутри пахового канала.

II тип — косые грыжи, имеющие расширенное и смещенное внутреннее паховое кольцо без выпячивания задней стенки пахового канала. Грыжевой мешок может занимать весь паховый канал, но в мошонку не опускается.

III A — все прямые грыжи большие и малые;

III B — косые грыжи с большим расширенным внутренним паховым кольцом. Грыжевой мешок часто находится в мошонке. Кроме того, типичные панталонные (сочетание косой и прямой) грыжи и скользящие грыжи;

III C — бедренные грыжи.

Все рецидивные грыжи относят к IV типу:

IV A — прямые;

IV B — косые;

IV C — бедренные;

IV D — сочетания рецидивирующих грыж.

Помимо вышеуказанных имеются также классификации Жильбера, Руткова/Роббинса, Шумпелика, Харкинса, Кастена, Халверсона и МакВея, Лихтенштейна, Бендэвида, Стоппа, Александре, унифицированная классификация Золлингера и т.д [21].

Такое большое количество классификаций затрудняет стандартизацию к подходам лечения и его оценки. В связи с чем для наиболее эффективного сравнения результатов в ходе клинических исследований была предложена классификация Европейского общества герниологов. Классификация представлена в материалах 35-го Международного конгресса EHS (35-th International Congress of the European Hernia Society, Польша, Гданьск, май 2014 года) [23].

P			R		
	0	1	2	3	X
L					
M					
F					
P – первичная грыжа  R – рецидивная грыжа	0 – грыжа не определяется  1 - ≤ 1,5 см (один палец)  2 - 1,5 – 3 см (два пальца)  3 - > 3 см (более двух пальцев)  X - исследование не проводилось	L – латеральная/косая грыжа  M – медиальная/прямая грыжа  F – бедренная грыжа			

Данная классификация проста в применении и хорошо запоминается.

### **Показания к применению эндохирургических методик лечения паховых грыж**

Показаниями к применению эндохирургических методик лечения грыж, как и для большинства традиционных способов, является неосложненная паховая грыжа, особенно двусторонняя. При лапароскопической операции

имеется возможность одновременного выполнения пластики передней брюшной стенки с обеих сторон через единый доступ без дополнительных разрезов. Из осложненных паховых грыж эндоскопическим способом рекомендуется лечить рецидивные грыжи. Использование лапароскопического метода при устранении рецидивных паховых грыж, оперированных ранее передними доступами, более радикально, так как в подобных случаях операция проходит в условиях нормальной анатомии тканей, вне зоны рубцов, что снижает риск ятрогенных повреждений сосудов и нервов паховой области и элементов семенного канатика [22].

Оперативное лечение следует выполнять в плановом порядке, но незамедлительно после выявления грыжи, что позволит избежать возможных осложнений и облегчит тактику операции, следовательно, сократит время вмешательства и наркоза, сроки госпитализации, социальной и трудовой реабилитации [3].

### **Противопоказания к применению эндохирургических методик лечения паховых грыж**

Противопоказания к проведению лапароскопической герниопластики можно разделить на общие и местные.

К общим противопоказаниям относятся в основном такие заболевания и состояния пациента, при которых вообще сомнительна оправданность лапароскопического вмешательства, так как может привести к серьезным осложнениям.

К абсолютным противопоказаниям относятся несколько состояний и заболеваний.

1) Беременность. Увеличенная матка существенно усложняет наложение пневмоперитонеума, введение троакаров и резко ограничивает доступ к зоне операции. Напряженный пневмоперитонеум и общая анестезия могут оказать отрицательное влияние на состояние женщины и плода. В связи с этим обстоятельством, предпочтение у подобной группы пациентов следует отдавать традиционным способам вмешательства.

2) Сопутствующие заболевания и состояния при которых противопоказан наркоз. Лапароскопическое вмешательство выполняется в условиях пневмоперитонеума (10-13 мм рт. ст.), приподнимающего диафрагму и ограничивающего ее подвижность, что не может не оказать отрицательного влияния на работу дыхательной и сердечно-сосудистой систем.

3) При декомпенсации сердечной деятельности, с выраженными нарушениями в проводящей системе сердца, со свежим инфарктом миокарда (со времени инфаркта прошло менее 6 месяцев), с гипертонической болезнью не поддающейся лекарственной коррекции, с острой формой ишемической болезни сердца (частые приступы стенокардии, острая очаговая дистрофия миокарда).

4) Больные с заболеваниями легких, особенно таких, как пневмония, обструктивное поражение трахеи и бронхов, легочно-сердечной недостаточностью II-III степени. Высокое стояние диафрагмы и гиперкапния усугубляют дыхательную недостаточность.

Выраженные нарушения свертывающей системы крови, которые не могут быть скорректированы терапевтическими мероприятиями, следует отнести к общим противопоказаниям. При вмешательствах эндохирургическим способом проведение тщательного гемостаза несколько сложнее, чем при классических операциях, особенно при рубцово-спаечных изменениях грыжевого мешка.

Кроме того, выполнение эндоскопической герниопластики невозможно больным с сахарным диабетом, не поддающимся коррекции инсулином, с посттромбофлебитической болезнью (опасность тромбозов), с циррозом печени в стадии декомпенсации (асцит, спленомегалия, расширение коллатеральных вен). Если у больного имеется аденома предстательной железы II-III ст., то операции по поводу грыжи должно предшествовать удаление аденомы. Не следует оперировать инкурабельных онкологических больных.

Перенесенные ранее операции могут сопровождаться распространенным и выраженным спаечным процессом, который затруднит или сделает невозможным подход к зоне операционного действия.

Местными противопоказаниями являются следующие: ущемленная паховая грыжа; гигантские пахово-мошоночные грыжи; скользящие грыжи; косые паховые грыжи в сочетании с водянкой оболочек яичка и семенного канатика.

С увеличением опыта миниинвазивных операций, согласно последним сообщениям в литературе, многие из вышеперечисленных противопоказаний становятся относительными [6].

### **Обследование и предоперационная подготовка**

Распознать сформировавшуюся паховую грыжу нетрудно. Типичным является анамнез: внезапное возникновение грыжи в момент физического напряжения или постепенное развитие грыжевого выпячивания, появление выпячивания при натуживании в вертикальном положении тела больного и вправление — в горизонтальном. Больных беспокоят боли в области грыжи, в животе, чувство неудобства при ходьбе. В случае если содержимым грыжевого мешка является мочевого пузырь, то может возникнуть дизурия.

Осмотр больного в вертикальном положении дает представление об асимметрии паховых областей. При наличии выпячивания брюшной стенки можно определить его размеры и форму. Пальцевое исследование наружного отверстия пахового канала производят как в горизонтальном положении больного после вправления содержимого грыжевого мешка, так и в вертикальном.

У пациентов с типичными симптомами грыжи достаточно только клинического обследования. Чувствительность данного метода составляет 74,5-92%, а специфичность 93%. Дооперационная дифференциальная диагностика прямой и косой грыжи не обязательна.

В случаях затруднений клинической диагностики возможно применение специальных инструментальных методов исследования.

Ультразвуковое исследование (УЗИ), не смотря на не высокую информативность, является доступным неинвазивным инструментальным методом диагностики грыж, а также сопутствующей патологии органов брюшной полости. Его проведение позволяет уточнить размеры грыжевых ворот, характер грыжевого содержимого, диагностировать липому семенного канатика, грыжевое выпячивание на противоположной стороне, провести диагностику с другими патологическими состояниями. Чувствительность и специфичность ультразвукового исследования зависит от опыта и качества подготовки врача-специалиста [24].

У пациентов с выраженным ожирением, рецидивными грыжами, с наличием операций на органах брюшной полости в анамнезе, при гигантских грыжах показано проведение рентгенологической компьютерной томографии.

МРТ при диагностике паховой грыжи имеет специфичность и чувствительность выше 94%. При его использовании могут быть диагностированы опухоль, скользящая грыжа [21].

Стандартный объем предоперационного обследования пациентов с паховой грыжей:

- клинический анализ крови
- клинический анализ мочи
- биохимический анализ крови
- коагулограмма
- электролиты крови (K, Na, Cl)
- группа крови и резус – фактор
- серологическое исследование (RW, HbsAg, HCV, ВИЧ)
- ЭКГ
- флюорография

### **Хирургическое лечение паховых грыж**

Целью лечения паховой грыжи является уменьшение симптомов путем пластики передней брюшной стенки с минимальными неудобствами для

пациента и максимальной экономической эффективностью. Грыжи могут быть излечены только хирургическим путем.

Основные виды хирургических вмешательств при паховых грыжах основаны на использовании сетчатых протезов. К ним, в первую очередь, относятся операция Lichtenstein и эндовидеохирургическая герниопластика.

В настоящее время эндовидеохирургические способы операций при паховой грыже представлены двумя видами хирургических вмешательств: лапароскопическая (чрезбрюшинная) преперитонеальная аллопластика передней брюшной стенки (TAPP) и тотальная экстраперитонеальная пластика (TEP).

### **Технические особенности TAPP**

TAPP может быть выполнена в стандартной операционной, оснащенной эндовидеохирургической стойкой, включающей в себя монитор, видеокамеру и блок управления к ней, осветитель, инсуфлятор, ирригатор и аспиратор, аппарат электрокоагуляции. Обычно используют 10 мм лапароскоп с угловой оптикой в 30 градусов, однако возможно применение 5 мм лапароскопа.

Набор инструментов включает в себя 10 мм троакара и два 5 мм троакара, однако с практической точки зрения, удобнее использовать два 10 мм троакара и один 5 мм. Через второй 10 мм троакара удобнее вводить сетчатый эндопротез, нитку с иглой и при необходимости салфетку. Также необходимы ножницы, иглодержатель, зажимы - «жесткий» (Clinch) и «мягкий» (Grasper). В качестве инструмента для монокоагуляции используют ножницы, однако может быть использован и крючок. Некоторые хирурги используют ультразвуковые ножницы, но это значительно увеличивает себестоимость операции.

Операция начинается с доступа в параумбиликальной области, после чего создают пневмоперитонеум. Наиболее распространенными способами являются использование иглы Верриша или открытая установка первого троакара по Хассану. По данным мировой литературы эти методы сопоставимы по безопасности и выбор в большей степени зависит от предпочтения хирурга.

После установки оптического троакара в праумбиликальной области и создания пневмоперитонеума необходимо выполнить ревизию органов брюшной полости: исключить повреждение органов брюшной полости в месте введения троакара, определить тип грыжи (прямая или косая), осмотреть верхний этаж брюшной полости.

Рабочие троакары устанавливают на уровне пупка несколько латеральнее прямых мышц живота (рисунок № 1).

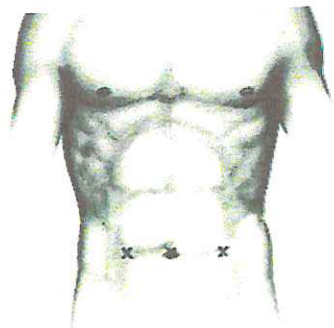


Рисунок №1. Схема расстановки троакаров.

После чего операционный стол переводят в положение Тренделенбурга.

Далее с помощью ножниц и электрокоагуляции дугообразным разрезом от передне-верхней ости гребня подвздошной кости до пупочного тяжа рассекают париетальную брюшину (рисунок № 2).

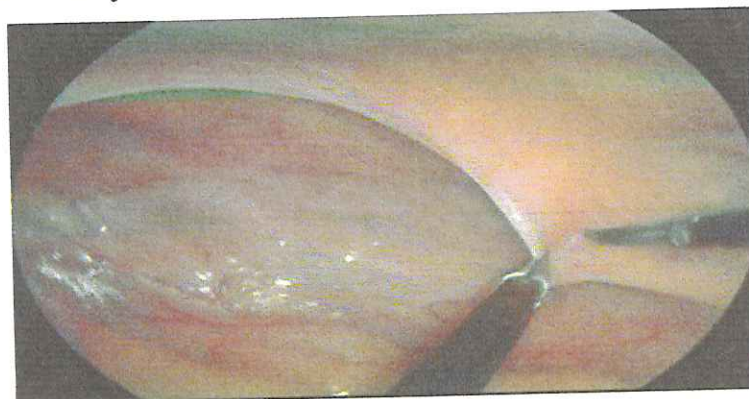
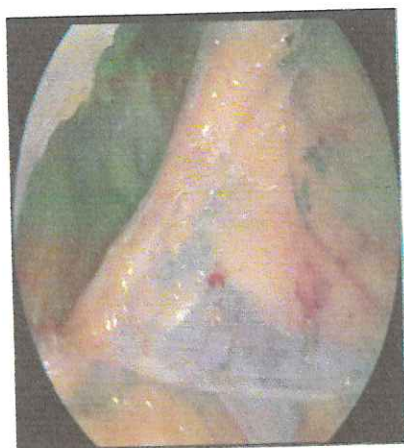
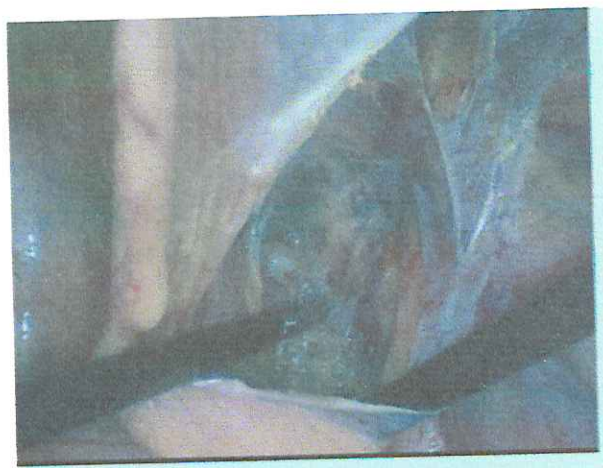
Рисунок № 2. Рассечение париетальной брюшины.

Затем осуществляют тщательную диссекцию предбрюшинного пространства, в результате которой отслаивается брюшина, выделяется грыжевой мешок. Отделение брюшины от мешка лучше начинать по латеральному краю, как наиболее безопасной зоне (рисунок № 3).



а) латеральная диссекция



б) медиальная диссекция

Рисунок № 3. Диссекция предбрюшинного пространства.

Мобилизацию считают полной и адекватной, когда дифференцируются следующие анатомические структуры: лонный бугорок, верхняя ветвь лобковой кости, связка Соорег'а, нижние эпигастральные сосуды, поперечная фасция, структуры семенного канатика (рисунок № 4).

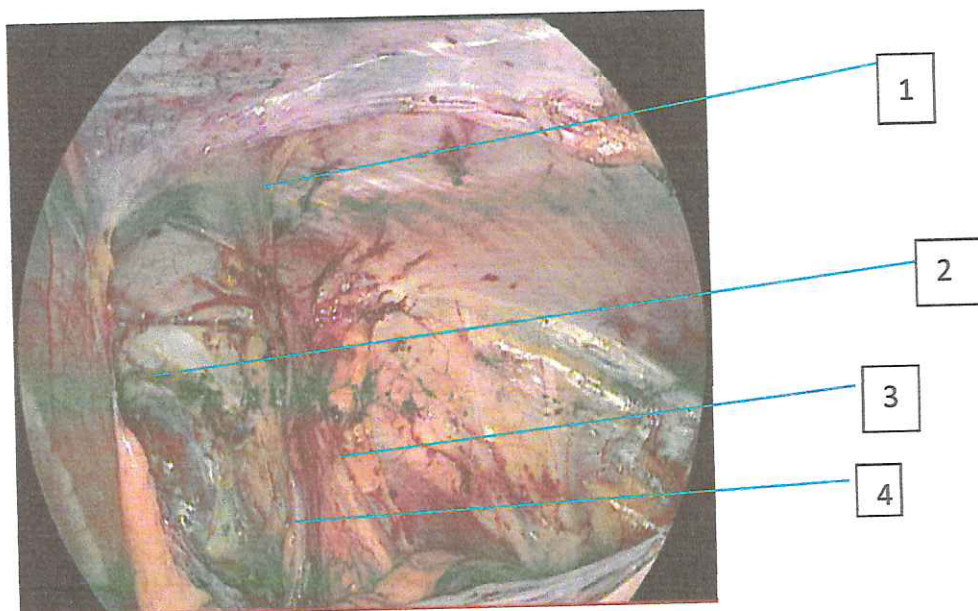


Рисунок № 4. Вид предбрюшинного пространства после мобилизации. 1- Нижние эпигастральные сосуды, 2 – верхняя ветвь лобковой кости, 3 – сосуды семенного канатика, 4 – семявыносящий проток

После того как преперитонеальное пространство мобилизовано, выполнен контроль гемостаза, через 10 мм троакар в брюшную полость вводят

сетчатый эндопротез и устанавливают его. Правильно установленный сетчатый эндопротез должен перекрывать связку Коопер'а, апоневротическую часть прямой и пирамидальной мышц у лонного бугорка, подвздошно-паховую связку, верхний и нижний край грыжевых ворот.

После установки и расправления сетку фиксируют. Существует несколько вариантов фиксации сетчатого эндопротеза: герниостеплеры с нерассасывающимися спиралями, с рассасывающимися, клеевая фиксация, применения самофиксирующихся сетчатых эндопротезов.

Далее выполняется перитонизация сетки с помощью обвивного интракорпорального шва. Для облегчения перитонизации можно вывести пациента из положения Тренделенбурга и уменьшить давление карбоксиперитонеума до 7-8 мм. рт. ст. Операцию заканчивают наложением швов на кожу.

#### **Технические особенности ТЕР**

Операция начинается с кожного разреза в параумбиликальной области, далее необходимо мобилизовать и рассечь передний листок влагалища прямой мышцы, мышцу отодвинуть крючком Фарабефа латерально в сторону и приподнять, после чего ввести баллон-диссектор, с помощью которого создать полость в предбрюшинном пространстве (рисунок № 5).

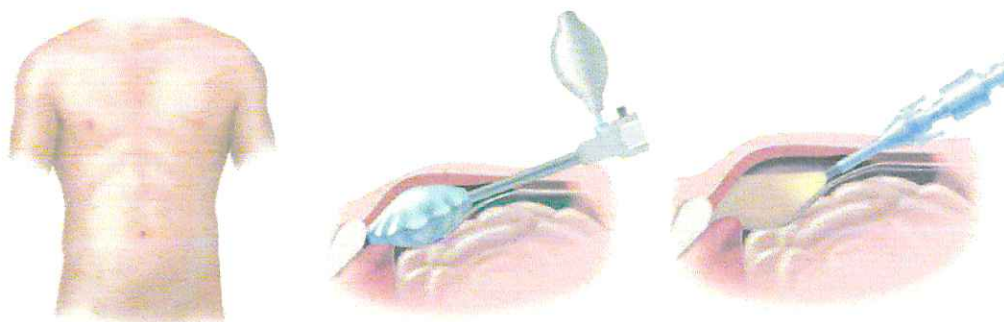


Рисунок № 5. Создание полости в преперитонеальном пространстве.

Далее создается ретроперитонеум с помощью углекислого газа до 14 мм рт ст. После этого устанавливают рабочие троакары: первый 5 мм- на 2 см выше лонного сочленения по средней линии, второй 5 мм троакар по середине расстояния между ранее установленными троакарами.

После создания необходимо определить основные анатомические ориентиры: нижние эпигастральные сосуды, подвздошно-лонный тракт, пространство Retzii. Также необходимо определить тип грыжи: прямая или косая. При прямой грыжи грыжевой мешок всегда располагается в проекции медиальной паховой ямки, медиально от эпигастральных сосудов. При данном виде грыжи мешок нередко вправляется еще на этапе создания ретроперитонеума. При косых же грыжах, выходящих через латеральную ямку, грыжевой мешок идет в элементах семенного канатика. В связи с этим при выделении мешка у пациентов с косыми грыжами необходимо четко дифференцировать семявыносящий проток и яичковые сосуды от стенок грыжевого мешка.

При выделении грыжевого мешка при косых паховых грыжах, особенно больших размеров, может произойти повреждение брюшины, в результате чего углекислый газ мигрирует в брюшную полость. Если размер дефекта не превышает 2-3 мм, то дефект можно не ушивать. Достаточно установить иглу Вереша в параумбиликальной области, что обеспечит эвакуацию углекислого газа из брюшной полости и можно продолжать диссекцию предбрюшинного пространства.

После выделения грыжевого мешка, необходимо создать пространство достаточного размера для размещения сетчатого эндопротеза. Пространство должно располагаться от пространства Retzii, лонного бугорка и латерально до пространства Bogros, передне-верхней ости подвздошной кости. Сетка должна перекрыть медиальную и латеральную паховые ямки, бедренную ямку и надлобковое пространство.

Далее через 10-миллиметровый троакар вводится сетчатый эндопротез, расправляется в предбрюшинном пространстве и фиксируется. Могут быть использованы такие же методы фиксации как и при TAPP. Далее десуфляция углекислого газа. Швы на кожу.

### **Выбор сетчатого эндопротеза**

Современные методики лечения паховых грыж с применением эндопротезов из синтетических полимеров позволяют улучшить результаты лечения. При этом кроме техники выполнения операции важное значение имеют свойства эндопротезов.

При имплантации различного вида эндопротезов возникает ответная реакция со стороны собственных тканей организма по типу реакции на инородное тело [2].

В настоящее время существует большое количество различных синтетических сетчатых эндопротезов для пластики передней брюшной стенки.

Основные их типы наиболее полно отображены в классификации Amid R.- 1997 года [12,13].

По Amid, протезы разделяются на 4 группы:

Тип I- макропористые монофиламентные имплантаты. Отличительным признаком данной группы материалов, к которым относится большинство полипропиленовых протезов, является размер пор более 75 микронов, что создает благоприятные условия для проникновения макрофагов, фибробластов, кровеносных сосудов и коллагеновых волокон между волокнами импланта. Однако, контакт этих имплантатов с внутренними органами, такими как кишечник, мочевого пузырь, может привести к развитию тяжелых сращений и кишечных свищей. Также, со временем происходит контракция (сморщивание) макропористых имплантатов, что может стать причиной развития рецидивов. Пример: Parietene Macroporus Mesh (Medtronic, UK), Bard Soft Mesh (C.R. Bard Inc., USA).

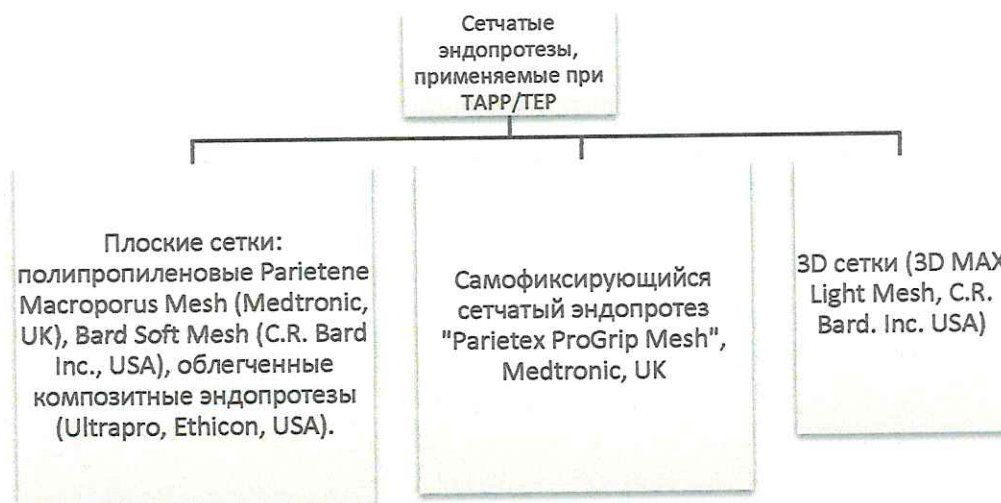Тип II- микропористые материалы. Размер пор не превышает 10 микронов. (Политетрафторэтилен, Surgical Membrane и др.). Отмечено, что такие эндопротезы не вызывают желаемой пролиферативной реакции и васкуляризации, при этом не происходит прорастания сетки соединительной тканью, а происходит ее инкапсуляция. Пример: Dual Mesh (W.L. Gore and Associates, USA), Dulex (C.R. Bard Inc., USA).

Тип III- протезы с большими порами, связанные из комплексных нитей, имеющих маленькие межволоконные поры. Наличие у таких эндопротезов указанных компонентов способствует инфицированию и более выраженной реакции на имплантацию инородного тела. Пример: Mersilen (Ethicon, USA), Dacron (Meadox Medical Corp., USA), Surgipro SPM (Covidien, USA).

Тип IV- биоматериалы с субмикронным размером пор. (Tutogen Medical GmbH, Neunkirchen a. Br., Germany). Их обычно используют в комбинации с эндопротезами I типа при интраабдоминальной имплантации. Это связано с тем, что они практически не образуют спаек.

При выборе сетчатого эндопротеза важно учитывать не только размер пор, но и вес сетки. Он зависит как от удельного веса полимера, из которого она изготовлена, так и от объема, использованного при ее производстве материала [20].

Для того, чтобы легче было ориентироваться в ассортименте предлагаемых сеток, все сетчатые эндопротезы для лечения паховых грыж можно разделить на три условных группы.



Остановимся подробнее на основных представителях этих групп.

Плоские полипропиленовые сетки – наиболее распространенный тип сеток, используемый для оперативного лечения практически всех видов грыж. Одно из главных достоинств данного типа сеток является их цена, вполне доступная и не приводящая к значительному удорожанию операции. Однако большинство производителей изготавливают сетки из мононитей диаметром

больше 14 мм, что делает такие имплантаты «тяжелыми». В результате прочность таких сеток в несколько раз превосходит минимально необходимую, и также повышается жесткость. Использование таких сеток приводит к формированию плотных рубцовых тканей, которые деформируют сетку. У пациентов часто возникает чувство инородного тела и ограничение подвижности передней брюшной стенки. Такие сетки сокращаются в размерах, что может привести к рецидиву грыжи. Учитывая это явление, при использовании такой сетки необходимо как минимум на 5 см отступить от края дефекта, что в свою очередь ведет к большему объему диссекции тканей, соответственно и большей травматизации.

Для решения проблем, связанных с использованием плоских полипропиленовых сеток, производители предлагают «облегченные» полимерные эндопротезы [17].

Наиболее яркий представитель такого типа сеток эндопротез Ultrapro фирмы Ethicon. Эти сетки связаны из полипропиленовых мононитей и рассасывающихся мононитей Монокрил (полиглекапроновых). Учитывая, что данная сетка сделана из мононитей у нее полностью отсутствует капиллярность, фитильность и низкий риск инфицирования, при условии чистоты раны [11,19].

Наличие рассасывающегося компонента улучшает манипуляционные свойства сетки. Облегчение эндопротеза делает его мягким, в результате он сохраняет форму при работе с ним. Наличие же мононитей обеспечивают ему каркасные свойства на этапе установки. Также рассасывающиеся мононити придают прочность имплантату, необходимую в раннем послеоперационном периоде, пока не образуется достаточный по прочности рубец соединительной ткани.

Таким образом, если говорить об использовании плоских сетчатых эндопротезов, то на наш взгляд, оптимальны облегченные композитные сетки.

Еще один вид сеток, который применяют при TAPP/TEP - это эндопротез “Parietex Progrid Mesh” выпускаемый компанией Medtronic (Рисунок № 6).



Рисунок № 6. Самофиксирующийся сетчатый эндопротез ProGrip.

Данную сетку можно отнести к плоским облегченным, частично рассасывающимся имплантатам, а также к самофиксирующимся. Она представляет собой комбинированную сетку, связанную из мононитей на основе полиэтилентерефталата (нерассасывающаяся часть) и полимолочной кислоты. Петли рассасывающихся нитей разрезаны таким образом, что по всей поверхности образуются «крючки», которыми эндопротез прикрепляется к тканям. Это обеспечивает отсутствие необходимости дополнительной фиксации. После рассасывания крючков в организме остается легкая ПЭТФ сетка ( $40 \text{ г/м}^2$ ), срок рассасывания полимолочной кислоты 15 месяцев, что превосходит время плотного прорастания эндопротеза соединительной тканью [16,5].

Главная задача при использовании данного эндопротеза – это его правильная раскладка в преперитонеальном пространстве. Применение данной сетки позволяет снизить частоту развития острой послеоперационной и хронической паховой боли.

Следующий тип сеток, активно используемых для лапароскопической пластики передней брюшной стенки при паховых грыжах — это объемный анатомический имплантат - 3D MAX Light Mesh фирмы Bard (рисунок № 7).




Рисунок № 7. Объемный анатомический имплант 3D Max Light Mesh

Трехмерный дизайн разработан специально для лапароскопической герниопластики. Материал сетчатого протеза - непокрытый полипропилен. Физиологическая форма (полусферическая внутренняя поверхность, соответствующая анатомической форме паховой области) и контуры (каплеобразный контур с полипропиленовым кантом для памяти формы, а также выемка по нижнему краю, соответствующая анатомии сосудистого пучка паховой области) импланта обеспечивают максимальное прилегание и минимизируют вероятность смещения протеза [10].

Таким образом в настоящее время существует огромный выбор сетчатых эндопротезов, но основная задача миниинвазивной пластики передней брюшной стенки при паховой грыже – это адекватно подготовленное пространство под сетку и правильно выбранный не только тип сетки, но и размер, который должен быть не меньше, чем 10x15 см.

#### **Фиксация сетчатого эндопротеза**

После установки и расправления сетки приступают к фиксации. Если использовать герниостеплеры или отдельные швы, то сетку следует фиксировать в следующих точках: связка Коопер'а, апоневротическая часть прямой и пирамидальной мышц у лонного бугорка, к паховой связке, при этом особое внимание нужно обращать на то, чтобы в процессе фиксации сетчатый имплант сохранял свою форму, плотно прилегая к анатомическим структурам и закрывая все слабые места [9].

Также особого внимания заслуживает фиксация импланта по нижнему краю. Нельзя фиксировать имплантат в области «треугольника боли» (рисунок 8), который расположен латеральнее яичковых сосудов и сверху ограничен подвздошно-лобковым трактом. Здесь проходят половая и бедренная ветви бедренно-полового нерва, бедренный нерв и латеральный кожный нерв бедра. Вовлечение в точку фиксации нервных волокон приводит к выраженным болевым ощущениям в послеоперационном периоде. Еще одним опасным местом для наложения швов или спирали является «треугольник смерти» - пространство, расположенное между семявыносящим протоком и яичковыми

сосудами. В этой зоне под брюшиной и поперечной фасцией проходят наружные подвздошные сосуды [18].

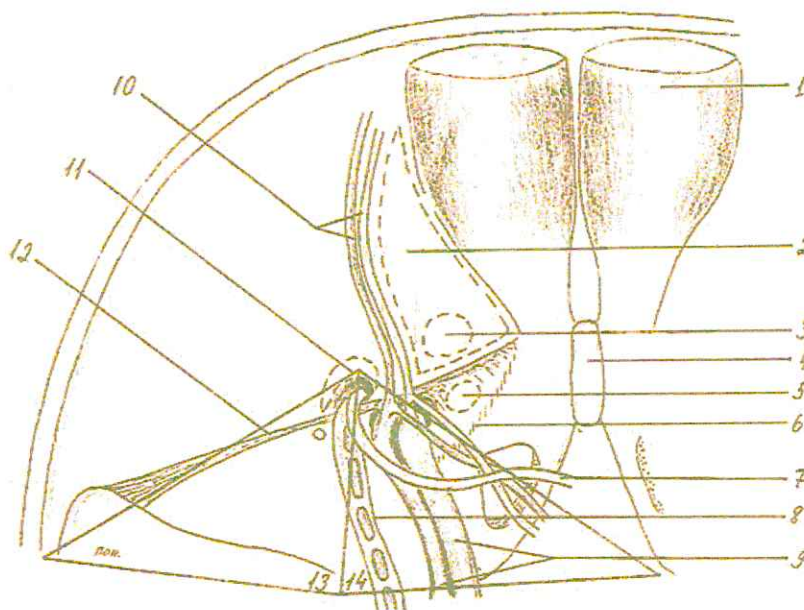


Рисунок № 8. «Треугольник боли» и «Треугольник смерти»

1. Прямая мышца 2.Треугольник Гессельбаха; 3.Ворота прямых паховых грыж; 4.Лонное сочленение; 5.Место выхода бедренных грыж; 6.Связка Купера; 7.Семявыносящий проток. 8.Сосуды семяного канатика; 9.Наружные подвздошные артерия и вена; 10.Нижние эпигастральные сосуды; 11.Место выхода кривой паховой грыжи; 12.Пупартова связка; 13. "Треугольник боли"; 14. "Треугольник смерти".

Для того, чтобы обеспечить надежную фиксацию и снизить риск появления интраоперационных и послеоперационных осложнений возможно использовать клеевую фиксацию или применять самофиксирующиеся сетчатые эндопротезы.

#### **Послеоперационное ведение пациентов**

Обезболивание пациентов после TAPP/TEP проводится нестероидными противовоспалительными препаратами в первые сутки, зачастую на следующие сутки пациентам не требуются какого-либо обезболивания, особенно при использовании самофиксирующихся сетчатых эндопротезов.

Также, как и после открытых вмешательств пациентам рекомендовано носить специальный суспензорий или плавки для поддержания мошонки в приподнятом состоянии.

Вставать и ходить рекомендуется уже через 3 часа после операции. Если операция выполнена утром, вечером можно разрешить легкий прием пищи.

Антибиотикопрофилактика и антибиотикотерапия не требуется [23].

Профилактика тромбозов проводится согласно рекомендациям Ассоциации флебологов России.

Сроки реабилитации после TAPP/TEP могут различаться для каждого пациента. Они определяются уровнем и видом физической активности, наличием сопутствующей патологии, наличием или отсутствием болевого синдрома в послеоперационном периоде. При неосложненном течении послеоперационного периода средний срок может быть от 1 до 2-3 месяцев.

## Заключение

Паховые грыжи были и остаются одной из самых актуальных проблем абдоминальной хирургии. Лечение пациентов с паховыми грыжами имеет большое социально-экономическое значение. Ежегодно в хирургических стационарах России выполняется более полумиллиона оперативных вмешательств по поводу паховых грыж. Несмотря на такую распространенность и, на первый взгляд, простоту этих операций, частота рецидивов и послеоперационных осложнений остается на весьма высоком уровне.

С появлением TAPP/TEP методик результаты лечения пациентов с паховыми грыжами стали значительно лучше. Уменьшается болевой синдром, снижается частота раневой инфекции, срок возвращения к нормальной физической активности значительно меньше, по сравнению с открытыми методиками.

Однако для достижения одного из ключевых показателей эффективности лечения паховой грыжи – снижение частоты рецидива, необходимо четко следовать стандартам выполнения данных оперативных вмешательств, иметь четкие и ясные представления об анатомии паховой области со стороны брюшной полости, знать и уметь правильно применять современные сетчатые эндопротезы и приспособления для их фиксации.

Необходимо помнить, что «кривая обучения» эндоскопическим методикам лечения паховых грыж более продолжительная, чем для открытых методик. Она составляет от 50 до 100 операций, при этом наиболее критичными являются первые 30-40 операций. Обучение должно проходить под контролем опытного хирурга.

Правильное методическое выполнение вышеописанных техник позволит значительно улучшить результаты хирургического лечения пациентов с паховыми грыжами.

## Список литературы

1. Егиев В.Н. с соавт. Атлас оперативной хирургии грыж-М.: ИД Медпрактика-М.-2003, стр. 5-7
2. Егиев В.Н., Чижов Д.В., Филаткина Н.В. Взаимодействие полипропиленовых эндопротезов с тканями передней брюшной стенки // Герниология. -2005. -№ 2.-С. 41-49.
3. Затевахин И.И., Кириенко А.И., Кубышкин В.А. Абдоминальная хирургия. Национальное руководство: Москва; «Гэотар-Медиа»; 2016 903 с.
4. Луцевич Э.В., Праздников Э.Н., Галлямов Э.А. и др. Выбор способа и особенности техники эндоскопической герниопластики при паховых и бедренных грыжах // 1-я Международная конференция: Современные методы герниопластики и абдоминопластики с применением полимерных имплантов, 2003, стр.132.
5. Ненатяжная герниопластика. Полурассасывающаяся самофиксирующаяся сетка Parietene™ ProGrip™. Материалы Tyco Healthcare Group Lp., 2007.
6. Оперативное лечение грыж передней брюшной стенки: монография. - В 2 т. Т. I Паховые и бедренные грыжи / Ю.С Винник, СИ. Петрушко, СВ. Миллер и др. - Красноярск, 2011. - 260 с.
7. Особенности классификаций грыж в современной хирургии (обзор литературы) / А.В. Протасов [и др.] // Эндоскопическая хирургия. –2007. – № 4 –С. 49–52.
8. Оценка эффективности современных методов оперативного лечения рецидивных и многократно рецидивирующих паховых грыж // В.В. Жебровский, Вали Абдул, А.Г. Лунин // Герниология. - 2007. - № 2 (14).- С. 3-7.
9. Протасов А.В., Богданов Д.Ю., Навид М.Н. и др. Возможность применения не требующих фиксации имплантов при лапароскопической герниопластике. Эндоскопическая хирургия 2010; 6:61-64.

10. Садовников С.В., Колесников М.В., Богданов Д.Ю, Сбродов М.И. Первый опыт использования физиологического импланта для лапароскопической паховой герниопластики. Материал XVI съезда Рос общ эндоскоп хир 2012.
11. Шестаков, А.Л. Сравнительная морфологическая оценка результатов применения различных протезов для герниопластики (экспериментальное исследование) // А.Л. Шестаков, Д.Н. Федоров, И.Я. Иванчик // Актуальные вопросы герниологии. Матер. конф. - М., 2011.- С. 230-231.
12. Amid P.K. Classification of biomaterials and their related complications in abdominal wall hernia surgery//Hernia. - 1997. - Vol. 1. - №1. - P. 15-21.
13. Amid P.K. et. Al. Polypropylen prostheses. In: Bendavid R, Abrahamson J, Arregui ME, editors, Abdominal wall Hernias: Principles and Management, New York, Springer-Verlag, 2001.-272-278.
14. Bittner R, Sauerland S, Schmedt CG. Comparison of endoscopic techniques vs Shouldice and other open non-mesh techniques for inguinal hernia repair: a meta-analysis of randomized controlled trials. Surg Endosc. 2005;19(5):605–615.
15. Bittner R, Schwarz J. Inguinal hernia repair: current surgical techniques. Langenbecks Arch Surg. 2012;397:271–282.
16. Cambal M, Zonca P, Hrbaty B. Comparison of self-gripping mesh with mesh fixation with fibrin-glue in laparoscopic hernia repair (TAPP)// Bratisl Lek Listy. 2012;113(2):103-7.
17. Cobb W.S., Kercher K.W., Heniford B.T. The argument for lightweight polypropylene mesh in hernia repair // Surg. Innovat. - 2005. - Vol. 12. - P. 63-69.
18. Courtney CA, Duffy K, Serpell MG, O'Dwyer PJ. Outcome of patients with severe chronic pain following repair of groin hernia. Br J Surg. 2002;89:1310–1314.

19. Duchrow M., Windho'vel U., Bethge T. et al. Polypropylene synthetic mesh modifies growth of human cells in vitro. An experimental study // *Chirurg.* - 2002. - Vol. 73. - P. 154- 160.
20. Klosterhalfen B., Klinge U., Schumpelick V. Functional and morphological evaluation of different polypropylene-mesh modifications for abdominal wall repair // *Biomaterials.* - 1998. - Vol. 19. - P. 2235-2246.
21. Kraft B.M., Kolb H., Kuckuk B., Haaga S., Leib B.J., Kraft K., Bittner R. Diagnosis and classification of inguinal hernias. *Surg Endosc.* 2003 Dec;17(12):2021-4.
22. McCormack K., Scott N.W., Go P.M., Ross S., Grant A.M. (EU Hernia Trialists Collaboration) Laparoscopic techniques versus open techniques for inguinal hernia repair. *Cochrane Database Syst Rev* 2003, 1:CD001785
23. Miserez M., Peeters E., Aufenacker T., Bouillot J.L., Campanelli G., Conze J., Fortelny R., Heikkinen T., Jorgensen L.N., Kukleta J., Morales-Conde S., Nordin P., Schumpelick V., Smedberg S., Smietanski M., Weber G., Simons M.P. Update with level 1 studies of the European Hernia Society guidelines on the treatment of inguinal hernia in adult patients. *Hernia.* 2014; 18:151–163.
24. Van Den Hartog D., Dur A.H., Kamphuis A.G., et al. Comparison of ultrasonography with computed tomography in the diagnosis of incisional hernias. *Hernia.* 2009; 13:45-48.