


ПРАВИТЕЛЬСТВО МОСКВЫ
ДЕПАРТАМЕНТ ЗДРАВООХРАНЕНИЯ ГОРОДА МОСКВЫ

СОГЛАСОВАНО

Главный внештатный специалист
Департамента здравоохранения
города Москвы по лучевой и
инструментальной диагностике


Ю.А. Васильев
«14» июня 2022 г.

РЕКОМЕНДОВАНО

Экспертным советом по науке
Департамента здравоохранения
города Москвы № 11


«14» июля 2022 г.

РУКОВОДСТВО ДЛЯ РЕНТГЕНОЛАБОРАНТОВ ПО
ВЫПОЛНЕНИЮ РЕНТГЕНОЛОГИЧЕСКИХ ИССЛЕДОВАНИЙ

Учебно-методическое пособие № 58

Москва
2022

УДК 615.84+616-073.75

ББК 53.6

М 54

Организация-разработчик: Государственное бюджетное учреждение здравоохранения города Москвы «Научно-практический клинический центр диагностики и телемедицинских технологий Департамента здравоохранения города Москвы»

Составители:

Морозов С. П. – д.м.н., профессор, главный внештатный специалист по лучевой и инструментальной диагностике ДЗМ и Минздрава России по ЦФО РФ, директор ГБУЗ «НПКЦ ДиТ ДЗМ»

Панина Е. В. – заведующая отделом развития лабораторного дела в лучевой диагностике ГБУЗ «НПКЦ ДиТ ДЗМ»

Кузьмина В.В. – эксперт отдела развития лабораторного дела в лучевой диагностике ГБУЗ «НПКЦ ДиТ ДЗМ».

М – 54 Кузьмина В.В. – эксперт отдела развития лабораторного дела в лучевой диагностике ГБУЗ «НПКЦ ДиТ ДЗМ» / / сост. Морозов С. П., Панина Е. В., Кузьмина В.В. // Руководство для рентгенолаборантов по выполнению рентгенологических исследований / Серия «Лучшие практики лучевой и инструментальной диагностики» – Вып. – М., 2022. – 250 с.

Рецензенты:

Нуднов Николай Васильевич – д.м.н., профессор, заместитель директора ФГБУ «РНЦРР» Минздрава России по научной работе

Буренчев Дмитрий Владимирович – д.м.н., заведующий отделением рентгенологических и радионуклидных методов исследования ГБУЗ «ГКБ им. А.К. Ерамишанцева ДЗМ»

Предназначение: учебно-методическое пособие содержит подробную информацию по выполнению основного списка существующих рентгенографических исследований. Предназначены для рентгенолаборантов, врачей-рентгенологов, руководителей медицинских организаций с целью унификации применений цифровых технологий, хранения и обработки информации о проведении рентгенологических исследований.

*Данный документ является собственностью Департамента здравоохранения города
Москвы, не подлежит тиражированию
и распространению без соответствующего разрешения*

ISSN 2618-7124

© Департамент здравоохранения города Москвы, 2022

© ГБУЗ «НПКЦ ДиТ ДЗМ», 2022

© Коллектив авторов, 2022

СОДЕРЖАНИЕ

Определения	10
Обозначения и сокращения	12
Введение	13
Общие рекомендации	14
Критерии оценки рентгенограммы	15
Компрессия.....	18

I. ЧЕРЕП

1. Рентгенография черепа обзорная	19
1.1 Задняя аксиальная проекция (по Тауну)	20
1.2 Правая/левая боковая проекция	21
1.3 Передняя аксиальная проекция (по Колдвелу).....	22
1.4 Передняя проекция	23
1.5 Подбородочно-теменная проекция	24
1.6 Передняя аксиальная проекция (по Хаасу).....	25
2. Рентгенография турецкого седла	
2.1 Правая/левая боковая проекция	26
2.2 Задняя аксиальная проекция (по Тауну)	27
3. Рентгенография глазниц	
3.1 Правая/левая боковая проекция	28
3.2 Теменно-акантиальная проекция (по Уотерсу)	29
3.3 Передняя аксиальная проекция (по Колдвелу).....	30
3.4 Модифицированная теменно-акантиальная проекция (по Уотерсу).....	31
3.5 Теменно-орбитальная проекция (по Резе).....	32
4. Рентгенография костей носа	
4.1 Боковая проекция	33
4.2 Теменно-акантиальная проекция (по Уотерсу)	34
4.3 Аксиальная (верхненижняя тангенциальная) проекция	35
5. Рентгенография придаточных пазух носа	
5.1 Правая/левая боковая проекция	36
5.2 Передняя проекция (по Колдвелу)	37
5.3 Теменно-акантиальная проекция (по Уотерсу)	38
5.4 Подбородочно-теменная проекция	39
5.5 Теменно-акантиальная трансоральная проекция (по Уотерсу)	40
5.6 Правая/левая боковая проекция носоглотки.....	41
5.7 Дакриоцистография (слезные пути)	42
6. Рентгенография сосцевидных отростков	
6.1 Аксиолатеральная косая проекция (по Лоу)	44
6.2 Аксиолатеральная косая проекция (по Стенверсу)	45
6.3 Задняя аксиальная проекция (по Тауну)	46
6.4 Аксиолатеральная проекция (по Шюллеру)	47
6.5 Аксиолатеральная косая проекция (по Арселину)	48

6.6 Аксиолатеральная косая проекция (по Майеру)	49
---	----

7. Рентгенография височных костей

7.1 Задняя аксиальная проекция (по Тауну)	50
7.2 Подбородочно-теменная проекция	51

8. Рентгенография скуловых дуг

8.1 Подбородочно-теменная проекция	52
8.2 Косая нижневерхняя (тангенциальная) проекция	53
8.3 Задняя аксиальная проекция (по Тауну)	54
8.4 Теменно-акантиальная проекция (по Уотерсу)	55

9. Рентгенография нижней челюсти

9.1 Аксиолатеральная проекция	56
9.2 Передняя проекция	57
9.3 Задняя аксиальная проекция (по Тауну)	58
9.4 Подбородочно-теменная проекция	59
9.5 Сиалогграфия (сплошные железы)	60

10. Рентгенография височно-нижнечелюстных суставов

10.1 Задняя аксиальная проекция (по Тауну)	61
10.2 Аксиолатеральная косая проекция (по Лоу)	62
10.3 Аксиолатеральная проекция (по Шюллеру)	63

II. ПОЗВОНОЧНИК

1. Рентгенография шейного отдела позвоночника 64 |

1.1 Задняя прямая проекция с открытым ртом (C1-C2)	65
1.2 Задняя аксиальная проекция	66
1.3 Передняя/задняя косая проекция	67
1.4 Боковая проекция	68
1.5 Боковая латерограмма (с шейным воротником при травме)	69
1.6 Боковая проекция (по Твинингу) положении пловца	70
1.7 Боковая проекция с функциональными пробами (сгибание и разгибание)	71
1.8 Задняя проекция (по Фуху) и передняя проекция (по Джадду)	72
1.9 Задняя проекция (по Оттонелло) с двигающейся челюстью	73
1.10 Задняя аксиальная проекция (суставные опоры)	74

2. Рентгенография грудного отдела позвоночника

2.1 Задняя прямая проекция	75
2.2 Боковая проекция	76
2.3 Передняя/задняя косая проекция	77
2.4 Боковая проекция с функциональными пробами (сгибание и разгибание)	78

3. Рентгенография поясничного отдела позвоночника

3.1 Передняя/задняя прямая проекция	79
3.2 Задняя/передняя косая проекция	80
3.3 Боковая проекция	81
3.4 Боковая проекция L5-S1	82
3.5 Задняя аксиальная проекция L5-S1	83
3.6 Передняя/задняя прямая проекция на сколиоз	84

3.7 Боковая проекция на сколиоз	85
3.8 Задняя/передняя проекция правая/левая согнувшись.....	86
3.9 Боковая проекция с функциональными пробами (сгибание и разгибание)	87

4. Рентгенография крестца

4.1 Задняя аксиальная проекция.....	88
4.2 Боковая проекция	89

5. Рентгенография копчика

5.1 Задняя аксиальная проекция.....	90
5.2 Боковая проекция	91

III. ОРГАНЫ ГРУДНОЙ КЛЕТКИ И СРЕДОСТЕНИЯ

1. Рентгенография верхних дыхательных путей.

1.1 Боковая проекция	92
1.2 Задняя проекция.....	93

2. Рентгенография легких

2.1 Передняя прямая проекция.....	94
2.2 Боковая проекция	96
2.3 Задняя прямая проекция (горизонтально) на каталке	97
2.4 Задняя проекция на боку (латерография)	98
2.5 Задняя лордотическая проекция	99
2.6 Правая/левая передняя косая проекция.....	100
2.7 Правая/левая задняя косая проекция	101

3. Рентгенография грудины

3.1 Правая передняя косая проекция	102
3.2 Боковая проекция	103

4. Рентгенография грудиноключичных сочленений

4.1 Передняя прямая проекция.....	104
4.2 Передняя косая проекция.....	105

5. Рентгенография рёбер

5.1 Задняя прямая проекция	106
5.2 Передняя прямая проекция.....	107
5.3 Передняя/задняя косая проекция	108

6. Рентгенография сердца

6.1 Передняя прямая проекция.....	109
6.2 Правая передняя косая проекция	110
6.3 Левая передняя косая проекция	111
6.4 Левая боковая проекция	112

7. Маммография

7.1 Краниокаудальная проекция (КК/СС).....	113
--	-----

7.2 Медиолатеральная косая проекция (МЛК/МЛО)	115
7.3 Боковая медиолатеральная проекция (МЛ/МЛ)	117
7.4 Краниокаудальная проекция (КК/СС) для подмышечной области	119
7.5 Метод сдвига импланта (метод Эклунда)	120

IV. ПЛЕЧЕВОЙ ПОЯС И ВЕРХНЯЯ КОНЕЧНОСТЬ

1. Рентгенография плечевого сустава

1.1 Задняя прямая проекция	121
1.2 Задняя прямая проекция с ротацией наружу	122
1.3 Задняя прямая проекция с ротацией внутрь	123
1.4 Боковая (трансторакальная) проекция (метод Лоуренса)	124
1.5 Боковая (лопаточная) проекция (У-образная)	125
1.6 Нижне-верхняя аксиальная проекция (метод Лоуренса)	126
1.7 Нижне-верхняя аксиальная проекция (метод «Вест-Пойнт»)	127
1.8 Задняя косая проекция суставной впадины (метод Грэши)	128
1.9 Косая апикулярная проекция (метод Гарта)	129
1.10 Тангенциальная проекция межбугорковой борозды (метод Фиска)	130
1.11 Тангенциальная проекция надостного отверстия (метод Нира)	131

2. Рентгенография плечевой кости

2.1 Задняя прямая проекция	132
2.2 Боковая проекция с ротацией	133
2.3 Латерография	134

3. Рентгенография ключицы

3.1 Задняя аксиальная проекция.....	135
3.2 Задняя билатеральная проекция акромиально-ключичных сочленений	136

4. Рентгенография лопатки

4.1 Задняя прямая проекция	137
4.2 Боковая (передняя косая) проекция	138
4.3 Боковая (задняя косая) проекция	139

5. Рентгенография локтевого сустава

5.1 Задняя прямая проекция	140
5.2 Задняя прямая проекция (согнут)	141
5.3 Задняя косая проекция с латеральной ротацией наружу	142
5.4 Задняя косая проекция с медиальной ротацией внутрь.....	143
5.5 Боковая проекция	144
5.6 Аксиальная проекция (метод Джонса)	145
5.7 Аксиальная проекция (метод Койля)	146
5.8 Боковая проекция головки лучевой кости	147

6. Рентгенография костей предплечья

6.1 Задняя прямая проекция	148
6.2 Боковая проекция	149

7. Рентгенография лучезапястного сустава

7.1 Передняя прямая проекция	150
7.2 Передняя косая проекция	151

7.3 Боковая проекция	152
7.4 Передняя проекция с локтевым отклонением (ладьевидная кость)	153
7.5 Передняя проекция ладьевидной кости (метод Стечера)	154
7.6 Передняя проекция с лучевым отклонением	155
7.7 Тангенциальная проекция (метод Гейнор-Харта)	156
7.8 Тангенциальная проекция (мост запястья)	157

8. Рентгенография кисти

8.1 Передняя прямая проекция	158
8.2 Передняя косая проекция	159
8.3 Боковая проекция (веер)	160
8.4 Боковая проекция вытянутой/согнутой кисти	161
8.5 Задняя косая билатеральная проекция (метод Норгаарда)	162

9. Рентгенография пальцев

9.1 Передняя прямая проекция	163
9.2 Передняя косая проекция	164
9.3 Боковая проекция	165

10. Рентгенография большого пальца

10.1 Задняя/передняя прямая проекция	166
10.2 Передняя косая проекция	167
10.3 Боковая проекция	168
10.4 Задняя проекция (по Роберту)	169

V. ТАЗОВЫЙ ПОЯС И НИЖНЯЯ КОНЕЧНОСТЬ

1. Рентгенография костей таза и тазобедренных суставов

1.1 Задняя прямая проекция	170
1.2 Задняя двусторонняя проекция в положении лягушки	172
1.3 Задняя аксиальная проекция выходного отверстия (по Тейлору)	173
1.4 Задняя аксиальная проекция тазового кольца	174
1.5 Задняя косая проекция вертлужной впадины (по Джудету)	175

2. Рентгенография крестцово-подвздошных сочленений

2.1 Задняя аксиальная проекция	176
2.2 Левая/правая задняя косая проекция	177

3. Рентгенография тазобедренного сустава

3.1 Задняя прямая проекция	178
3.2 Аксиолатеральная проекция (по Данелиусу-Миллеру)	180
3.3 Задняя проекция в положении лягушки	181
3.4 Аксиолатеральная проекция (по Клементсу-Накаяме)	182

4. Рентгенография бедренной кости

4.1 Задняя прямая проекция проксимальный отдел.....	183
4.2 Задняя прямая проекция дистальный отдел.....	184
4.3 Боковая проекция проксимальный отдел	185
4.4 Боковая проекция дистальный отдел	186

5. Рентгенография коленного сустава

5.1 Задняя прямая проекция	187
5.2 Задняя косая проекция	188
5.3 Боковая проекция	189
5.4 Задняя двусторонняя проекция с нагрузкой	190
5.5 Передняя аксиальная проекция (межмышечковая ямка)	191
5.6 Задняя аксиальная проекция (межмышечковая ямка)	192
5.7 Передняя прямая проекция (надколенник)	193
5.8 Боковая проекция (надколенник).....	194
5.9 Тангенциальная проекция (метод Хьюстона, метод Сеттегаста) надколенник	195

6. Рентгенография костей голени

6.1 Задняя прямая проекция	197
6.2 Боковая проекция	198

7. Рентгенография голеностопного сустава

7.1 Задняя прямая проекция	199
7.2 Задняя прямая проекция (суставной щели) с медиальной ротацией	200
7.3 Косая проекция (45°)	201
7.4 Боковая проекция	202
7.5 Задняя проекция с силовым сгибанием	203

8. Рентгенография стопы

8.1 Задняя прямая проекция	204
8.2 Задняя косая проекция	205
8.3 Боковая проекция	206
8.4 Задняя прямая и боковая проекции с нагрузкой	207
8.5 Аксиальная проекция пяточной кости	209
8.5 Боковая проекция пяточной кости	210

9. Рентгенография пальцев

9.1 Задняя прямая проекция	211
9.2 Задняя косая проекция	212
9.3 Боковая проекция	213
9.4 Тангенциальная проекция (сесамовидные кости)	214

VI. ОРГАНЫ БРЮШНОЙ ПОЛОСТИ

1. Рентгенография живота

1.1 Задняя прямая проекция	215
1.2 Передняя прямая проекция.....	216
1.3 Задняя проекция (латерограмма)	217
1.4 Правая/левая боковая проекция (латерограмма).....	218
1.5 Задняя прямая проекция (вертикально)	219
1.6 Боковая проекция (горизонтально)	220

2. Эзофагография

2.1 Правая передняя косая проекция	221
2.2 Левая передняя косая проекция	222
2.3 Боковая проекция	223
2.4 Задняя/передняя прямая проекция.....	224

3. Рентгенография желудка	
3.1 Правая передняя косая проекция	225
3.2 Передняя прямая проекция.....	226
3.3 Правая боковая проекция.....	227
3.4 Левая задняя косая проекция.....	228
3.5 Задняя прямая проекция	229
4. Рентгенография тонкой кишки (пассаж бария)	
4.1 Передняя/задняя прямая проекция	230
5. Рентгенография толстой кишки (ирригоскопия)	
5.1 Передняя/задняя прямая проекция	231
5.2 Правая передняя/задняя косая проекция.....	232
5.3 Левая передняя косая проекция	233
5.4 Левая/правая задняя косая проекция	234
5.5 Боковая проекция (прямая кишка)	235
5.6 Задняя/передняя проекция (латерография на правом боку) – двойное контрастирование	236
5.7 Задняя/передняя проекция (латерография на левом боку)	237
5.8 Передняя/задняя прямая проекция (после эвакуации бария)	238
5.9 Левая задняя осевая/косая проекция (укладка «бабочкой»)	239
5.10 Правая передняя осевая/косая проекция (укладка «бабочкой»)	240

VII. МОЧЕВЫДЕЛИТЕЛЬНАЯ СИСТЕМА

1. Внутривенная экскреторная урография	
1.1 Задняя прямая проекция (обзорная урограмма и серия)	241
1.2 Нефротомография/нефрография	242
1.3 Правая/левая задняя косая проекция	243
1.4 Задняя прямая проекция после мочеиспускания.....	244
2. Ретроградная урография	
2.1 Задняя прямая проекция (обзорный снимок, пиелография, уретрография)	245
2.2 Цистография	246
2.3 Микционная цистоуретрография	247
2.4 ГСГ (гистеросальпингография).....	248
Заключение	249
Список использованных источников	250

ОПРЕДЕЛЕНИЯ

Термины направлений и движения:

Вентрально – лежа на животе.

Вертикально- положение пациента стоя или сидя выпрямившись.

Горизонтально- положение пациента лежа на спине, на животе, на боку.

Дистальный отдел – обозначает расположение дальше от центра тела или его медиальной плоскости.

Дорсально – лежа на спине.

Краниально – лежащий ближе к голове.

Каудально – лежащий дальше от головы, к ногам.

Латерально – часть тела, наиболее удаленная от срединной плоскости или срединной линии.

Медиально – часть тела, располагающаяся ближе к срединной плоскости.

Отведение – движение конечности в сторону от туловища.

Пронационно – положение пациента лежа на животе, голова может быть повернута в сторону.

Проксимальный отдел – обозначает расположение ближе к началу.

Приведение – движение конечности в сторону туловища, т.е. к средней линии тела.

Ротация – поворот части тела вокруг ее оси.

Супинационно – положение пациента лежа на спине, лицом вверх.

Топографические ориентиры для укладок:

Акантио-меатальная линия – акантио-меатальная линия, образуется соединением акантиона с наружным слуховым отверстием.

Акантион – передняя носовая ость.

Глабелла (Glabella) - надпереносье, часть лобной кости между надбровными дугами и лобными буграми.

Глазнично-ушная линия – линия, соединяющая внешний угол глаза и НСО.

Губно-ушная линия – линия, идущая от соединения губ к НСО.

Межзрачковая линия – это линия, соединяющая зрачки или внешние уголки глаз пациента.

Мечевидный отросток – нижняя часть находится на уровне Th9-10.

Надплечье - состоит из костной основы и четырех областей: подмышечной впадины, подключичной, лопаточной и дельтовидной областей.

Назион (Nasion)- самая глубокая точка носолобной впадины.

Надбровная дуга – представляет собой гребень, идущий по лбу прямо над каждым глазом.

Наружное слуховое отверстие – это отверстие наружного слухового прохода, центр которого называется точкой ушной раковины.

Подгрудный угол рёберной дуги – нижне-наружный край грудной клетки, находится на уровне L2-3.

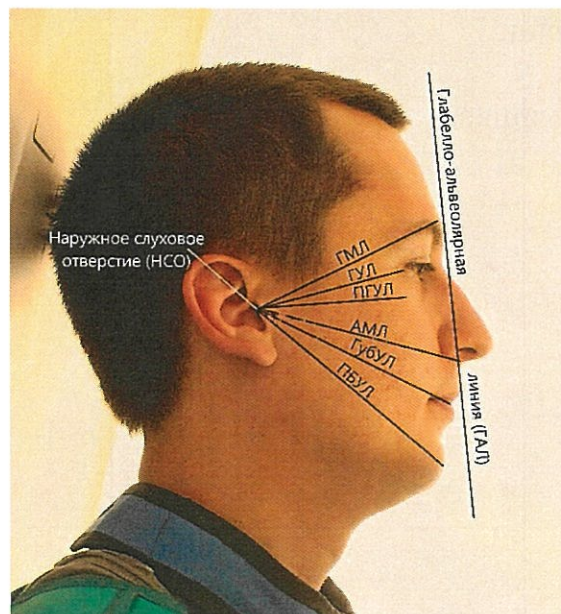
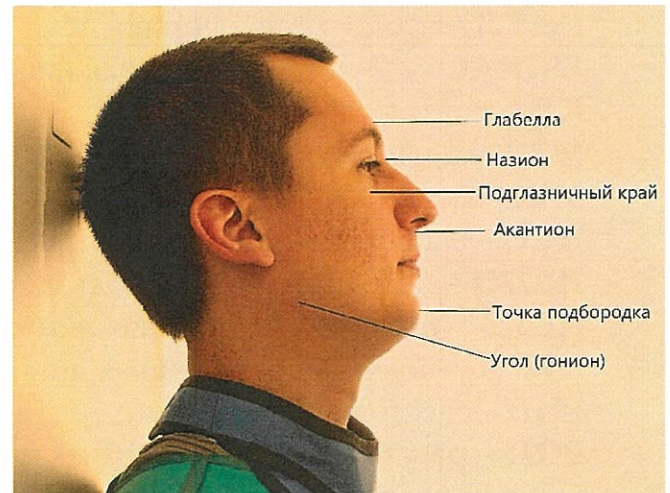Подглазнично-ушная линия – линия, соединяющая подглазничный край с НСО.

Подбородочно-ушная линия – линия, соединяющая подбородок и НСО.

Подглазничная линия – линия, соединяющая нижние границы костных глазниц глаз.

Подвздошный гребень – самая высокая точка гребня подвздошной кости.

Яремная вырезка – ямка в верхней части рукоятки грудины между окончаниями ключиц. Расположена на уровне Th2-3.



ОБОЗНАЧЕНИЯ И СОКРАЩЕНИЯ

АМЛ – акантио-меатальная линия.

ВДП – верхние дыхательные пути.

ВПО – верхняя передняя подвздошная ость.

ВНЧС – височно-нижнечелюстной сустав.

ГМЛ – Глабеллю-меатальная линия

ГУЛ – глазнично-ушная линия.

ГубУЛ – губно-ушная линия.

ЕМИАС - единая медицинская информационно-аналитическая система.

КП – контрастный препарат.

МЗЛ – межзрачковая линия.

МЖ – молочная железа.

НСО – наружное слуховое отверстие.

ПВПО – передняя верхняя подвздошная ость.

ПГУЛ – подглазнично-ушная линия.

ПБУЛ – подбородочно-ушная линия.

РИП - расстояние «источник — приемник».

РОП – расстояние «объект-приемник»

ЦЛ – центральный луч.

ЩХ – щитовидный хрящ.

ЯВ – ярёмная вырезка.

12 п. к. – 12 перстная кишка.

ВВЕДЕНИЕ

УВАЖАЕМЫЕ РЕНТГЕНОЛАБОРАНТЫ!

Это пособие создано для Вас. Вся информация в нем направлена на улучшение качества Вашей работы. Помните, что именно от Вас зависит качество исследования, а это – ключ к точному заключению, которое в свою очередь способно сильно повлиять на жизнь пациентов, а в некоторых случаях спасти ее.

Данные методические рекомендации содержат подробную информацию по выполнению основного списка существующих рентгенографических исследований. Кроме этого, включают наименования исследований согласно номенклатуре, Единой Медицинской Информационно-Аналитической Системы (ЕМИАС) и подробные комментарии для каждого исследования, предназначенные для рентгенолаборантов, с целью стандартизации и поддержания высокого диагностического качества исследования.

Для каждого исследования приведены необходимые проекции, укладки, расположение центрального луча, минимальное расстояние «источник — приемник» (РИП), а также способы радиационной защиты и подготовка к исследованию.

ОБЩИЕ РЕКОМЕНДАЦИИ

Рентгенологические исследования проводятся на основании диагноза и услуги, указанных в направлении от лечащего врача.

Уделяйте большое внимание радиационной защите, что включает в себя: диафрагмирование, минимальное количество повторов, контактные рентгенозащитные средства для щитовидной железы, молочных желез (у женщин), гонад.

КРИТЕРИИ ОЦЕНКИ РЕНТГЕНОГРАММЫ

1. **Видимые структуры** – точная оценка наличия и хорошей видимости на снимке изучаемых анатомических структур.
2. **Укладка** - оцениваются 2 параметра:
 - положение снимаемой части тела на приёмнике изображения;
 - соблюдение главных критериев правильной укладки для снимка.
3. **Диафрагмирование и направление ЦЛ** – анализируются 2 параметра:
 - положение контуров шторок диафрагмы по отношению к снимаемой части;
 - направление ЦЛ.
4. **Параметры экспозиции** – оценивается, насколько выбранные параметры экспозиции (кВ, мАс, время) оказались оптимальными для получения изображения данной области/органа.
5. **Маркировка снимка** – наличие маркеров, которые должны быть видны на снимке, но не перекрывать важные анатомические структуры.

ПАРАМЕТРЫ ЭКСПОЗИЦИИ

Факторы качества рентгенографического изображения:

1. **Оптическая плотность** – степень почернения рентгенограммы. Чем больше плотность, тем меньше света проходит сквозь изображение.
 - а) **мАс** - прямо пропорциональна количеству рентгеновских гамма-квантов, излученных рентгеновской трубкой за время экспозиции. Удвоение этого показателя удваивает количество гамма-квантов и удваивает плотность снимка.
 - б) **РИП** - «расстояние источник-приемник», расстояние от рентгеновской трубки до кассеты. Двукратное увеличение РИП уменьшит интенсивность излучения на приемнике изображения в четыре раза и, следовательно, во столько же раз уменьшит плотность снимка.

При ручном выборе параметров съемки на кассету с пленкой/усиливающими экранами при повторной рентгенограмме недоэкспонированного снимка (слишком прозрачного) необходимо как минимум вдвое увеличить мАс.

2. **Контрастность** – определяется разностью оптических плотностей прилежащих участков рентгеновского изображения. Чем больше эта разность, тем контрастнее изображение и наоборот.
кВ – определяет проникающую способность пучка рентгеновского излучения («жесткость» излучения). Чем больше показатель кВ, тем

больше средняя энергия пучка излучения, тем меньше разница в поглощении рентгеновских лучей тканями различной плотности. Подъем кВ на 15% повышает плотность изображения так же, как и удвоение мАс.

3. Четкость - видимая резкость деталей изображения. Резкость деталей изображения определяется ясностью и резкостью тонких структур линий и границ полученных на рентгенограмме структур. Плохая видимость деталей называется нечеткостью (нерезкостью).

а) Геометрические факторы. Размер фокусного пятна трубки - чем меньше размер фокусного пятна, тем меньше геометрическая нерезкость изображения. При рентгенографии всегда, когда это возможно, следует выбирать малый фокус. Сочетание малого фокусного пятна и большого РИП при минимальном РОП дает наименьшую геометрическую нерезкость, что повышает общую резкость изображения.

б) Чувствительность системы пленка/экран влияет на резкость, так как позволяет уменьшить время экспозиции и тем самым влияние движения объекта.

в) Движение - единственный фактор, связанный с укладкой пациента и ухудшающий резкость. **Произвольное движение**, связанное с дыханием или другими движениями снимаемой части тела, можно контролировать путем задержки дыхания и фиксации пациента.

Непроизвольное движение пациент по своей воле контролировать не может (например, перистальтику желудка и кишечника).

4. Геометрические искажения. Неправильное проекционное отображение на приемнике изображения реальной формы и размеров объекта. Увеличение размеров объекта иногда выделяют в виде отдельного фактора, но поскольку оно является частным случаем искажения размера, то правильнее его рассматривать, как проявление этого вида деформации. В действительности рентгеновское изображение какого-либо отдела тела не является его абсолютно точным отображением, поскольку всегда происходит определенное увеличение и искажение объекта из-за наличия расстояния объект—приемник и расхождения лучей в пучке. Тем не менее все возможные виды деформации изображения должны быть при рентгенографии приняты во внимание и минимизированы.

МАРКИРОВКА СНИМКА

Рентгенограмму располагают таким образом, чтобы проксимальный отдел находится сверху.

Рентгенограммы стопы, кисти, запястья и лучезапястного сустава располагаются таким образом, чтобы фаланги пальцев находились сверху.

Рентгеновский снимок любой части тела изучают в таком положении, в котором врач смотрит на данную часть тела больного против хода центрального луча.

При маммографии маркер и идентификатор пациента всегда помещаются со стороны подмышечной впадины.

На каждом снимке должны располагаться 2 вида маркеров.

I. **Идентификатор пациента с датой исследования** (ФИО, дата рождения, возраст, номер истории болезни, дата и время снимка, наименование медучреждения).

II. **Маркеры анатомических сторон** (буква, положение, время).

Правила установки маркера:

1. Буква, обозначающая сторону, помещается **в верхнем углу** кассеты, а другие маркировки под буквой.

2. Маркировка снимков осуществляется **во время** рентгенографии свинцовыми буквами.

3. Маркеры **не должны** проецироваться на снимаемый объект.

4. На боковых рентгенограммах маркеры располагают соответственно прилегающей к пленке/кассете поверхности снимаемого отдела у его **передней поверхности**.

5. На прямых и боковых рентгенограммах конечностей букву кладут у **наружного или переднего края** снимаемого отдела.

Снимок, сделанный без этих двух видов маркеров, должен быть переделан, что сопряжено дополнительным облучением пациента и является серьезной ошибкой рентгенолаборанта.

Распространенная практика написания буквы и идентификатора после обработки снимка крайне нежелательна, т.к. это может привести к юридически наказуемым ошибкам из-за неправильной маркировки.

КОМПРЕССИЯ

Все маммографы имеют специальное устройство для компрессии молочной железы. Улучшение технологии компрессии молочной железы в последние годы способствовало увеличению видимости деталей на маммограммах. Компрессионная лопатка выполнена из пластика, прозрачного для низкоэнергетических рентгеновских лучей. Лопатка должна иметь прямой край для грудной стенки, чтобы максимально захватить ткани молочной железы в данной области при компрессии. Сжатие управляется рентгенологом вручную и обычно соответствует усилию прижима в 10-20 кг. Для компрессии ограниченной области может использоваться меньшее прицельное компрессионное устройство. Компрессионное устройство должно регулярно проверяться, чтобы усилие прижима было правильным. Правильное выполнение компрессии — один из ключевых моментов в получении маммограммы высокого качества.

Она проводится в два этапа:

1 этап — уменьшение толщины молочной железы,

2 этап — расположение кассеты максимально близко к молочной железе. В результате этого уменьшается влияние рассеянного излучения и геометрическое искажение (увеличение) тканевых структур.

I. ЧЕРЕП

1. Рентгенография черепа обзорная

а) Наименование согласно номенклатуре ЕМИАС: рентгенография черепа обзорная.

б) Защитные средства пациенту: на гонады и молочные железы.

в) Подготовка перед исследованием: снять одежду, украшения с головы и шеи.

1.1 Задняя аксиальная проекция (по Тауну)

- 1) **Позиционирование пациента:** вертикально/горизонтально супинационно.
- 2) **Позиционирование снимаемой области:**
 - Подбородок опущен.
 - Глазнично-ушная линия перпендикулярна кассете.
 - Срединная сагиттальная плоскость выравнивается по средней линии стойки/стола.
 - Нет ротации и наклона головы.
 - Макушка головы должна находиться в поле снимка.

3) **РИП:** от 100 см.

4) **Центральный луч:**

- По центру кассеты.
- Наклонен на 37° каудально к глазнично-ушной линии.
- Направлен вдоль срединной сагиттальной плоскости на 6 см выше Глабеллы.



5) **Критерии оценки рентгенограммы:**

Видимые анатомические структуры: затылочная кость, каменистые пирамиды и большое отверстие должны быть видны вместе со спинкой седла, а задние наклоненные отростки видны в тени большого затылочного отверстия.

Укладка: равное расстояние от большого затылочного отверстия до бокового края черепа по обеим сторонам означает отсутствие ротации. Спинка седла и задние наклоненные отростки, которые видны в большом отверстии, означают правильный угол наклона ЦЛ и надлежащее сгибание/разгибание шеи. При меньшем угле наклона ЦЛ спинка седла будет спроецирована выше большого отверстия, а если угол будет больше, то в большом отверстии будет спроецирована передняя арка С1, а не спинка седла. Каменистые края должны быть симметричны и видны над сосцевидными отростками.

Диафрагмирование и ЦЛ: на изображении визуализируется весь череп, при этом макушка находится вверху, а большое отверстие - приблизительно в центре. Границы области диафрагмирования располагают к внешнему краю черепа.

Параметры экспозиции: для визуализации затылочной кости и структур турецкого седла внутри большого отверстия необходимы достаточная плотность и контраст снимка. На отсутствие движения указывают резкие очертания костей на снимке.

1.2 Правая/ левая боковая проекция

1) **Позиционирование пациента:** вертикально/горизонтально, полулежа пронационно.


2) **Позиционирование снимаемой области:**

- Голова в истинно боковом положении.
- Сторона интереса прилежит к кассете.
- Срединная сагиттальная плоскость параллельна кассете.
- Нет ротации и наклона головы.
- Межзрачковая линия перпендикулярна кассете.
- Шея согнута.
- Подглазнично-ушная линия перпендикулярна краю кассеты.

3) **РИП:** от 100 см.

4) **Центральный луч:**

- Перпендикулярен кассете.
- Направлен на центр кассеты, на 5 см выше НСО.

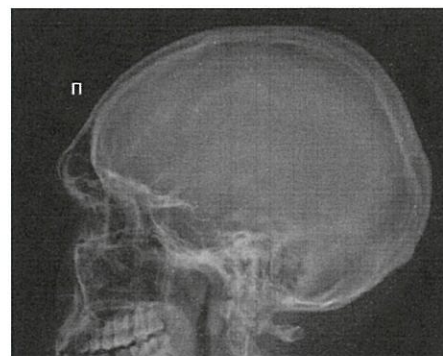


5) **Критерии оценки рентгенограммы:**

Видимые анатомические структуры: демонстрируются наложенные друг на друга половины черепа, с хорошей детализацией части бокового черепа, расположенной ближе всего к кассете.

Турецкое седло видно полностью, включая передние и задние наклоненные отростки и спинку седла. Турецкое седло и скаг демонстрируются в профиль.

Укладка: ротация или наклон черепа отсутствуют. О ротации свидетельствует разделение на передние и задние симметричные билатеральные структуры, таких как правый и левый НСП, ветви нижней челюсти и большие крылья клиновидной кости. О наклоне свидетельствует разделение на верхние и нижние части крыш глазниц, правого и левого НСП и малых крыльев клиновидной кости.



Диафрагмирование и ЦЛ: на изображении визуализируется весь череп, при этом приблизительно в центре находится область, расположенная на 5 см выше НСП. Границы диафрагмирования располагают к внешнему краю черепа.

Параметры экспозиции: Для визуализации костей турецкого седла и окружающих его структур необходимы достаточная плотность и контраст снимка. На отсутствие движения указывают резкие очертания костей на снимке.

1.3 Передняя аксиальная проекция (по Колдвелу)

1) **Позиционирование пациента:** вертикально/горизонтально пронационно.

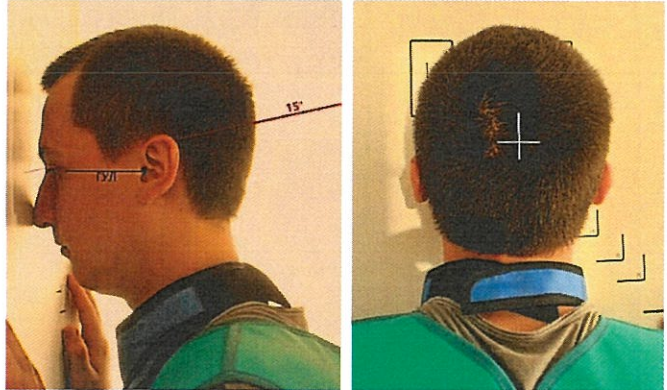
2) **Позиционирование снимаемой области:**

- Нос и лоб прижаты к поверхности кассеты/стола.
- Шея согнута.
- Глазнично-ушная линия перпендикулярна кассете.
- Срединная сагиттальная плоскость выравнивается перпендикулярно стойке/столу.

3) **РИП:** от 100 см.

4) **Центральный луч:**

- Направлен на центр кассеты.
- Наклонен каудально на 15° .
- Выходит из Назиона.



5) **Критерии оценки рентгенограммы:**

Видимые анатомические структуры: Должны быть показаны: большие и малые крылья клиновидной кости, лобная кость, верхние глазничные щели, лобная и передняя пазухи решетчатой кости, верхние глазничные края и петушиный гребень.

Передняя проекция с углом $25-30^\circ$ каудально. Кроме структур, упомянутых выше, внутри глазниц должны быть видны: круглое отверстие, примыкающее к обоим подглазничным краям и полностью верхние глазничные щели.

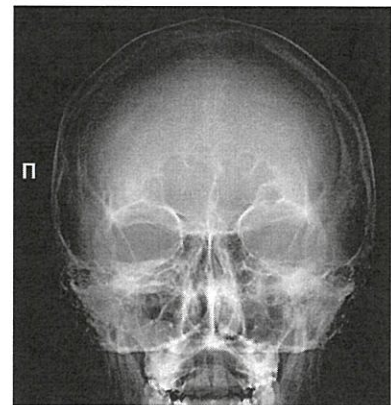
Укладка: На отсутствие ротации указывает равное расстояние от косой линии глазниц до бокового края черепа по обеим сторонам, симметрично расположенные верхние глазничные щели внутри глазниц и правильное разгибание шеи (выравнивание глазнично-ушной линии).

Передняя проекция с углом 15° каудально. Каменистые пирамиды проецируются в нижнюю треть глазниц. Верхний глазничный край визуализируется без наложения.

Передняя проекция с углом $25-30^\circ$ каудально: Каменистые пирамиды проецируются на подглазничный край или чуть ниже, что позволяет визуализировать весь глазничный край.

Диафрагмирование и ЦЛ: На изображении визуализируется весь череп, при этом в центре находится Назион. Границы диафрагмирования располагают по внешнему краю черепа.

Параметры экспозиции: Для визуализации лобной кости и структур турецкого седла необходимы достаточная плотность и контраст снимка без переэкспонирования периферических отделов черепа. На отсутствие движения указывают резкие очертания костей на снимке.



1.4 Передняя проекция

1) **Позиционирование пациента:** вертикально/горизонтально пронационно.

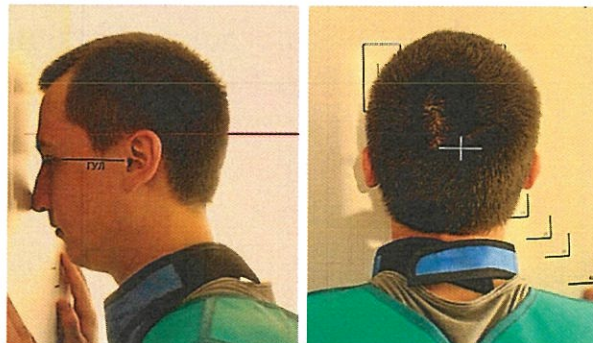
2) **Позиционирование снимаемой области:**

- Нос и лоб прижаты к поверхности стойки/стола.
- Шея согнута.
- Глазнично-ушная линия перпендикулярна кассете.
- Срединная сагиттальная плоскость выравняется перпендикулярно стойке/столу.

3) **РИП:** от 100 см.

4) **Центральный луч:**

- Перпендикулярен кассете.
- Направлен на центр кассеты.
- Выходит из Глабеллы.



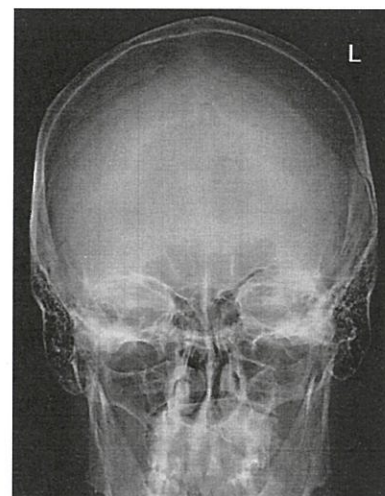
5) **Критерии оценки рентгенограммы:**

Видимые анатомические структуры: Лобная кость, петушиный гребень, внутренние слуховые каналы, лобная и передняя решетчатые пазухи, каменистые гребни, большие и малые крылья клиновидной кости и спинка седла.

Укладка: На отсутствие ротации указывает равное расстояние от косой линии правой и левой глазниц до краев черепа. Изображения каменистых краев заполняют глазницы и накладываются на верхнюю область глазниц. Задние и передние наклоненные отростки визуализируются сразу над пазухами решетчатой кости.

Диафрагмирование и ЦЛ: На изображении визуализируется весь череп, при этом в центре находится Назион. Видны расположенные по внешним краям черепа границы диафрагмирования.

Параметры экспозиции: Для визуализации лобной кости и окружающих костных структур необходимы достаточная плотность и контраст снимка. На отсутствие движения указывают резкие очертания костей на снимке.



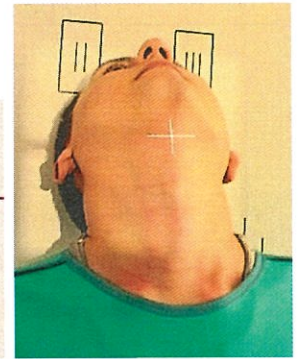
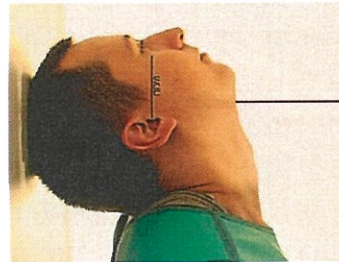
1.5 Подбородочно-теменная проекция

- 1) **Позиционирование пациента:** вертикально/горизонтально супинационно.
- 2) **Позиционирование снимаемой области:**
 - Подбородок поднят.
 - Голова откинута назад.
 - Подглазнично-ушная линия параллельна кассете.
 - Голова опирается на макушку.
 - Срединная сагиттальная плоскость перпендикулярна кассете.
 - Без наклона и ротации головы.

3) **РИП:** от 100 см.

4) **Центральный луч:**

- Направлен перпендикулярно глазнично-ушной линии.
- Центр направлен на 2 см выше уровня НСО.
- Направлен на центр кассеты.



5) **Критерии оценки рентгенограммы:**

Видимые анатомические структуры: Овальное и остистое отверстия, нижняя челюсть, пазухи клиновидной кости и задние пазухи решетчатой кости, сосцевидные отростки, каменистые гребни, твердое небо, большое затылочное отверстие и затылочная кость.

Укладка: На правильное разгибание шеи и правильный угол наклона ЦЛ к подглазнично-ушной линии указывают изображения мышечков нижней челюсти, выступающих впереди каменистых пирамид, и наложение проекции лобной кости и подбородочного симфиза. На отсутствие ротации или наклона указывает равное расстояние от мышечков нижней челюсти до боковых границ черепа.

Диафрагмирование и ЦЛ: На изображении визуализируется весь череп, при этом большое затылочное отверстие находится приблизительно в центре. Видны расположенные по внешним краям черепа границы области диафрагмирования.

Параметры экспозиции: Для визуализации контура большого отверстия необходимы достаточная плотность и контраст снимка. На отсутствие движения указывают резкие очертания костей на снимке.

1.6 Передняя аксиальная проекция (по Хаасу)

1) **Позиционирование пациента:** вертикально/горизонтально пронационно.

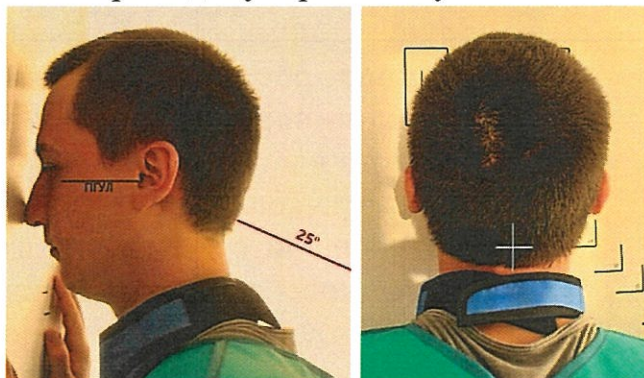
2) **Позиционирование снимаемой области:**

- Нос и лоб прижаты к поверхности стойки/стола.
- Шея согнута.
- Подглазнично-ушная линия перпендикулярна кассете.
- Срединная сагиттальная плоскость перпендикулярна столу/стойке.
- Нет ротации и наклона головы.

3) **РИП:** от 100 см.

4) **Центральный луч:**

- Направлен на центр кассеты.
- Наклонен краниально на 25° .
- Проходит через НСО.



5) **Критерии оценки рентгенограммы:**

Видимые анатомические структуры: Затылочная кость, каменистые пирамиды и большое затылочное отверстие, при этом спинка седла и задние наклоненные отростки визуализируются в тени большого отверстия.

Укладка: На отсутствие ротации указывает равное расстояние от большого затылочного отверстия до боковой границы черепа с обеих сторон. На правильный угол наклона ЦЛ и надлежащее сгибание и разгибание шеи указывают визуализируемые в большом отверстии спинка седла и задние наклоненные отростки. Каменистые гребни должны быть симметричны, и проецироваться над сосцевидными отростками.

Диафрагмирование и ЦЛ: На изображении визуализируется весь череп, при этом макушка находится вверху, а большое затылочное отверстие и область сосцевидных отростков — внизу. Видны расположенные по внешним краям черепа границы области диафрагмирования.

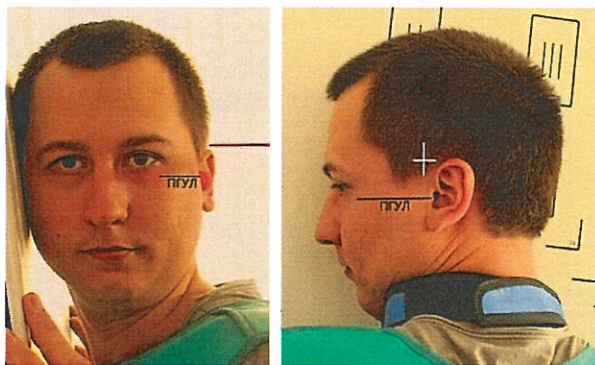Параметры экспозиции: Для визуализации затылочной кости и структур седла внутри большого отверстия необходимы достаточная плотность и контраст снимка. На отсутствие движения указывают резкие очертания костей на снимке.

2. Рентгенография турецкого седла

- а) **Наименование согласно номенклатуре ЕМИАС:** рентгенография черепа обзорная.
- б) **Защитные средства пациенту:** на гонады и молочные железы.
- в) **Подготовка перед исследованием:** снять одежду, украшения с головы и шеи.

2.1 Правая/левая боковая проекция

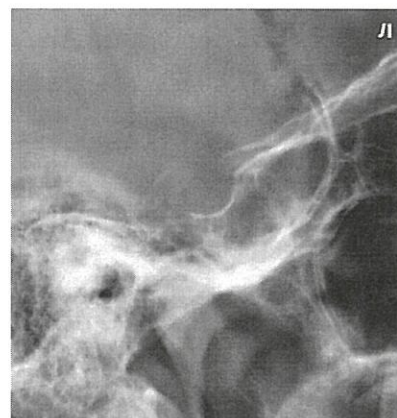
- 1) **Позиционирование пациента:** вертикально/горизонтально пронационно.
- 2) **Позиционирование снимаемой области:**
 - Голова в истинно боковом положении.
 - Межзрачковая линия перпендикулярна столу/стойке.
 - Сторона интереса прилежит к кассете.
 - Срединная сагиттальная плоскость параллельна стойке/столу.
 - Нет ротации и наклона головы.
 - Подглазнично-ушная линия перпендикулярна краю кассеты;
- 3) **РИП:** от 100 см.
- 4) **Центральный луч:**
 - Перпендикулярен кассете.
 - На центр кассеты.
 - Направлен на 2 см вперед и 2 см выше НСО.



5) Критерии оценки рентгенограмм:

Видимые анатомические структуры: Турецкое седло, передние и задние наклоненные отростки, спинка седла и скат.

Укладка: Турецкое седло визуализируется без ротации или наклона, на что указывает следующее: турецкое седло и скат демонстрируются в профиль. Видно наложение передних и задних наклоненных отростков друг на друга и наложение больших крыльев и малых крыльев клиновидной кости. Ротация отличается от наклона следующим. О ротации свидетельствует разделение на передние и задние симметричных билатеральных структур, таких как НСП, ветви нижней челюсти и большие крылья клиновидной кости. О наклоне свидетельствует разделение на верхние и нижние части крыш глазниц, НСП и малых крыльев клиновидной кости.



Диафрагмирование и ЦЛ: Близкое расположение границ

диафрагмирования к области интереса, турецкое седло находится в центре.

Параметры экспозиции: Для точной визуализации турецкого седла и гипофизарной ямки необходимы достаточная плотность и контраст снимка. На отсутствие движения указывают резкие очертания костей на снимке.

2.2 Задняя аксиальная проекция (по Тауну)

- 1) **Позиционирование пациента:** вертикально/горизонтально супинационно.
- 2) **Позиционирование снимаемой области:**
 - Затылок прижат к столу/стойке.
 - Подглазнично-ушная линия перпендикулярна кассете.
 - Срединная сагиттальная плоскость перпендикулярна стойке/столу.

3) **РИП:** от 100 см.

4) **Центральный луч:**

- На центр кассеты.
- Наклонен каудально на 30° .
- Направлен вдоль срединной сагиттальной плоскости на 4 см выше надбровной дуги.



5) **Критерии оценки рентгенограммы:**

Видимые анатомические структуры: Спинка седла, передние и задние наклоненные отростки, большое затылочное отверстие, каменистые гребни и затылочная кость.

Укладка: Об отсутствии ротации свидетельствуют симметрично расположенные каменистые гребни и одинаковое расстояние от срединной сагиттальной плоскости, до каждого переднего наклоненного отростка.

Угол 37° каудально: спинка седла и задние наклоненные отростки выступают в большое отверстие. **Угол 30° каудально:** передние наклоненные отростки ясно визуализируются, примыкая к каждому каменистому гребню, прямо над большим отверстием, спинка седла выступает над большим отверстием, накладываясь на затылочную кость.

Диафрагмирование и ЦЛ: Близкое расположение границ диафрагмирования к области интереса, спинка седла расположена в центре.

Параметры экспозиции: Для визуализации спинки седла через прилегающие структуры черепа необходимы достаточная плотность и контраст снимка. На отсутствие движения указывают резкие очертания костей на снимке.

3. Рентгенография глазниц

- а) **Наименования согласно номенклатуре ЕМИАС:** рентгенография костей лицевого скелета / рентгенография глазницы
- б) **Защитные средства пациенту:** на гонады и молочные железы.
- в) **Подготовка перед исследованием:** снять одежду, украшения с головы и шеи.

3.1 Правая/левая боковая проекция

1) **Позиционирование пациента:** вертикально /горизонтально пронационно.

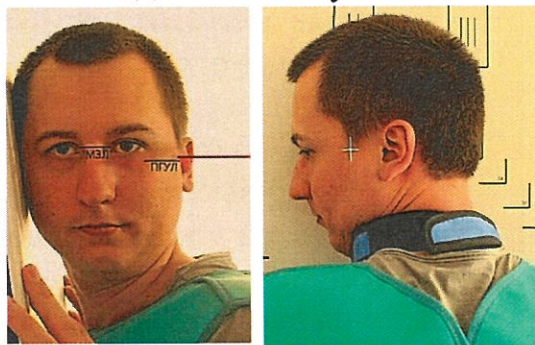
2) **Позиционирование снимаемой области:**

- Голова в истинно боковом положении.
- Сторона интереса прилежит к кассете.
- Срединная сагиттальная плоскость параллельна кассете.
- Межзрачковая линия перпендикулярна кассете.
- Подбородок поднят таким образом, чтобы подглазнично-ушная линия была перпендикулярна переднему краю кассеты.

3) **РИП:** от 100 см.

4) **Центральный луч:**

- Перпендикулярен плоскости кассеты.
- Направлен на центр кассеты, на скулу.



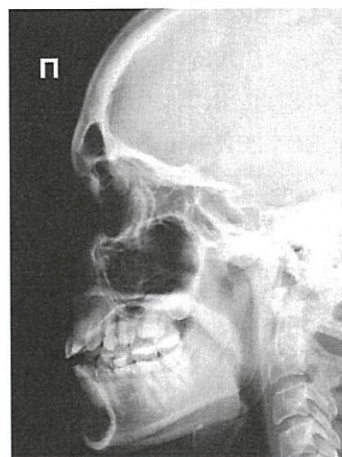5) **Критерии оценки рентгенограммы:**

Видимые анатомические структуры. Наложенное друг на друга изображение костей лицевого черепа, большие крылья клиновидной кости, дно глазниц, турецкое седло, скула и нижняя челюсть.

Укладка. При точной боковой укладке отсутствие ротации определяется по наложению ветвей нижней челюсти, а отсутствие наклона — по наложению изображений крыши глазниц и больших крыльев клиновидной кости.

Диафрагмирование и ЦА. Наложенные друг на друга скуловые кости должны быть в центре изображения, при этом в поле диафрагмирования включаются наружные слуховые отверстия и дно глазниц.

Параметры экспозиции. Для визуализации верхнечелюстной области необходимы достаточный контраст и плотность. На отсутствие движения указывают резкие контуры костей на снимке.



3.2 Теменно-акантиальная проекция (по Уотерсу)

1) **Позиционирование пациента:** вертикально/горизонтально пронационно.

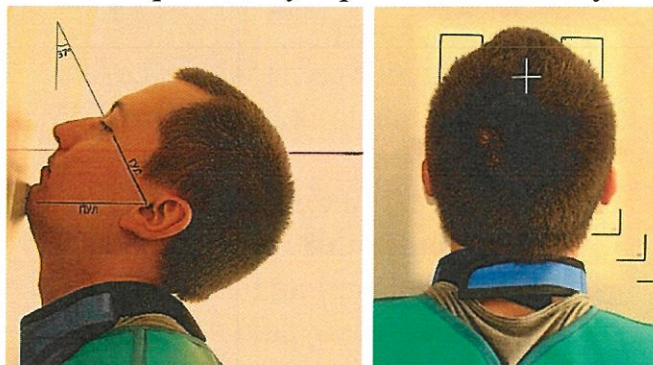
2) **Позиционирование снимаемой области:**

- Подбородок прижат к поверхности стола/стойки.
- Подбородочно-ушная линия перпендикулярна стойке/столу.
- Глазнично-ушная линия образует с кассетой угол 37° .
- Срединная сагиттальная плоскость перпендикулярна стойке/столу.
- Нет ротации и наклона головы.

3) **РИП:** от 100 см.

4) **Центральный луч:**

- Перпендикулярен кассете.
- Направлен на центр кассеты.
- Выходит через Акантион.



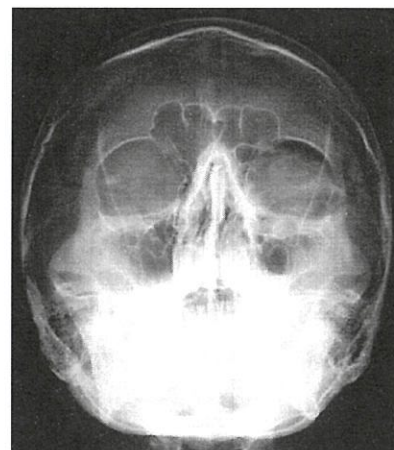5) **Критерии оценки рентгенограммы:**

Видимые анатомические структуры. Подглазничный край, верхние челюсти, носовая перегородка, скуловые кости, скуловые дуги и передняя носовая ость.

Укладка. При правильном разгибании шеи каменистые гребни видны непосредственно под верхнечелюстными пазухами. Об отсутствии ротации свидетельствует равное расстояние от средней сагиттальной плоскости (проходит по костной носовой перегородке) до внешнего края черепа с каждой стороны.

Диафрагмирование и ЦЛ. На снимке должен быть изображен весь череп, при этом акантион расположен в центре. Границы области диафрагмирования расположены вдоль внешних краев черепа.

Параметры экспозиции. Для визуализации верхнечелюстной области необходимы достаточный контраст и плотность снимка. На отсутствие движения указывают резкие контуры костей на снимке.



3.3 Передняя аксиальная проекция (по Колдвелу)

1) **Позиционирование пациента:** вертикально/горизонтально пронационно.

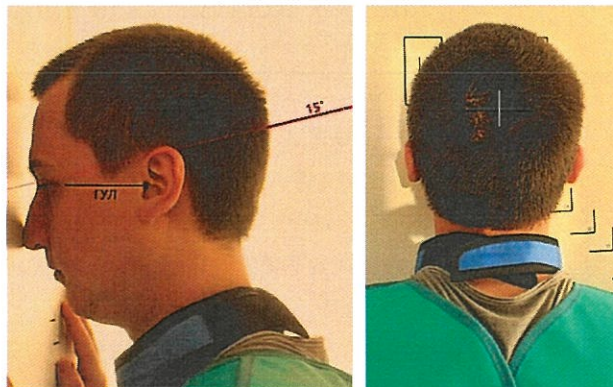
2) **Позиционирование снимаемой области:**

- Нос и лоб касаются стола/кассеты.
- Подбородок приведен к себе.
- Глазнично-ушная линия перпендикулярна стойке/столу.
- Срединная сагиттальная плоскость перпендикулярна кассете.
- Нет наклона и ротации головы.

3) **РИП:** от 100 см.

4) **Центральный луч:**

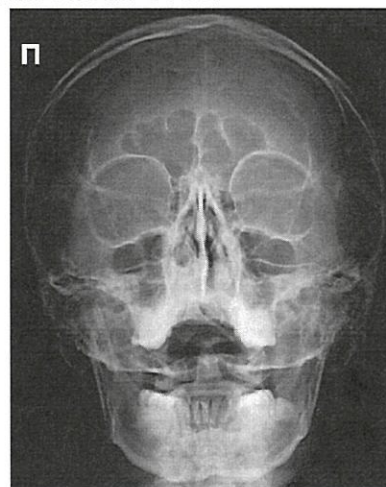
- Направлен на центр кассеты каудально на 15° .
- Выходит через Назион.



5) **Критерии оценки рентгенограммы:**

Видимые анатомические структуры. Край глазниц, верхние челюсти, носовая перегородка, скуловые кости и передняя носовая ость.

Укладка. На правильность укладки пациента/угла ЦЛ указывают каменные гребни, проецируемые в нижнюю треть глазниц, при этом угол наклона ЦЛ в каудальном направлении составляет 15° . Если областью интереса является дно глазниц, угол в 30° каудально проецирует каменные гребни ниже подглазничных краев глазниц. Об отсутствии ротации черепа свидетельствует равное расстояние от срединной сагиттальной плоскости (проходит по петушиному гребню) до внешнего края глазницы с каждой стороны; верхние глазничные щели симметричны.



Диафрагмирование и ЦЛ. В центре изображения находится подглазничный край. Область диафрагмирования включает весь глазничный край и верхние челюсти.

Параметры экспозиции. Для визуализации верхнечелюстной области и глазничного дна необходимы достаточный контраст и плотность снимка. На отсутствие движения указывают резкие контуры костей на снимке.

3.4 Модифицированная теменно-акантиальная проекция (по Уотерсу)

1) **Позиционирование пациента:** вертикально/горизонтально пронационно.

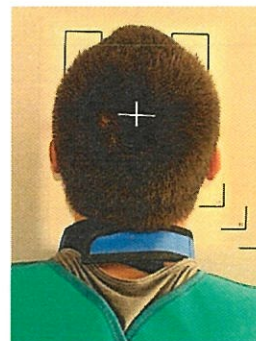
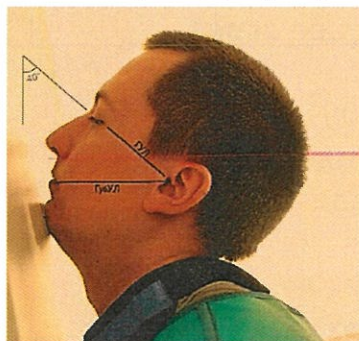
2) **Позиционирование снимаемой области:**

- Подбородок и нос касаются поверхности стойки/стола.
- Губно-ушная линия перпендикулярна кассете.
- Глазнично-ушная линия образует с кассетой угол 40° .
- Срединная сагиттальная плоскость перпендикулярна кассете.
- Нет наклона и ротации головы.

3) **РИП:** от 100 см.

4) **Центральный луч:**

- Перпендикулярен кассете.
- Направлен на центр кассеты.
- Выходит через Акантион.



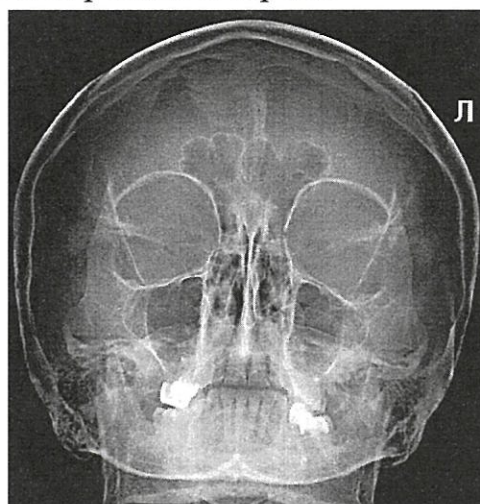
5) **Критерии оценки рентгенограммы:**

Видимые анатомические структуры. Эта проекция визуализирует дно глазниц, а также дает менее искаженное изображение края глазниц.

Укладка. На правильность укладки пациента/угол ЦЛ указывают каменные гребни, проецируемые в нижнюю половину верхнечелюстных пазух, ниже подглазничного края. Об отсутствии ротации черепа свидетельствует равное расстояние от срединной сагиттальной плоскости (проходит по костной перегородке носа) до внешнего края глазницы с каждой стороны.

Диафрагмирование и ЦЛ. В центре изображения должны находиться подглазничные края. Область диафрагмирования должна включать весь глазничный край и верхнечелюстные кости.

Параметры экспозиции. Для визуализации глазничного дна необходимы достаточный контраст и плотность снимка. На отсутствие движения указывают резкие контуры костей на снимке.



3.5 Теменно-орбитальная проекция (по Резе)

1) **Позиционирование пациента:** вертикально/горизонтально пронационно.

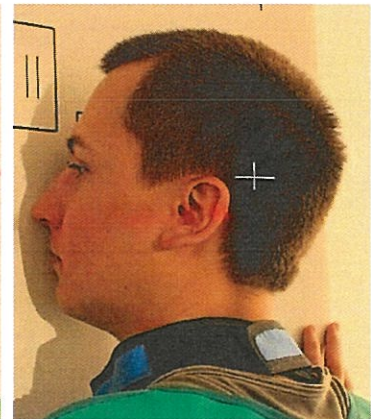
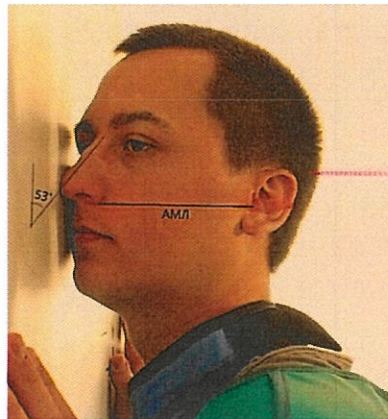
2) **Позиционирование снимаемой области:**

- Подбородок, щека и нос касаются поверхности стойки/стола.
- Срединная сагиттальная плоскость образует с кассетой угол 53° .
- Акантио-меатальная линия перпендикулярна кассете.

3) **РИП:** от 100 см.

4) **Центральный луч:**

- Перпендикулярен кассете.
- Выходит из нижнего края глазницы.



5) **Критерии оценки рентгенограммы:**

Видимые анатомические структуры.

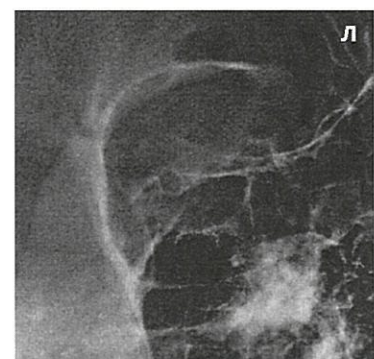
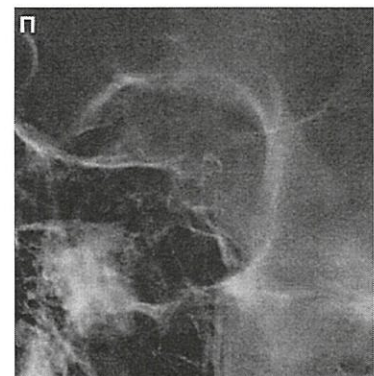
Поперечный срез каждого зрительного канала и неискаженный вид зрительного отверстия.

Укладка. Точная укладка проецирует зрительное отверстие в нижний внешний квадрант глазницы.

(Эта проекция получается при правильно расположенной акантио-меатальной линии, которая перпендикулярна кассете).

Диафрагмирование и ЦЛ. В центре изображения находится зрительное отверстие. Глазничные края включены в область диафрагмирования.

Параметры экспозиции. Для визуализации зрительного отверстия необходимы достаточный контраст и плотность снимка. На отсутствие движения указывают резкие контуры костей на снимке.



4. Рентгенография костей носа

а) **Наименования согласно номенклатуре ЕМИАС:** рентгенография костей носа.

б) **Защитные средства пациенту:** на щитовидную железу, гонады и молочные железы.

в) **Подготовка перед исследованием** снять одежду, украшения с головы и шеи.

4.1 Боковая проекция

1) **Позиционирование пациента:** вертикально/горизонтально пронационно.

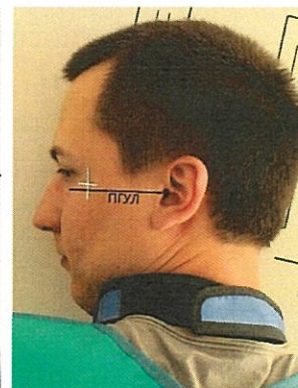
2) **Позиционирование снимаемой области:**

- Голова прижата боковой стороной к поверхности стола/стойки.
- Сторона интереса прилежит к кассете.
- Кости носа в центре кассеты.
- Голова в истинно боковой укладке.
- Срединная сагиттальная плоскость параллельна кассете.
- Межзрачковая линия перпендикулярна столу/стойке.
- Подглазнично-ушная линия перпендикулярна переднему краю кассеты.

3) **РИП:** от 100см.

4) **Центральный луч:**

- Перпендикулярен кассете.
- Направлен ниже Назиона на 1,25см.



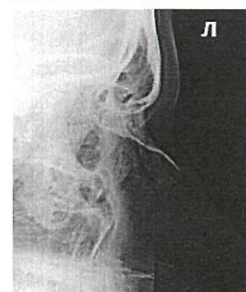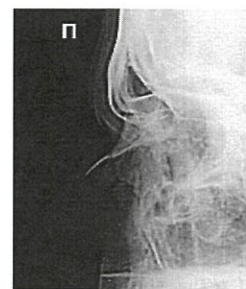
5) **Критерии оценки рентгенограммы:**

Видимые анатомические структуры. Носовые кости с мягкими тканями структур носа, лобно-носовой шов и передняя носовая ось.

Укладка. Кости носа демонстрируются без ротации.

Диафрагмирование и ЦЛ. В центр изображения включены носовые кости. В области диафрагмирования находятся мягкие ткани носа, передняя носовая ось и лобно-носовой шов.

Параметры экспозиции. Для визуализации носовой кости и структур мягких тканей носа необходимы достаточный контраст и плотность снимка. На отсутствие движения указывают резкие контуры костей на снимке.



4.2 Теменно-акантиальная проекция (по Уотерсу)

1) **Позиционирование пациента:** вертикально/горизонтально пронационно.

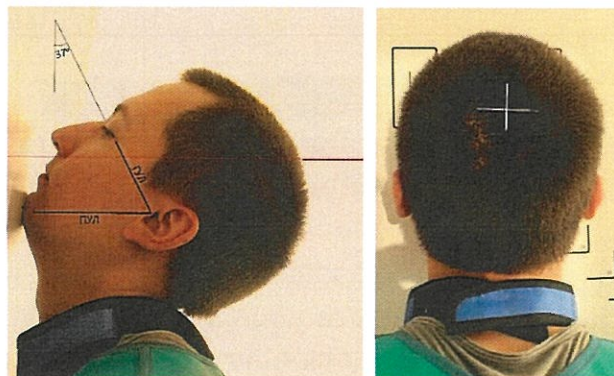
2) **Позиционирование снимаемой области:**

- Подбородок прижат к поверхности стола/стойки.
- Подбородочно-ушная линия перпендикулярна плоскости кассеты.
- Глазнично-ушная линия образует с поверхностью стола/стойки угол 37° .
- Срединная сагиттальная плоскость перпендикулярна кассете.
- Нет ротации и наклона головы.

3) **РИП:** от 100см.

4) **Центральный луч:**

- Перпендикулярен кассете.
- Направлен на центр кассеты.
- Выходит через Акантион.



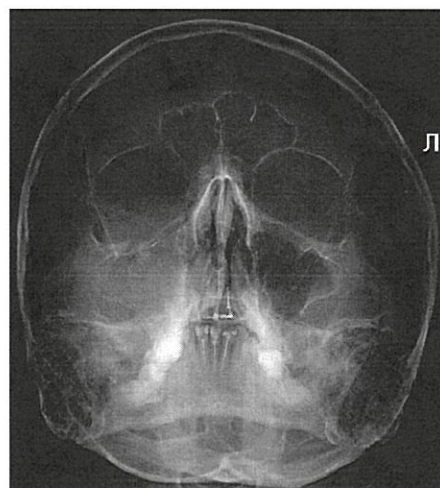
5) **Критерии оценки рентгенограммы:**

Видимые анатомические структуры. Подглазничный край, верхние челюсти, носовая перегородка, скуловые кости, скуловые дуги и передняя носовая ость.

Укладка. При правильном разгибании шеи каменистые гребни видны непосредственно под верхнечелюстными пазухами. Об отсутствии ротации свидетельствует равное расстояние от средней сагиттальной плоскости (проходит по костной носовой перегородке) до внешнего края черепа с каждой стороны.

Диафрагмирование и ЦЛ. На снимке должен быть изображен весь череп, при этом акантион расположен в центре. Границы области диафрагмирования расположены вдоль внешних краев черепа.

Параметры экспозиции. Для визуализации верхнечелюстной области необходимы достаточный контраст и плотность снимка. На отсутствие движения указывают резкие контуры костей на снимке.



4.3 Аксиальная (верхненижняя тангенциальная) проекция

1) **Позиционирование пациента:** вертикально/горизонтально пронационно.

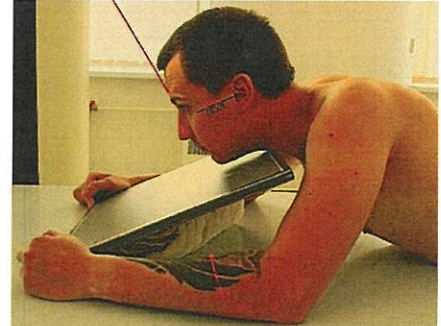
2) **Позиционирование снимаемой области:**

- Подбородок прижат к кассете.
- Под кассетой расположена треугольная опора.
- Плоскость лица перпендикулярна кассете.
- Срединная сагиттальная плоскость параллельна кассете.
- Подглазнично-ушная линия параллельна кассете.

3) **РИП:** от 100 см.

4) **Центральный луч:**

- Направлен на область Назиона.
- Параллелен плоскости лица.
- Едва касается Глабеллы и верхней части верхних зубов.



5) **Критерии оценки рентгенограммы:**

Видимые анатомические структуры. Тангенциальная проекция средней и дистальной носовых костей (с небольшим наложением Глабеллы или альвеолярного гребня), мягкие ткани носа.

Укладка. На отсутствие ротации пациента указывает равное расстояние от передней носовой ости до границ наружных мягких тканей с каждой стороны снимка. На неправильность укладки носа указывает визуализация альвеолярного гребня (чрезмерное разгибание) или визуализация слишком большой части Глабеллы (чрезмерное сгибание).

Диафрагмирование и ЦЛ. Носовые кости должны находиться в центре области диафрагмирования, которое ограничено носовыми костями и мягкими тканями носа.

Параметры экспозиции. Для визуализации носовых костей и структур мягких тканей носа необходимы достаточный контраст и плотность. На отсутствие движения указывают резкие контуры костей на снимке.

5. Рентгенография придаточных пазух носа/носоглотки

а) **Наименования согласно номенклатуре ЕМИАС:** рентгенография околоносовых пазух / рентгенография носоглотки/рентгенография слезной железы и слезного протока с контрастированием справа и слева.

б) **Защитные средства пациенту:** на щитовидную железу, гонады и молочные железы.

в) **Подготовка перед исследованием:** снять одежду, украшения с головы и шеи.

5.1 Правая/левая боковая проекция

1) **Позиционирование пациента:** вертикально.

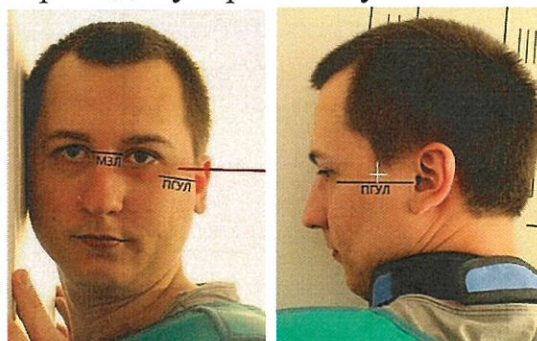2) **Позиционирование снимаемой области:**

- Голова в истинно боковой укладке.
- Сторона интереса прилежит к кассете.
- Срединная сагиттальная плоскость параллельна кассете.
- Нет ротации и наклона головы.
- Межзрачковая линия перпендикулярна кассете.
- Подглазнично-ушная линия перпендикулярна столу/стойке.

3) **РИП:** от 100см.

4) **Центральный луч:**

- Перпендикулярен плоскости кассеты.
- Направлен на точку, расположенную между внешним углом глаза и НСО.



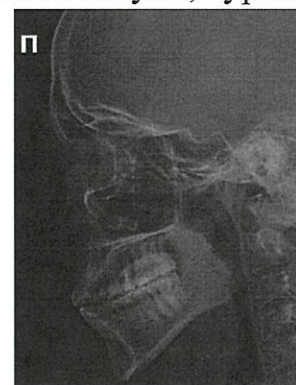5) **Критерии оценки рентгенограммы:**

Видимые анатомические структуры. Клиновидные пазухи, которые накладываются на лобные, решетчатые и верхне-челюстные пазухи, турецкое седло и крыши глазниц.

Укладка. О точной укладке черепа без ротации или наклона говорит наложение ветвей нижней челюсти, крыши глазниц и больших крыльев клиновидной кости. Отсутствие ротации турецкого седла.

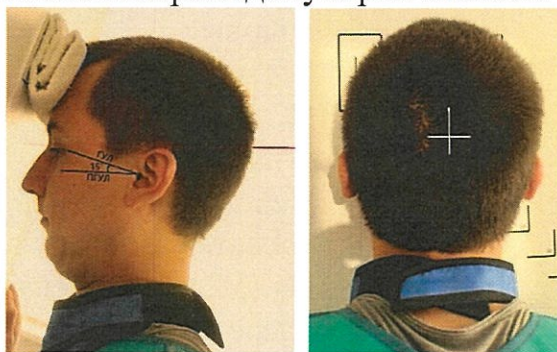
Диафрагмирование и ЦЛ. Центр области диафрагмирования находится сразу позади глазницы и включает лобные, клиновидные, решетчатые и верхнечелюстные пазухи.

Параметры экспозиции. Достаточная контрастность и плотность снимка для визуализации клиновидных пазух через кости мозгового черепа без переэкспонирования верхнечелюстных и лобных пазух. На отсутствие движения указывают резкие контуры костей на снимке.



5.2 Передняя аксиальная проекция (по Колдвелу)

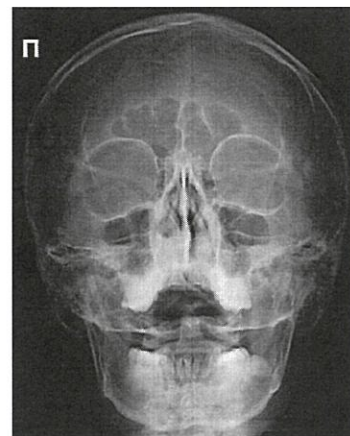
- 1) **Позиционирование пациента:** вертикально.
- 2) **Позиционирование снимаемой области:**
 - Нос и лоб касаются стола/стойки.
 - Глазнично-ушная линия под углом 15° к горизонтали.
 - Между лбом пациента и стойкой укладывают рентгенопрозрачную опору.
 - Срединная сагиттальная плоскость перпендикулярна кассете.
 - Нет ротации и наклона головы.
- 3) **РИП:** от 100см.
- 4) **Центральный луч:**
 - Горизонтальный
 - ЦЛ параллелен полу.
 - Выходит из Назиона.



5) Критерии оценки рентгенограммы:

Видимые анатомические структуры. Лобные пазухи, спроецированные над лобно-носовым швом. Передние решетчатые околоносовые пазухи визуализируются латерально по отношению к каждой носовой кости, прямо под лобными пазухами.

Укладка. На точную укладку черепа без ротации или наклона указывает одинаковое расстояние от бокового края глазницы до боковой границы черепа по обеим сторонам. Одинаковое расстояние от срединной сагиттальной плоскости (определяется по положению петушиного гребня) до внешнего края глазницы по обеим сторонам. Правильное выравнивание глазнично-ушной линии и ЦЛ проецирует каменистые гребни в нижнюю треть глазниц.

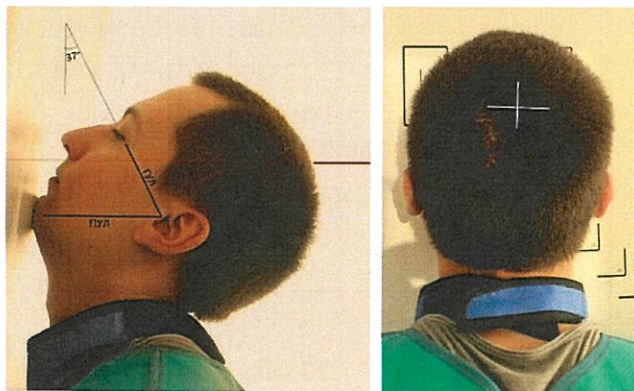


Диафрагмирование и ЦЛ. Лобные и передние решетчатые пазухи включены в снимок и находятся в центре поля диафрагмирования и снимка.

Параметры экспозиции. Достаточная контрастность и плотность изображения лобных и решетчатых пазух. На отсутствие движения указывают резкие контуры костей на снимке.

5.3 Теменно-акантиальная проекция (по Уотерсу)

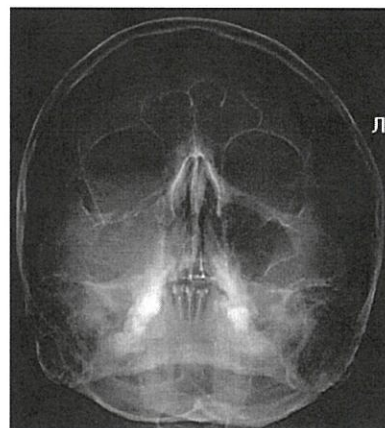
- 1) **Позиционирование пациента:** вертикально.
- 2) **Позиционирование снимаемой области:**
 - Подбородок и нос касаются стойки.
 - Подбородочно-ушная линия перпендикулярна кассете.
 - Срединная сагиттальная плоскость перпендикулярна средней линии стойки.
 - Нет ротации и наклона головы.
 - Рот закрыт.
- 3) **РИП:** от 100см.
- 4) **Центральный луч:**
 - Перпендикулярен кассете.
 - Направлен на центр кассеты.
 - Выходит из Акантиона.



5) Критерии оценки рентгенограммы:

Видимые анатомические структуры. Верхнечелюстные пазухи (нижняя их часть визуализируется без наложения альвеолярных отростков и каменистых гребней), подглазничный край и лобные пазухи в наклонной проекции.

Укладка. На отсутствие ротации черепа указывает одинаковое расстояние от срединной сагиттальной плоскости (определяется по положению костной части носовой перегородки) до внешнего края глазницы с обеих сторон. Одинаковос расстояние от бокового края глазницы до боковой границы черепа с обеих сторон. При соответствующем разгибании шеи каменистые гребни визуализируются ниже верхнечелюстных пазух.



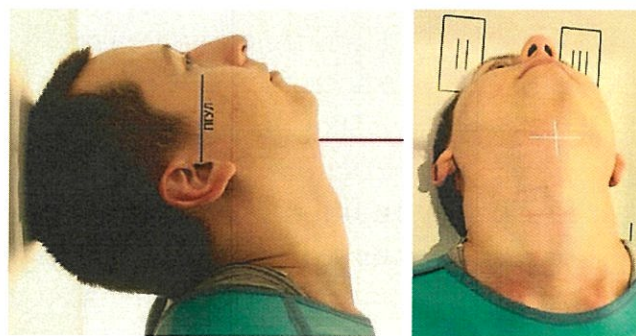
Диафрагмирование и ЦЛ. Поле

диафрагмирования с центром на акантионе охватывает лобные и верхнечелюстные пазухи.

Параметры экспозиции. Достаточная для визуализации верхнечелюстных пазух контрастность и плотность снимка. На отсутствие движения указывают резкие контуры костей на снимке.

5.4 Подбородочно-теменная проекция

- 1) **Позиционирование пациента:** вертикально.
- 2) **Позиционирование снимаемой области:**
 - Подбородок поднят.
 - Голова откинута назад.
 - Подглазнично-ушная линия параллельна столу/стойке.
 - Макушка касается стойки.
 - Срединная сагиттальная плоскость перпендикулярна кассете.
 - Нет ротации и наклона головы.
- 3) **РИП:** от 100см.
- 4) **Центральный луч:**
 - Перпендикулярен подглазнично-ушной линии.
 - Направлен на центр кассеты.
 - Направлен на середину отрезка между углами нижней челюсти, на уровне 4-5 см ниже симфиза нижней челюсти.



5) Критерии оценки рентгенограммы:

Видимые анатомические структуры. Клиновидные пазухи, решетчатые пазухи, носовые ямки и верхнечелюстные пазухи.

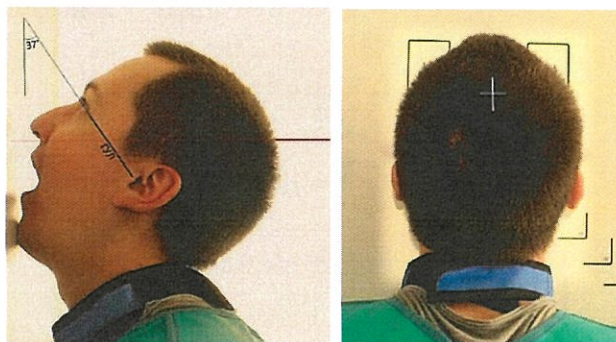Укладка. При точном направлении ЦЛ относительно подглазнично-ушной линии на снимке видны: нижнечелюстные мышелки, просцирующиеся кпереди от каменистых гребней, симфиз нижней челюсти, накладывающийся спереди от лобной кости. На отсутствие ротации или наклона черепа указывает симметричность каменистых пирамид; одинаковое с обеих сторон расстояние от границы нижней челюсти до боковой границы черепа.

Диафрагмирование и ЦЛ. Поле диафрагмирования охватывает клиновидные, верхнечелюстные и решетчатые пазухи, при этом клиновидная пазуха расположена приблизительно в центре.

Параметры экспозиции. Достаточная для отображения клиновидных и решетчатых пазух контрастность и плотность снимка. На отсутствие движения указывают резкие контуры костей на снимке.

5.5 Теменно-акантиальная трансоральная проекция (по Уотерсу)

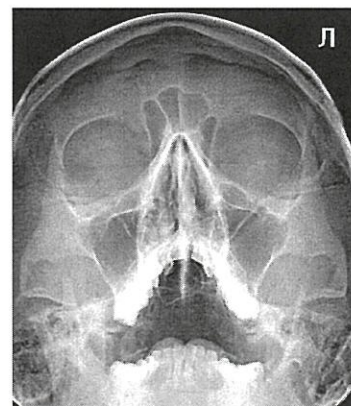- 1) **Позиционирование пациента:** вертикально.
- 2) **Позиционирование снимаемой области:**
 - Шея разогнута.
 - Подбородок и нос касаются стойки.
 - Глазнично-ушная линия образует с кассетой угол 37° .
 - Срединная сагиттальная плоскость перпендикулярна кассете.
 - Нет ротации и наклона головы.
 - Рот открыт.
- 3) **РИП:** от 100см.
- 4) **Центральный луч:**
 - Перпендикулярен кассете.
 - Направлен на центр кассеты.
 - Выходит через Акантион.



5) Критерии оценки рентгенограммы:

Видимые анатомические структуры. Верхнечелюстные пазухи (нижние их отделы должны быть без наложения на них альвеолярных отростков и каменистых гребней), подглазничный край, лобные пазухи в наклонной проекции и клиновидные пазухи, видимые через открытый рот.

Укладка. На отсутствие ротации черепа указывает одинаковое расстояние от срединной сагиттальной плоскости (определяется по положению костной носовой перегородки) до внешнего края глазницы с обеих сторон, одинаковое расстояние от бокового края глазницы до компактной внешней пластинки черепа с двух сторон. При достаточном разгибании шеи каменистые гребни должны располагаться ниже верхнечелюстных пазух.



Диафрагмирование и ЦЛ. Поле диафрагмирования включает лобные, верхнечелюстные и клиновидные пазухи, при этом верхнечелюстные пазухи находятся в центре. **Параметры экспозиции.** Достаточная для отображения верхнечелюстных и клиновидных пазух контрастность и плотность снимка. На отсутствие движения указывают резкие контуры костей на снимке.

5.6 Правая/левая боковая проекция носоглотки

1) **Позиционирование пациента:** вертикально.

2) **Позиционирование снимаемой области:**

- Голова в истинно боковой укладке.
- Срединная сагиттальная плоскость параллельна кассете.
- Плечи опущены вниз.
- Нет ротации головы.
- Межзрачковая линия перпендикулярна кассете.
- Акаптио-меатальная линия параллельна верхнему краю кассеты.
- Подбородок приподнят вверх.
- Язык вытянуть вперед.

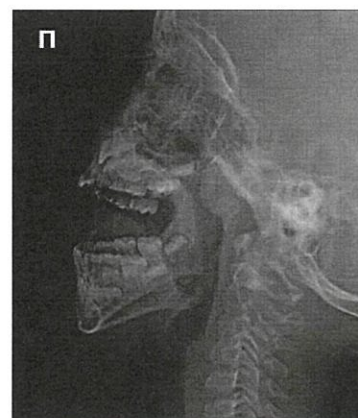
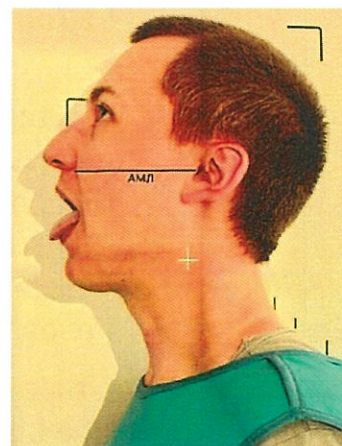
3) **РИП:** от 100см.

4) **Центральный луч:**

- Перпендикулярен плоскости кассеты.
- Направлен на С3, на середину шеи.

5) **Экспозиция:** не глотать, рот не закрывать, на свободном дыхании.

6) **Критерии оценки рентгенограммы:**



5.7 Дакриоцистография (слезные пути)

1) **Позиционирование пациента:** вертикально.

2) **Позиционирование снимаемой области:**

Теменно-акантиальная проекция:

- Шея разогнута.
- Подбородок и нос касаются стойки.
- Глазнично-ушная линия образует с кассетой угол 37° .
- Срединная сагиттальная плоскость перпендикулярна кассете.
- Нет ротации и наклона головы.
- Рот открыт.

Боковая проекция:

- Голова в истинно боковой укладке.
- Сторона интереса прилежит к кассете.
- Срединная сагиттальная плоскость параллельна кассете.
- Нет ротации и наклона головы.
- Межзрачковая линия перпендикулярна кассете.
- Подглазнично-ушная линия перпендикулярна столу/стойке.

3) **РИП:** от 100см.

4) **Центральный луч:**

Теменно-акантиальная проекция:

- Перпендикулярен кассете.
- Направлен на центр кассеты.
- Выходит через Акантион.

Боковая проекция:

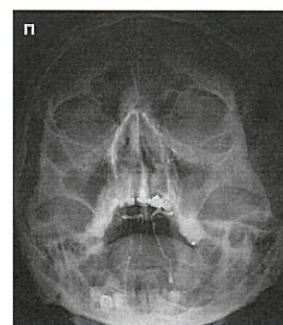
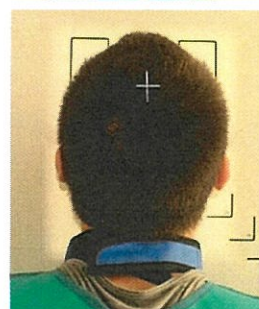
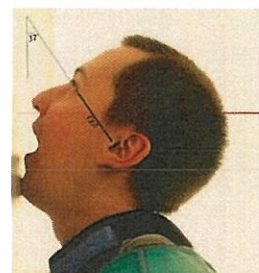
- Перпендикулярен плоскости кассеты.
- Направлен на точку, расположенную между кончиком носа и НСО.

5) **Экспозиция:** не глотать, на свободном дыхании.

б) **Критерии оценки рентгенограммы:**

Теменно-акантиальная проекция:

Видимые анатомические структуры. Глазницы, верхнечелюстные пазухи (нижние их отделы должны быть без наложения на них альвеолярных отростков и каменистых гребней), подглазничный край, лобные пазухи в наклонной проекции и клиновидные пазухи, видимые через открытый рот. Контрастное вещество по ходу слезного канала (если он проходим), которое растекается в области глотки.



Укладка. На отсутствие ротации черепа указывает одинаковое расстояние от срединной сагиттальной плоскости (определяется по положению костной носовой перегородки) до внешнего края глазницы с обеих сторон, одинаковое расстояние от бокового края глазницы до компактной внешней пластинки черепа с двух сторон. При достаточном разгибании шеи каменистые гребни должны располагаться ниже верхнечелюстных пазух.

Диафрагмирование и ЦЛ. Поле диафрагмирования включает лобные, верхнечелюстные и клиновидные пазухи, при этом верхнечелюстные пазухи находятся в центре.

Параметры экспозиции. Достаточная для отображения верхнечелюстных и клиновидных пазух контрастность и плотность снимка. На отсутствие движения указывают резкие контуры костей на снимке.

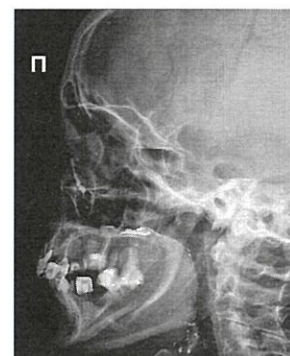
Боковая проекция:

Видимые анатомические структуры. Клиновидные пазухи, которые накладываются на лобные, решетчатые и верхне-челюстные пазухи, турецкое седло и крыши глазниц, носоглотка.

Укладка. О точной укладке черепа без ротации или наклона говорит наложение ветвей нижней челюсти, крыши глазниц и больших крыльев клиновидной кости. Отсутствие ротации турецкого седла.

Диафрагмирование и ЦЛ. Центр области диафрагмирования находится сразу позади глазницы и включает лобные, клиновидные, решетчатые, верхнечелюстные пазухи и носоглотку.

Параметры экспозиции. Достаточная контрастность и плотность снимка для визуализации клиновидных пазух через кости мозгового черепа без переэкспонирования верхнечелюстных и лобных пазух. На отсутствие движения указывают резкие контуры костей на снимке.



6. Рентгенография сосцевидных отростков.

а) **Наименования согласно номенклатуре ЕМИАС:** рентгенография височной кости.

б) **Защитные средства пациенту:** па гонады и молочные железы.

в) **Подготовка перед исследованием:** снять одежду, украшения с головы и шеи.

6.1 Аксиолатеральная косая проекция (по Лоу)

1) **Позиционирование пациента:** вертикально/горизонтально пронационно.

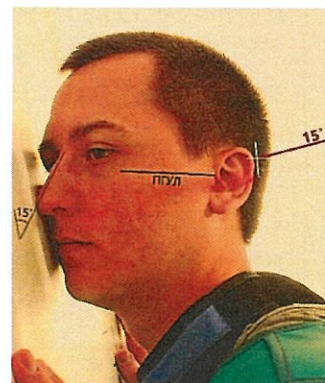
2) **Позиционирование снимаемой области:**

- Голова в боковой укладке.
- Сторона интереса прилежит к кассете.
- Срединная сагиттальная плоскость параллельна кассете.
- Лицо пациента повернуть из боковой укладки к кассете на 15° .
- Межзрачковая линия перпендикулярна стойке/столу.
- Подбородок поднят.
- Подглазнично-ушная линия перпендикулярна переднему краю кассеты.
- Для сравнения исследуют 2 стороны.

3) **РИП:** от 100см.

4) **Центральный луч:**

- На центр кассеты.
- Наклон на 15° каудально.
- Направлен на 2,5 см кзади и выше верхней части НСО.

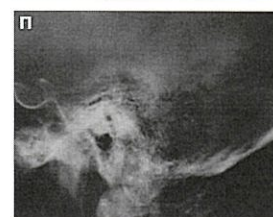
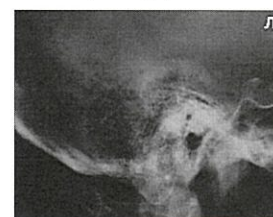


б) **Критерии оценки рентгенограммы:**

Видимые анатомические структуры. Боковая проекция сосцевидных отростков и ближайшего к кассете костного лабиринта.

Укладка. На правильность укладки указывает: исследуемый отросток (прилежащий к кассете) визуализируется без наложения противоположного отростка (с верхней стороны). Височно-нижнечелюстной сустав виден кпереди от снимаемого сосцевидного отростка. Ушная раковина не накладывается на сосцевидный отросток.

Диафрагмирование и ЦЛ. Воздухоносные ячейки снимаемого сосцевидного отростка находятся в центре поля диафрагмирования, центр снимка расположен сразу позади НСП.



Параметры экспозиции. Достаточная для отображения сосцевидных отростков контрастность и плотность снимка. На отсутствие движения указывают резкие контуры костей на снимке.

6.2 Аксиолатеральная косая проекция (по Стенверсу)

1) **Позиционирование пациента:** вертикально/горизонтально пронационно.

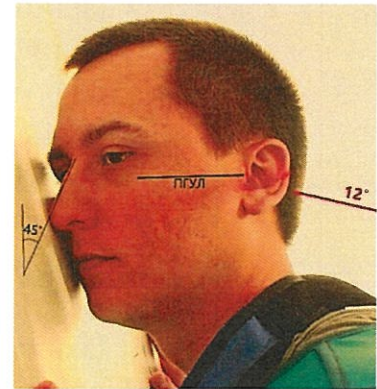
2) **Позиционирование снимаемой области:**

- Подглазнично-ушная линия перпендикулярна кассете.
- Сторона интереса прилежит к кассете.
- Лицо пациента повернуть из боковой укладки к кассете на 45° .
- Для сравнения исследуют 2 стороны.

3) **РИП:** от 100см.

4) **Центральный луч:**

- На центр кассеты.
- Наклон 12° краниально.
- Направлен на 7-10 см кзади и на 1,25 см ниже верхней части НСО.



5) **Критерии оценки рентгенограммы:**

Видимые анатомические структуры. Каменистая пирамида в профиль, костный лабиринт, барабанная полость, внутренний слуховой канал и сосцевидные ячейки (с верхушкой отростка), спроецированные в стороне от затылочной кости.

Укладка. Изображение при точной укладке характеризуется следующим. Нижнечелюстной мышцелок накладывается на шейный отдел позвоночника. Внутренний слуховой канал, улитка и полукружные каналы (костный лабиринт) располагаются ниже каменистого гребня. Сосцевидный отросток в профиль виден ниже края мозгового черепа. Задний край ветви нижней челюсти накладывается на задний край шейного отдела позвоночника.

Диафрагмирование и ЦЛ. В поле диафрагмирования включены и находятся в центре снимка каменистый гребень и сосцевидный отросток изучаемой стороны.

Параметры экспозиции. Достаточная для отображения костного лабиринта и каменистого отдела без переэкспонирования сосцевидного отростка контрастность и плотность снимка. На отсутствие движения указывают резкие контуры костей на снимке.

6.3 Задняя аксиальная проекция (по Тауну)

1) **Позиционирование пациента:** вертикально/горизонтально супинационно.

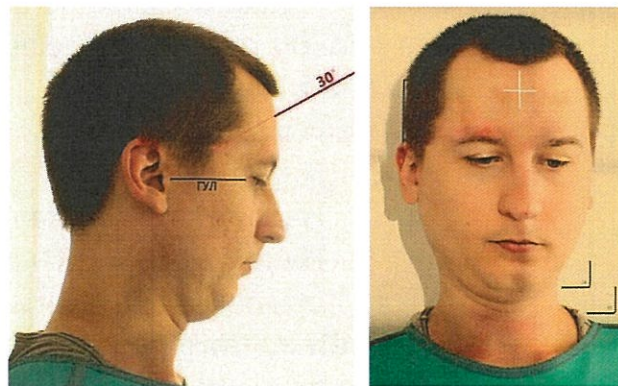
2) **Позиционирование снимаемой области:**

- Подбородок опущен.
- Глазнично-ушная линия перпендикулярна кассете.
- Срединная сагиттальная плоскость перпендикулярна средней линии стола/стойки.
- Нет ротации и наклона головы.

3) **РИП:** от 100см.

4) **Центральный луч:**

- На центр кассеты.
- Наклон 30° каудально к глазнично-ушной линии.
- Направлен на 5 см выше Глабеллы.



5) **Критерии оценки рентгенограммы:**

Видимые анатомические структуры. Спинка седла и задние наклоненные отростки в большом отверстии, обе каменистые пирамиды, сосцевидные ячейки и костный лабиринт.

Укладка. Череп визуализируется без поворота или наклона, на что указывают симметричность каменистых гребней (нет ротации), равное расстояние от большого отверстия до бокового края черепа с каждой стороны (нет наклона). Правильное отношение базальной линии по отношению к ЦЛ выражается просцированием спинки седла и задних наклоненных отростков в большом отверстии.

Диафрагмирование и ЦЛ. Поле диафрагмирования включает оба каменистых гребня и сосцевидные ячейки, с центром приблизительно на уровне большого отверстия.

Параметры экспозиции. Достаточная для отображения костного лабиринта без переэкспонирования сосцевидных отростков контрастность и плотность снимка. На отсутствие движения указывают резкие контуры костей на снимке.

6.4 Аксиолатеральная проекция (по Шюллеру)

1) **Позиционирование пациента:** вертикально/горизонтально полупронационно.

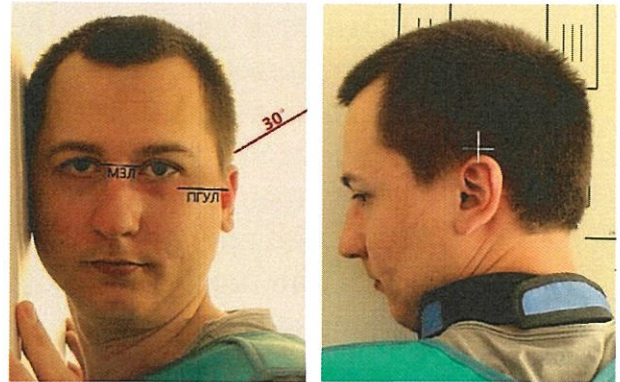2) **Позиционирование снимаемой области:**

- Сторона интереса прилежит к кассете.
- Голова в истинно боковой укладке.
- Межзрачковая линия перпендикулярна кассете.
- Подглазнично-ушная линия перпендикулярна переднему краю кассеты.
- Для сравнения исследуют 2 стороны.

3) **РИП:** от 100см.

4) **Центральный луч:**

- На центр кассеты.
- Наклон 30° каудально.
- Направлен на 4 см выше и позади верхней части НСО.



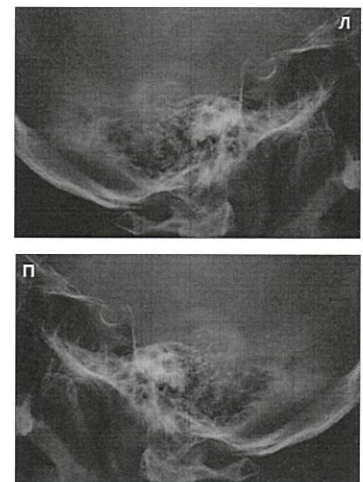
5) **Критерии оценки рентгенограммы:**

Видимые анатомические структуры. Боковая проекция сосцевидных ячеек и костный лабиринт ближайшей к кассете стороны. Нижнечелюстной мыщелок и височно-нижне-челюстной сустав видны кпереди от снимаемых сосцевидных ячеек.

Укладка. При правильном наклоне ЦЛ снимаемый сосцевидный отросток располагается выше другого отростка. (Меньший угол ЦЛ приведет к некоторому наложению сосцевидных отростков). Ушная раковина не накладывается на снимаемый сосцевидный отросток.

Диафрагмирование и ЦЛ. Воздушные ячейки сосцевидного отростка, являющиеся предметом исследования, находятся в центре поля диафрагмирования.

Параметры экспозиции. Достаточная для отображения сосцевидных ячеек контрастность и плотность снимка. На отсутствие движения указывают резкие контуры костей на снимке.



6.5 Аксиолатеральная косая проекция (по Арселину)

1) **Позиционирование пациента:** вертикально/горизонтально супинационно.

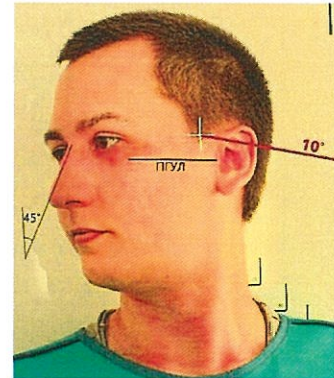
2) **Позиционирование снимаемой области:**

- Голова повернута на 45° от снимаемой стороны.
- Подглазнично-ушная линия перпендикулярна поверхности стойки/стола.
- Для сравнения исследуют 2 стороны.

3) **РИП:** от 100см.

4) **Центральный луч:**

- На центр кассеты.
- Наклон 10° краниально.
- Направлен на 2,5 см спереди и 2 см выше приподнятого НСО.



5) **Критерии оценки рентгенограммы:**

Видимые анатомические структуры. Виден каменистый гребень приподнятой стороны, так как при данной укладке он расположен параллельно кассете. Височно-нижнечелюстной сустав приподнятой стороны виден спереди от снимаемых сосцевидных ячеек.

Укладка. На снимке при правильной укладке нижнечелюстной мыщелок накладывается на шейный отдел позвоночника, внутренний слуховой канал, улитка и полукружные каналы (костный лабиринт) видны ниже каменистого гребня. Сосцевидный отросток изображен в профиль ниже края мозгового черепа. Задний край нижнечелюстной ветви накладывается на задний край шейного отдела позвоночника. **Диафрагмирование и ЦЛ.** Каменистый гребень и сосцевидный отросток исследуемой стороны находятся в центре поля диафрагмирования.

Параметры экспозиции. Достаточная для отображения структур височной кости контрастность и плотность снимка. На отсутствие движения указывают резкие контуры костей на снимке.

6.6 Аксиолатеральная косая проекция (по Майеру)

1) **Позиционирование пациента:** вертикально/горизонтально супинационно.

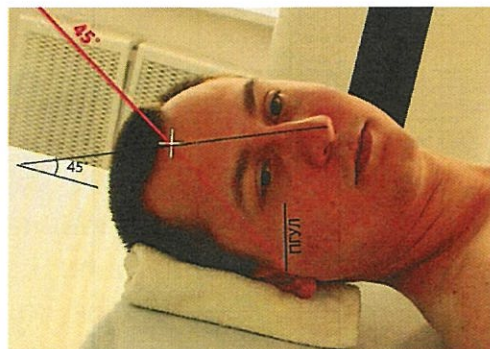
2) **Позиционирование снимаемой области:**

- Подглазнично-ушная линия перпендикулярна кассете.
- Лицо пациента повернуть на 45° каудально к снимаемой стороне.
- Для сравнения исследуют 2 стороны.

3) **РИП:** от 100см.

4) **Центральный луч:**

- На центр кассеты.
- Наклон 45° каудально.
- Направлен на 7,5 см над надбровной дугой.



5) **Критерии оценки**

рентгенограммы:

Видимые анатомические структуры. Видна нижняя часть каменистого отдела, включая границы ячеистой части сосцевидного отростка и структуры костного лабиринта.

Укладка. При точной укладке и правильном угле ЦА виден каменистый отдел, расположенный медиально и ниже сосцевидного отдела.

Диафрагмирование и ЦЛ. Сосцевидные ячейки исследуемой стороны находятся в центре поля диафрагмирования.

Параметры экспозиции. Достаточная для отображения костного лабиринта контрастность и плотность снимка без переэкспонирования сосцевидного отростка. На отсутствие движения указывают резкие контуры костей на снимке.

7. Рентгенография височных костей.

а) **Наименования согласно номенклатуре ЕМИАС:** рентгенография височной кости.

б) **Защитные средства пациенту:** на гонады и молочные железы.

в) **Подготовка перед исследованием:** снять одежду, украшения с головы и шеи.

7.1 Задняя аксиальная проекция (по Тауну)

1) **Позиционирование пациента:** вертикально/горизонтально супинационно.

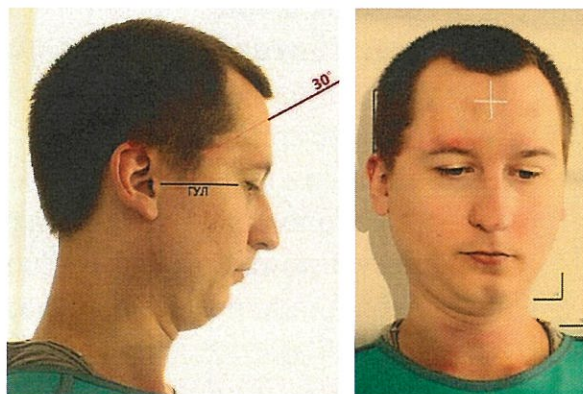2) **Позиционирование снимаемой области:**

- Подбородок опущен.
- Глазнично-ушная линия перпендикулярна кассете.
- Срединная сагиттальная плоскость перпендикулярна средней линии стола/стойки.
- Нет ротации и наклона головы.

3) **РИП:** от 100см.

4) **Центральный луч:**

- На центр кассеты.
- Наклон 30° каудально к глазнично-ушной линии.
- Направлен на 5 см выше Глабеллы.



5) **Критерии оценки рентгенограммы:**

Видимые анатомические структуры. Спинка седла и задние наклоненные отростки в большом отверстии, обе каменистые пирамиды, сосцевидные ячейки и костный лабиринт.

Укладка. Череп визуализируется без поворота или наклона, на что указывают симметричность каменистых гребней (нет ротации), равное расстояние от большого отверстия до бокового края черепа с каждой стороны (нет наклона). Правильное отношение базальной линии по отношению к ЦЛ выражается проецированием спинки седла и задних наклоненных отростков в большом отверстии.

Диафрагмирование и ЦЛ. Поле диафрагмирования включает оба каменистых гребня и сосцевидные ячейки, с центром приблизительно на уровне большого отверстия.

Параметры экспозиции. Достаточная для отображения костного лабиринта без переэкспонирования сосцевидных отростков контрастность и плотность

снимка. На отсутствие движения указывают резкие контуры костей на снимке.

7.2 Подбородочно-теменная проекция

1) **Позиционирование пациента:** вертикально/горизонтально супинационно.

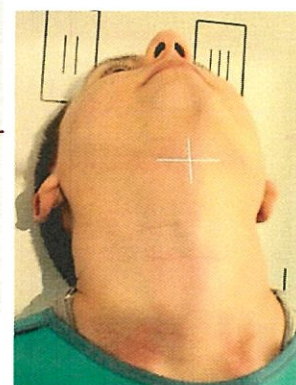
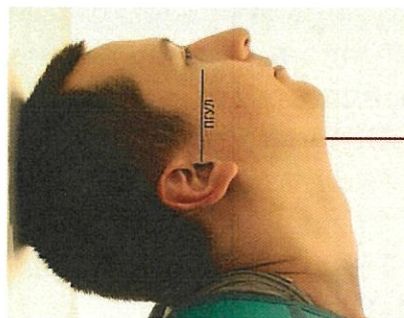
2) **Позиционирование снимаемой области:**

- Подбородок поднят.
- Голова отклонена назад.
- Глазнично-ушная линия параллельна столу/стойке.
- Макушка касается стойки/стола.
- Срединная сагиттальная плоскость перпендикулярна кассете.
- Нет ротации головы.

3) **РИП:** от 100см.

4) **Центральный луч:**

- На центр кассеты.
- Перпендикулярен подглазнично-ушной линии.
- Направлен на середину отрезка между углами нижней челюсти.



5) **Критерии оценки рентгенограммы:**

Видимые анатомические структуры. Каменистые пирамиды с двух сторон, включая внутренние слуховые каналы, костные лабиринты и барабанные полости, овальное отверстие и остистое отверстие.

Укладка. Нет поворота или наклона черепа, на что указывает равное расстояние между контуром нижней челюсти и боковой границей черепа с обеих сторон. Симметричность пирамид.

Диафрагмирование и ЦЛ. Поле диафрагмирования центрировано по пирамидам и сосцевидным отросткам височной кости.

Параметры экспозиции. Достаточная для отображения пирамид контрастность и плотность снимка. На отсутствие движения указывают резкие контуры костей на снимке.

8. Рентгенография скуловых дуг.

а) **Наименования согласно номенклатуре ЕМИАС:** рентгенография скуловой кости.

б) **Защитные средства пациенту:** на щитовидную железу, гонады и молочные железы.

в) **Подготовка перед исследованием:** снять одежду, украшения с головы и шеи.

8.1 Подбородочно-теменная проекция

1) **Позиционирование пациента:** вертикально/горизонтально.

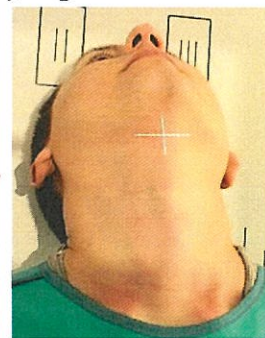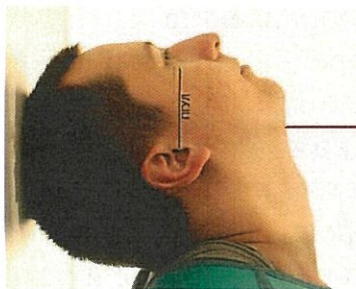
2) **Позиционирование снимасмой области:**

- Подбородок поднят.
- Подглазнично-ушная линия параллельна кассете.
- Срединная сагиттальная плоскость перпендикулярна кассете.
- Нет ротации и наклона головы.

3) **РИП:** от 100см.

4) **Центральный луч:**

- Перпендикулярен кассете.
- На центр кассеты.
- Направлен между скуловыми дугами.



5) **Критерии оценки рентгенограммы:**

Видимые анатомические структуры. Скуловые дуги проецируются латерально от каждой скуловой и височной костей (если они не травмированы — например, в случае вдавленного перелома).

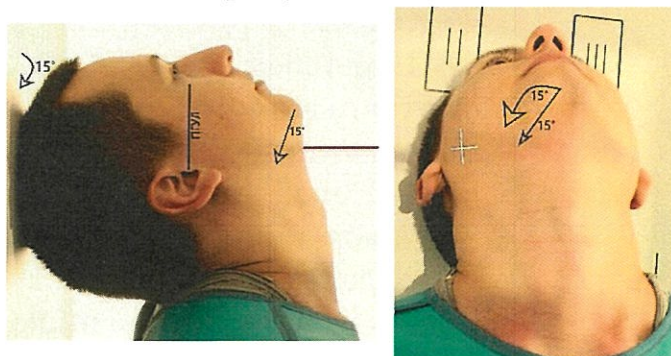
Укладка. На правильность взаимоотношений подглазнично-ушной линии и ЦЛ указывает наложение нижнечелюстного симфиза на лобную кость. Об отсутствии ротации пациента свидетельствует симметричное изображение скуловых дуг.

Диафрагмирование и ЦЛ. Скуловые дуги должны находиться в центре поля диафрагмирования, которое ограничено скуловыми дугами.

Параметры экспозиции. Для визуализации скуловых дуг необходимы достаточный контраст и плотность снимка. На отсутствие движения указывают резкие контуры костей на снимке.

8.2 Косая нижневерхняя (тангенциальная) проекция

- 1) **Позиционирование пациента:** вертикально/горизонтально.
- 2) **Позиционирование снимаемой области:**
 - Подбородок поднят.
 - Подглазнично-ушная линия параллельна кассете.
 - Темя прижато к стойке/столу.
 - Голова повернута на 15° в сторону снимаемой области.
 - Подбородок наклонен на 15° в сторону снимаемой области.
- 3) **РИП:** от 100см.
- 4) **Центральный луч:**
 - На центр кассеты.
 - Перпендикулярен кассете и подглазнично-ушной линии.
 - Направлен на скуловую дугу.



5) Критерии оценки рентгенограммы:

Видимые анатомические структуры. Одна скуловая дуга, свободная от наложения других структур.

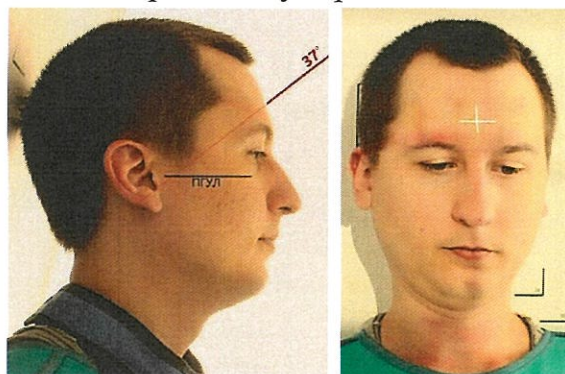Укладка. Правильная укладка пациента обеспечивает демонстрацию скуловой дуги без наложения теменной кости или нижней челюсти.

Диафрагмирование и ЦЛ. Скуловая дуга должна находиться в центре области диафрагмирования, которое ограничено скуловой дугой.

Параметры экспозиции. Для визуализации скуловой дуги необходимы достаточный контраст и плотность снимка. На отсутствие движения указывают резкие контуры костей на снимке.

8.3 Задняя аксиальная проекция (по Тауну)

- 1) **Позиционирование пациента:** вертикально/горизонтально.
- 2) **Позиционирование снимаемой области:**
 - Затылок прижат к столу/стойке.
 - Подбородок опущен.
 - Глазнично-ушная линия перпендикулярна кассете.
 - Срединная сагиттальная плоскость перпендикулярна кассете.
 - Нет ротации и наклона головы.
- 3) **РИП:** от 100см.
- 4) **Центральный луч:**
 - На центр кассеты.
 - Наклон к подглазнично-ушной линии 37° каудально.
 - Направлен на 2,5 см выше Глабеллы.



5) Критерии оценки рентгенограммы:

Видимые анатомические структуры. Скуловые дуги с двух сторон.

Укладка. Скуловые дуги визуализируются без ротации головы пациента, на что указывает наложение дуг на нижнечелюстные ветви и симметричность дуг.

Диафрагмирование и ЦЛ. Скуловые дуги должны находиться в центре изображения. Область диафрагмирования должна быть ограничена скуловыми дугами.

Параметры экспозиции. Для визуализации скуловых дуг необходимы достаточный контраст и плотность снимка. На отсутствие движения указывают резкие контуры костей на снимке.

8.4 Теменно-акантиальная проекция (по Уотерсу)

1) **Позиционирование пациента:** вертикально/горизонтально пронационно.

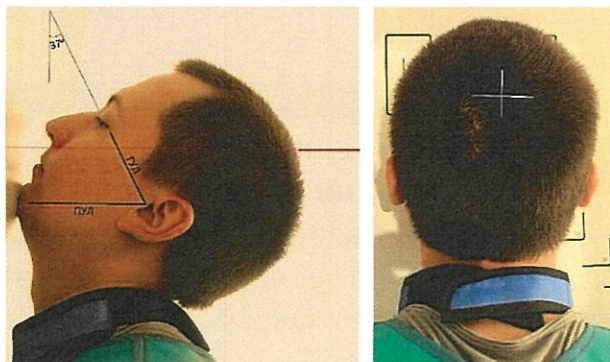
2) **Позиционирование снимаемой области:**

- Подбородок прижат к поверхности стола/стойки.
- Подбородочно-ушная линия перпендикулярна кассете.
- Глазнично-ушная линия образует со стойкой/столом угол 37° .
- Срединная сагиттальная плоскость перпендикулярна кассете.
- Нет ротации и наклона головы.

3) **РИП:** от 100 см.

4) **Центральный луч:**

- Перпендикулярен кассете.
- Направлен на центр кассеты.
- Выходит из Акантиона.



5) **Критерии оценки рентгенограммы:**

Видимые анатомические структуры. Подглазничный край, верхние челюсти, носовая перегородка, скуловые кости, скуловые дуги и передняя носовая ость.

Укладка. При правильном разгибании шеи каменистые гребни видны непосредственно под верхнечелюстными пазухами. Об отсутствии ротации свидетельствует равное расстояние от средней сагиттальной плоскости (проходит по костной носовой перегородке) до внешнего края черепа с каждой стороны.

Диафрагмирование и ЦЛ. На снимке должен быть изображен весь череп, при этом акантион расположен в центре. Границы области диафрагмирования расположены вдоль внешних краев черепа. **Параметры экспозиции.** Для визуализации верхнечелюстной области необходимы достаточный контраст и плотность снимка. На отсутствие движения указывают резкие контуры костей на снимке.

9. Рентгенография нижней челюсти.

а) **Наименования согласно номенклатуре ЕМИАС:** рентгенография нижней челюсти/рентгенография протоков слюнных желез с контрастированием.

б) **Защитные средства пациенту:** гонады и молочные железы.

в) **Подготовка перед исследованием:** снять одежду, украшения с головы и шеи.

9.1 Аксиолатеральная проекция

1) **Позиционирование пациента:** вертикально/горизонтально.

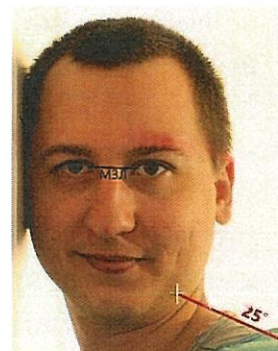2) **Позиционирование снимаемой области:**

- Голова в боковой укладке, наклонена.
- Сторона интереса прилежит к кассете.
- Рот закрыт, зубы сжаты.
- Подбородок приподнят.
- Истинно боковая укладка – для исследования ветви н/челюсти, ротация головы к кассете на 30° - для исследования тела н/челюсти, ротация головы к кассете на 45° - для исследования подбородка, ротация головы на $10-15^\circ$ - для общего исследования челюсти.

3) **РИП:** от 100см.

4) **Центральный луч:**

- На центр кассеты.
- Наклонен краниально к межзрачковой линии под углом 25° .

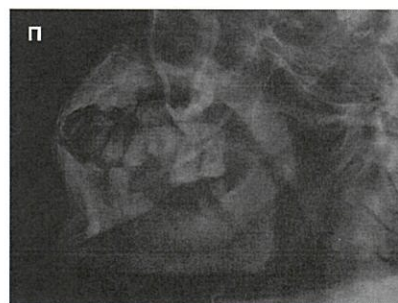

5) **Критерии оценки рентгенограммы:**

Видимые анатомические структуры. Ветви, мышелковый и венечный отростки, тело нижней челюсти и подбородок, ближе всего расположенный к кассете.

Укладка. Укладка пациента зависит от того, какие структуры являются предметом исследования. Для исследования ветви и тела ветвь должна быть показана без наложения другой нижней челюсти (указывает на правильный угол наклона ЦЛ).

Отсутствует наложение ветви на шейный отдел позвоночника (указывает на достаточно поднятый подбородок). Ветвь и тело должны демонстрироваться без укорачивания, указывающего на правильность ротации головы. Снимаемая область должна быть визуализирована с минимальным наложением и минимальным укорачиванием (перспективой).



Диафрагмирование и ЦЛ. В поле диафрагмирования расположена вся нижняя челюсть.
Параметры экспозиции. Для визуализации области нижней челюсти, являющейся предметом исследования, необходимы достаточный контраст и плотность. На отсутствие движения указывают резкие контуры костей на снимке.

9.2 Передняя проекция

1) **Позиционирование пациента:** вертикально/горизонтально пронационно.

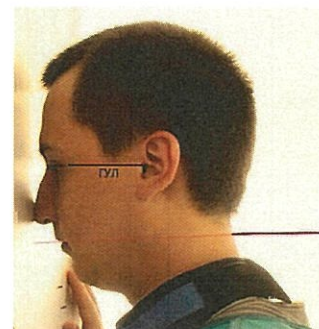
2) **Позиционирование снимаемой области:**

- Лоб и нос прижаты к поверхности стола/стойки.
- Подбородок опущен.
- Глазнично-ушная линия перпендикулярна кассете.
- Срединная сагиттальная плоскость перпендикулярна кассете.
- Нет ротации и наклона головы.

3) **РИП:** от 100см.

4) **Центральный луч:**

- Перпендикулярен кассете.
- На центр кассеты.



5) **Критерии оценки рентгенограммы:**

Видимые анатомические структуры. Передняя проекция:

Визуализируются ветви нижней челюсти и латеральный отдел тела.

Дополнительная передняя аксиальная проекция: область височно-

нижнечелюстного сустава и головки мышцевок

визуализируются через сосцевидные отростки;

хорошо визуализируются мышцековые

отростки (немного вытянуты). **Укладка.** На

отсутствие ротации пациента указывают

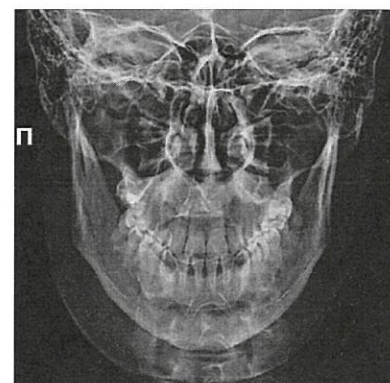
симметрично расположенные ветви нижней

челюсти, сбоку от шейного отдела

позвоночника. Средняя часть тела нижней

челюсти и подбородок едва визуализируются,

накладываясь на шейный отдел позвоночника.



Диафрагмирование и ЦЛ. Диафрагмированное изображение включает

височно-нижнечелюстные суставы, ветви нижней челюсти и подбородок. В

центре области диафрагмирования находятся ветви нижней челюсти.

Параметры экспозиции. Для визуализации тела и ветвей нижней челюсти

необходимы достаточный контраст и плотность снимка. На отсутствие

движения указывают резкие контуры костей на снимке.

9.3 Задняя аксиальная проекция (по Тауну)

1) **Позиционирование пациента:** вертикально/горизонтально супинационно.

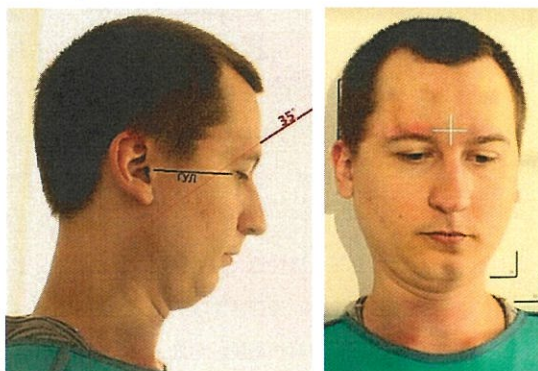
2) **Позиционирование снимаемой области:**

- Затылок прижат к поверхности стола/стойки.
- Подбородок опущен.
- Глазнично-ушная линия перпендикулярна кассете.
- Срединная сагиттальная плоскость перпендикулярна кассете.
- Нет ротации и наклона головы.

3) **РИП:** от 100см.

4) **Центральный луч:**

- На центр кассеты.
- Наклон 35° каудально.
- Направлен на Глабеллу и проходит между НСО и углом нижней челюсти.



5) **Критерии оценки рентгенограммы:**

Видимые анатомические структуры. Мыщелковые отростки нижней челюсти и височно-нижнечелюстные ямки.

Укладка. Изображение, полученное при правильной укладке без ротации, демонстрирует следующее: симметрично расположенные мыщелковые отростки, сбоку от шейного отдела позвоночника; четкую визуализацию отношений мыщелок/височно-нижнечелюстные ямки, с минимальным наложением височно-нижнечелюстных ямок и сосцевидных отростков.

Диафрагмирование и ЦЛ. Область диафрагмирования включает мыщелковые отростки нижней челюсти и височно-нижнечелюстные ямки.

Параметры экспозиции. Для визуализации мыщелкового отростка и височно-нижнечелюстной ямки необходимы достаточный контраст и плотность. На отсутствие движения указывают резкие контуры костей на снимке.

9.4 Подбородочно-теменная проекция

1) **Позиционирование пациента:** вертикально/горизонтально супинационно.

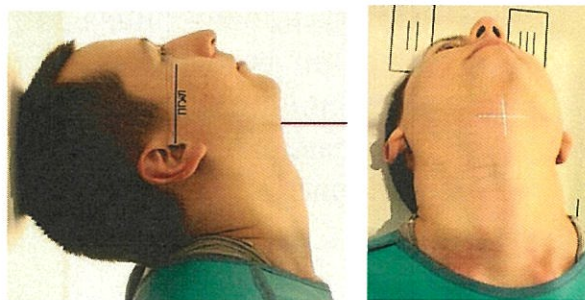
2) **Позиционирование снимаемой области:**

- Подбородок поднят.
- Подглазнично-ушная линия параллельна кассете.
- Темя касается стола/стойки.
- Срединная сагиттальная плоскость перпендикулярна кассете.
- Нет ротации и наклона головы.

3) **РИП:** от 100см.

4) **Центральный луч:**

- На центр кассеты.
- Перпендикулярен кассете и подглазнично-ушной линии.
- Направлен на 5 см ниже подбородка.



5) **Критерии оценки рентгенограммы:**

Видимые анатомические структуры. Вся нижняя челюсть, венечный и мышелковый отростки.

Укладка. На правильность разгибания шеи указывает следующее: наложение изображения симфиза нижней челюсти на лобную кость; мышелки нижней челюсти, выступающие выше каменистых гребней. На отсутствие ротации или наклона пациента указывает следующее: равное расстояние от нижней челюсти, до боковой границы черепа с обеих сторон; визуализируются венечные отростки нижней челюсти, выступающие латерально от области ветвей равно с каждой стороны нижней челюсти.

Диафрагмирование и ЦЛ. Область диафрагмирования ограничена нижней челюстью.

Параметры экспозиции. Для визуализации нижней челюсти, изображение которой налагается на череп, необходимы достаточный контраст и плотность снимка. На отсутствие движения указывают резкие контуры костей на снимке.

9.5 Сиалография (слюнные железы)

1) **Позиционирование пациента:** вертикально.

2) **Позиционирование снимаемой области:**

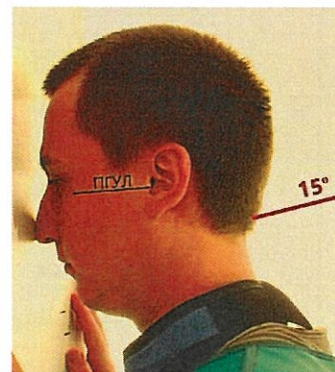
- Перед снимком врач в выводное отверстие слюнного протока (щечная поверхность) вводят тупую иглу и через нее продвигают в слюнный проток катетер на глубину 1 см. Через катетер вводят контрастный препарат до ощущения легкого распираия в области железы (до 1 мл).
- Нос и лоб касаются стола/кассеты.
- Подбородок приведен к себе.
- Подглазнично-ушная линия перпендикулярна кассете/столу.
- Срединная сагиттальная плоскость перпендикулярна кассете/столу.
- Нет наклона и ротации головы.
- Используют также боковую проекцию и косые.

3) **РИП:** от 100 см.

4) **Центральный луч:**

- Каудально на 15° .
- Направлен на центр кассеты.

5) **Критерии оценки рентгенограммы:**



10. Рентгенография височно-нижнечелюстных суставов.

а) **Наименования согласно номенклатуре ЕМИАС:** рентгенография височно-нижнечелюстного сустава/ рентгенография височно-нижнечелюстного сустава с функциональными пробами.

б) **Защитные средства пациенту:** гонады и молочные железы.

в) **Подготовка перед исследованием:** снять одежду, украшения с головы и шеи.

10.1 Задняя аксиальная проекция (по Тауну)

1) **Позиционирование пациента:** вертикально/горизонтально супинационно.

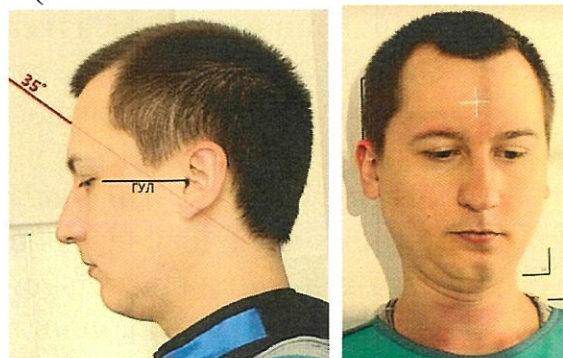
2) **Позиционирование снимаемой области:**

- Затылок прилежит к стойке/столу.
- Подбородок опущен.
- Глазнично-ушная линия перпендикулярна кассете.
- Срединная сагиттальная плоскость перпендикулярна кассете.
- Нет ротации и наклона головы.
- С закрытым и открытым ртом (если позволяет состояние пациента).

3) **РИП:** от 100см.

4) **Центральный луч:**

- На центр кассеты.
- Наклонен каудально от глазнично-ушной линии 35° .
- Направлен на 4 см выше Глабеллы.



5) **Критерии оценки рентгенограммы:**

Видимые анатомические структуры. Мыщелковые отростки нижней челюсти и височно-нижнечелюстные ямки.

Укладка. На правильность укладки при отсутствии ротации указывает следующее: мыщелковые отростки визуализируются симметрично, латерально от шейного отдела позвоночника; ясная визуализация соотношения мыщелка и височно-нижнечелюстных ямок.

Диафрагмирование и ЦЛ. Область диафрагмирования включает мыщелковый отросток нижней челюсти и височно-нижнечелюстную ямку. Центр поля диафрагмирования находится на уровне височно-нижнечелюстных суставов.

Параметры экспозиции. Для визуализации мыщелкового отростка и височно-нижнечелюстной ямки необходимы достаточный контраст и

плотность снимка. На отсутствие движения указывают резкие контуры костей на снимке.

10.2 Аксиолатеральная косая проекция (по Лоу)

1) **Позиционирование пациента:** вертикально/горизонтально пронационно.

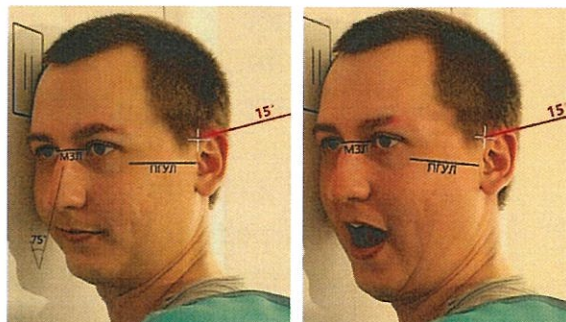
2) **Позиционирование снимаемой области:**

- Голова боком прилежит к стойке/столу.
- Сторона интереса прилежит к кассете.
- Межзрачковая линия перпендикулярна кассете.
- Срединная сагиттальная плоскость повернута к стойке/столу на 15° .
- С закрытым и открытым ртом (если позволяет состояние пациента).

3) **РИП:** от 100см.

4) **Центральный луч:**

- На центр кассеты.
- Наклонен каудально на 15° .
- Направлен на 4 см выше верхней части НСО.



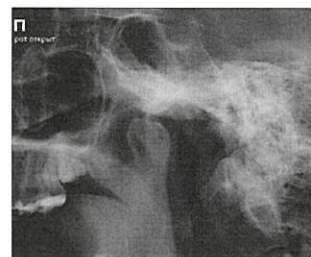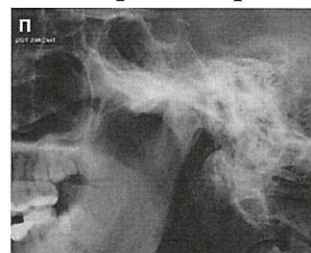5) **Критерии оценки рентгенограммы:**

Видимые анатомические структуры. Визуализируется ближайший к кассете височно-нижнечелюстной сустав. Изображение с закрытым ртом демонстрирует мышцелок в нижнечелюстной ямке; с открытым ртом — мышцелок продвигается к переднему краю нижнечелюстной ямки. **Укладка.**

Изображения при правильной укладке ясно демонстрируют ближайший к кассете височно-нижнечелюстной сустав без наложения другого височно-нижнечелюстного сустава (наложению препятствует поворот на 15°). На височно-нижнечелюстной сустав, являющийся предметом исследования, не накладывается шейный отдел позвоночника. **Диафрагмирование и ЦЛ.**

Ближайший к кассете височно-нижнечелюстной сустав находится в центре области диафрагмирования с границами, максимально близко расположенными к области интереса.

Параметры экспозиции. Для визуализации височно-нижнечелюстного сустава необходим достаточный контраст и плотность снимка. На отсутствие движения указывают резкие контуры костей на снимке.



10.3 Аксиолатеральная косая проекция (по Шюллеру)

1) **Позиционирование пациента:** вертикально/горизонтально супинационно.

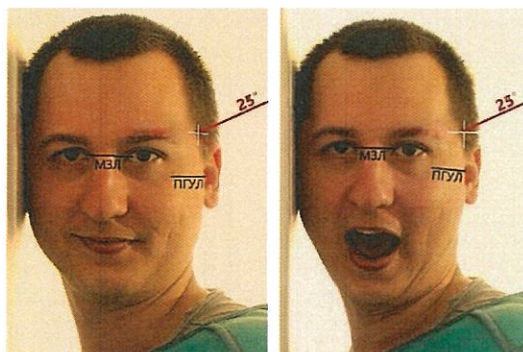
2) **Позиционирование снимаемой области:**

- Голова боком прилежит к стойке/столу.
- Сторона интереса прилежит к кассете.
- Голова в истинно боковой укладке.
- Межзрачковая линия перпендикулярна кассете.
- Срединная сагиттальная плоскость параллельна кассете.
- Подглазнично-ушная линия перпендикулярна переднему краю кассеты.
- С закрытым и открытым ртом.

3) **РИП:** от 100см.

4) **Центральный луч:**

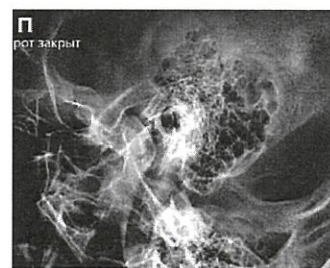
- Наклонен каудально на 25-30°.
- Направлен на 1,3 см впереди и на 5 см выше НСО.
- ВНЧС проецируется на центр кассеты.



5) **Критерии оценки рентгенограммы:**

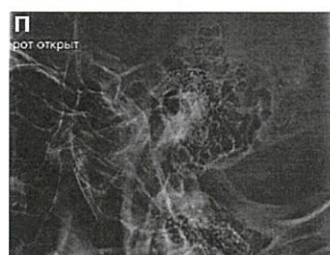
Видимые анатомические структуры.

Визуализируется ближайший к кассете височно-нижнечелюстной сустав. Изображение с закрытым ртом демонстрирует мышцелок в нижнечелюстной ямке; с открытым ртом — мышцелок продвигается к переднему краю нижнечелюстной ямки. **Укладка.**



Височно-нижнечелюстные суставы визуализируются без ротации; о чем свидетельствует наложение боковых краев.

Диафрагмирование и ЦЛ. Ближайший к кассете височно-нижнечелюстной сустав находится в центре области диафрагмирования с границами, максимально близко расположенными к области интереса.



Параметры экспозиции. Для визуализации височно-нижнечелюстного сустава необходим достаточный контраст и плотность снимка. На отсутствие движения указывают резкие контуры костей на снимке.

II. ПОЗВОНОЧНИК

1. Рентгенография шейного отдела позвоночника

- а) Наименование согласно номенклатуре ЕМИАС:** рентгенография шейного отдела позвоночника/рентгенография шейного отдела позвоночника с функциональными пробами/ рентгенография шейного отдела позвоночника в косых проекциях/рентгенография атланта-аксиального (краниовертебрального) сочленения с функциональными пробами.
- б) Защитные средства пациенту:** на гонады.
- в) Подготовка перед исследованием:** снять одежду, украшения с шеи.

1.1 Задняя прямая проекция с открытым ртом (C1-C2)

1) **Позиционирование пациента:** горизонтально/вертикально.

2) **Позиционирование снимаемой области:**

- Руки вдоль тела.
- Линия от нижнего края резцов к основанию черепа перпендикулярна столу/кассете.
- Нет ротации головы и грудной клетки.
- Рот открыт широко.
- Язык прижат к нижней челюсти.

3) **РИП:** от 100 см.

4) **Центральный луч:**

- По центру кассеты.
- Перпендикулярен кассете.
- Направлен на центр открытого рта.

5) **Экспозиция:** с открытым ртом на задержке дыхания.

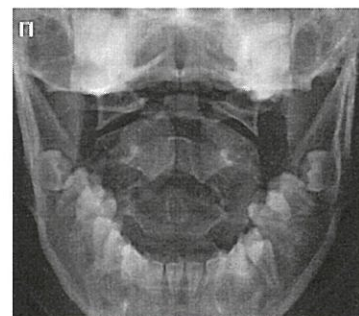
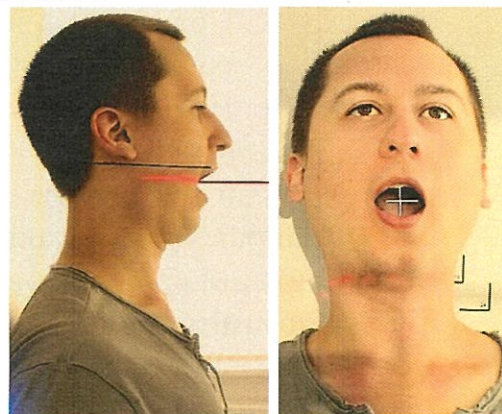
6) **Критерии оценки рентгенограммы:**

Видимые анатомические структуры. Через открытый рот должен быть отчетливо виден зубовидный отросток (зуб) и тело C2, латеральные массы C1 и дугоотростчатые суставы между C1 и C2.

Укладка. На оптимальное сгибание/разгибание шеи указывает наложение нижнего края верхних резцов на основание черепа. На зубовидный отросток не должны налагаться ни зубы, ни основание черепа. Если есть наложение зубов на верхушку зубовидного отростка, то повторите укладку, используя чуть большее переразгибание

шеи и направленный немного краниально угол ЦЛ. Если на верхний зубовидный отросток накладывается основание черепа, повторите укладку, используя чуть большее сгибание шеи и направленный немного каудально угол ЦЛ. Об отсутствии ротации свидетельствуют равные расстояния от латеральных масс и/или поперечных отростков C1 до мыщелков нижней челюсти и направленный к центру остистый отросток C2. Поворот может имитировать патологию, образуя на снимке неравные расстояния между латеральными массами и зубовидным отростком.

Диафрагмирование и ЦЛ. Область диафрагмирования составляет приблизительно 10 x 10 см, в центре которой расположен зубовидный отросток.



Параметры экспозиции. Оптимальная экспозиция должна дать хорошее изображение как костных структур, так и мягких тканей. Контуры костей и трабекулярная структура костей должны быть видны отчетливо, что указывает на отсутствие движения во время экспозиции.

1.2 Задняя аксиальная проекция

- 1) **Позиционирование пациента:** вертикально/горизонтально.
- 2) **Позиционирование снимаемой области:**
 - Руки вдоль тела.
 - Плоскость жевательной поверхности зубов перпендикулярна кассете/столу.
 - Линия от нижней челюсти к основанию черепа параллельна ЦЛ.
 - Нет ротации головы и грудной клетки.

3) **РИШ:** от 100 см.

4) **Центральный луч:**

- По центру кассеты.
- Направлен краниально на 15-20 на нижний край щитовидного хряща.

5) **Экспозиция:** на задержке дыхания и глотания.

6) **Критерии оценки рентгенограммы:**

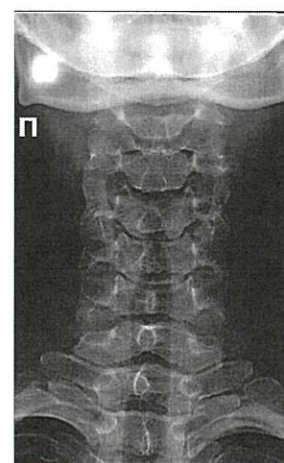
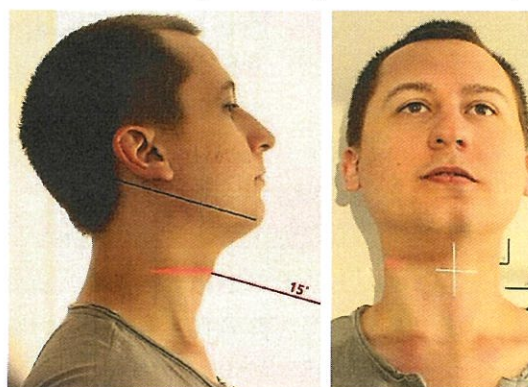
Видимые анатомические структуры. Ясно видны тела позвонков от С3 до Th2 или Th3, пространство между ножками и пространство межпозвоночных дисков.

Укладка. Об отсутствии ротации свидетельствует следующее. Остистые отростки и грудино-шейные суставы (если видны) должны быть равноудалены от боковых краев позвоночного столба. На первые два шейных позвонка налагаются нижняя челюсть и основание черепа.

Диафрагмирование и ЦЛ. По бокам границы диафрагмирования должны быть расположены максимально близко к краям мягких тканей шеи, сверху и снизу диафрагмируйте к краям кассеты. В центре поля диафрагмирования (ЦЛ) находится С4.

Пространство межпозвоночного диска открыто, что указывает на правильный угол наклона ЦЛ.

Параметры экспозиции. Оптимальная экспозиция должна позволить хорошо визуализировать как плотные кости, так и мягкие ткани. Контуры костей и трабекулы и трабекулярная структура костей видны отчетливо, что указывает на отсутствие движения во время экспозиции.



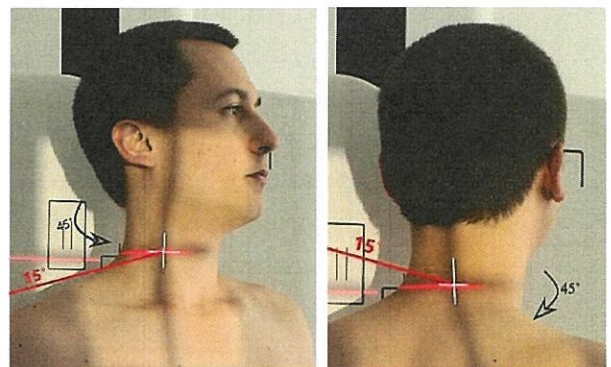
1.3 Задняя/передняя косая проекция

- 1) **Позиционирование пациента:** вертикально/горизонтально.
- 2) **Позиционирование снимаемой области:**
 - Руки вдоль тела.
 - Тело и голова повернуты на 45° .
 - Подбородок выдвинут вперед.

3) **РИП:** от 150-180 см.

4) **Центральный луч:**

- По центру кассеты.
- Направлен краниально на $15-20^\circ$ к С4 – для **задней косой проекции**.
- Направлен каудально на $15-20^\circ$ к С4 – для **передней косой проекции**.



5) **Экспозиция:** на задержке дыхания.

6) **Критерии оценки рентгенограммы:**

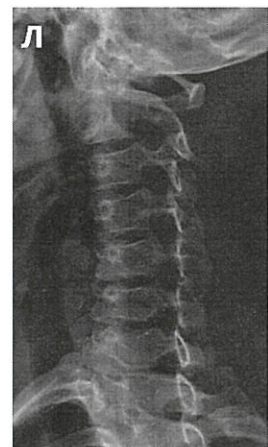
Видимые анатомические структуры. Передняя косая: визуализируются межпозвоночные отверстия и ножки на стороне, ближайшей к кассете.

Задняя косая: визуализируются межпозвоночные отверстия и ножки на стороне, наиболее удаленной от кассеты.

Укладка. На правильную ротацию и угол ЦЛ указывает демонстрация ножек шейных позвонков в полный профиль. Позвонки от С1 до С7 должны быть ясно видны с открытыми межпозвоночными отверстиями и открытыми пространствами межпозвоночных дисков. (Слишком большой поворот или, напротив, малый поворот сужают или частично закрывают межпозвоночные отверстия). При правильно поднятом подбородке ветви нижней челюсти не должны накладываться на верхние шейные позвонки, и на С1 не должно накладываться основание черепа.

Диафрагмирование и ЦЛ. По бокам границы диафрагмирования должны быть расположены максимально близко к краям мягких тканей шеи.

Включите как можно большую часть продольно расположенного позвоночника. При правильном угле наклона ЦЛ межпозвоночные отверстия будут открытыми.



Параметры экспозиции. Оптимальная экспозиция должна обеспечивать хорошую видимость как мягких тканей, так и плотных костных структур всех шейных позвонков. Костные края и трабекулярная структура костей должны быть видны отчетливо, что указывает на отсутствие движения во время экспозиции.

1.4 Боковая проекция

1) **Позиционирование пациента:** вертикально.

2) **Позиционирование снимаемой области:**

- Плечо прижато к стойке.
- Верх кассеты расположен на 2,5 см выше НСО.
- Плечи опущены (можно дать груз в каждую руку 2,5-4,5кг).
- Подбородок выдвинут вперед.

3) **РИП:** от 150-180 см.

4) **Центральный луч:**

- По центру кассеты.
- Перпендикулярен кассете.
- Направлен горизонтально к С4 (верхний край щитовидного хряща).

5) **Экспозиция:** после выдоха на задержке дыхания.

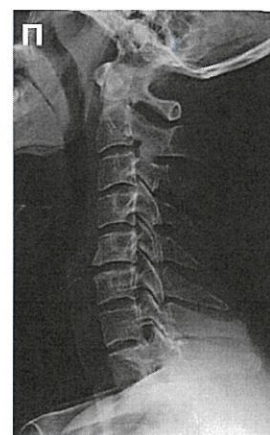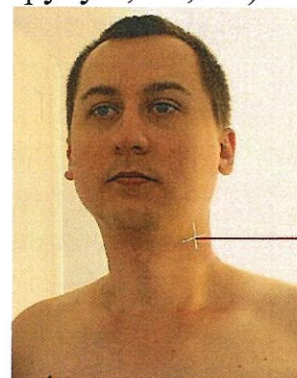6) **Критерии оценки рентгенограммы:**

Видимые анатомические структуры. Тела шейных позвонков, межпозвоночные щели, суставные опоры, остистые отростки и дугоотростчатые суставы.

Укладка. Плечи пациента должны быть опущены (с помощью груза) так, чтобы ясно были видны позвонки от С1 до С7. Если на рутинной боковой проекции не демонстрируется соединение С7 с Th1, то необходимо сделать дополнительные снимки, как при укладке «шловца». Подбородок поднят так, чтобы ветви нижней челюсти не накладывались на С1 и С2. На отсутствие ротации головы указывает наложение обеих ветвей нижней челюсти. О ротации нижних шейных позвонков свидетельствует отсутствие наложения правых и левых апофизарных суставов друг на друга и отсутствие наложения задних контуров тел позвонков.

Диафрагмирование и ЦЛ. По бокам границы диафрагмирования должны быть расположены максимально близко к мягким тканям шеи. Сверху и снизу диафрагмируйте по границам кассеты. В центре поля диафрагмирования (ЦА) должен находиться С4.

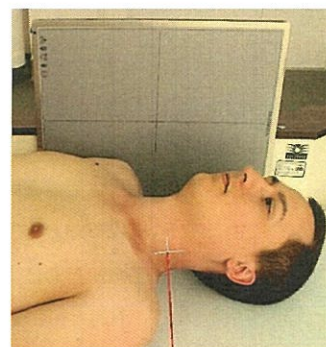
Параметры экспозиции. При оптимальной экспозиции должны быть хорошо видны мягкие ткани, контуры воздушного столба, а также костная структура всех шейных позвонков. Костные края и трабекулярная структура



костей должны быть видны отчетливо, что указывает на отсутствие движения во время экспозиции.

1.5 Боковая латерограмма (с воротником при травме)

- 1) **Позиционирование пациента:** горизонтально.
- 2) **Позиционирование снимаемой области:**
 - Голову не двигать.
 - Плечо прилежит к стойке/кассете, расположенной вертикально.
 - Верх кассеты располагается на 3-5 см выше НСО.
 - Плечи опущены.
- 3) **РИП:** от 150-180 см.
- 4) **Центральный луч:**
 - По центру кассеты.
 - Перпендикулярен кассете.
 - Направлен горизонтально к С4 (верхний край щитовидного хряща).
- 5) **Экспозиция:** после выдоха на задержке дыхания.



6) **Критерии оценки рентгенограммы:**

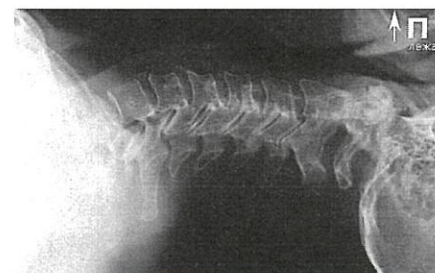Видимые анатомические структуры. Тела шейных позвонков, пространства межпозвоночных дисков, суставные опоры, остистые отростки и дугоотростчатые суставы.

Укладка. Должны демонстрироваться позвонки от С1 до С7. Если не демонстрируется соединение С7 с Th1, то необходимо сделать дополнительные снимки в позиции «пловца».

Диафрагмирование и ЦЛ. По бокам границы диафрагмирования должны быть расположены максимально близко к краям мягких тканей

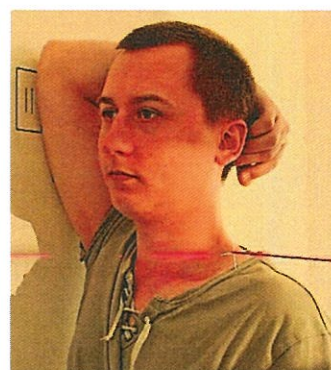
шеи. Снимок должен охватывать по длине как можно большую часть позвоночника.

Параметры экспозиции. При оптимальной экспозиции фотографическая ширина снимка должна обеспечить хорошую видимость как мягких тканей, так и костных структур. Костные края и трабекулярная структура кости должны быть видны отчетливо, что указывает на отсутствие движения во время экспозиции.



1.6 Боковая проекция (по Твинингу) в положении пловца

- 1) **Позиционирование пациента:** горизонтально/вертикально.
- 2) **Позиционирование снимаемой области:**
 - Голова и грудная клетка в боковом положении.
 - Рука, прилежащая к кассете, поднята, согнута в локте и отведена за голову, голова опирается на эту руку.
 - Другая рука – плечо опущено вниз и вперед.
- 3) **РИП:** от 150-180 см.
- 4) **Центральный луч:**
 - По центру кассеты.
 - Перпендикулярен кассете.
 - Направлен на Th1 (на 2,5 см выше уровня яремной вырезки спереди/на уровне выступающего позвонка сзади).
- 5) **Экспозиция:** после выдоха на задержке дыхания.
- 6) **Критерии оценки рентгенограммы:**



Видимые анатомические структуры. Видны тела позвонков, пространства межпозвоночных дисков и дугоотростчатые суставы C4-Th3. Головка плечевой кости и рука, находящаяся дальше всего от кассеты, увеличены и должны быть видны дистально по отношению к Th4 или Th5 (если видны).

Укладка. Ротация позвонков должна быть минимальной. Головки плечевых костей должны быть видны одна над другой. Головка плечевой кости и рука, ближайшая к кассете, расположена выше и поэтому накладывается на нижние шейные позвонки, обеспечивая однородную плотность нижних шейных и верхних грудных позвонков.

Диафрагмирование и ЦЛ. Диафрагмирование выполняется максимально близко к области интереса с четырех сторон. В центре поля диафрагмирования (ЦЛ) должен находиться Th1.

Параметры экспозиции. При оптимальной экспозиции хорошо видны контуры позвонков и межпозвоночные пространства от C4 до Th3 через структуры плеча без переэкспонирования верхних шейных позвонков. Костные края и трабекулярная структура позвонков должны быть четкими, что свидетельствует об отсутствии движения.

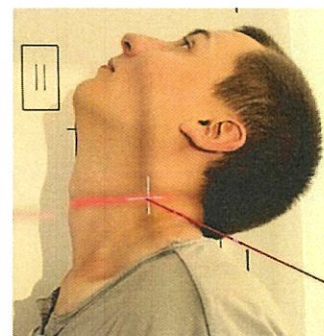
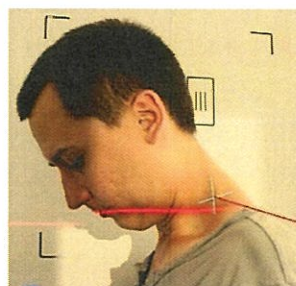
1.7 Боковая проекция с функциональными пробами (сгибание и разгибание)

- 1) **Позиционирование пациента:** вертикально.
- 2) **Позиционирование снимаемой области:**
 - Выполняется 2 снимка – сильное сгибание и сильное разгибание (после стандартных проекций: задней аксиальной и боковой. Только функциональные пробы не оцениваются).
 - Истинно боковая укладка.
 - Нет ротации головы, плеч, таза.
 - Плечи расслаблены и опущены (можно дать груз в каждую руку 2,5-4,5 кг).
 - **Сгибание** – подбородок опущен и касается грудной клетки (на сколько это возможно).
 - **Разгибание** – подбородок поднят, голова максимально откинута назад.
 - Плечи и таз на месте, не отклоняются.
 - Верх кассеты на 5 см выше уровня НСО.

3) **РИП:** от 150-180 см.

4) **Центральный луч:**

- По центру кассеты.
- Перпендикулярен кассете.
- Направлен горизонтально к области С4 (верхний край щитовидного хряща).

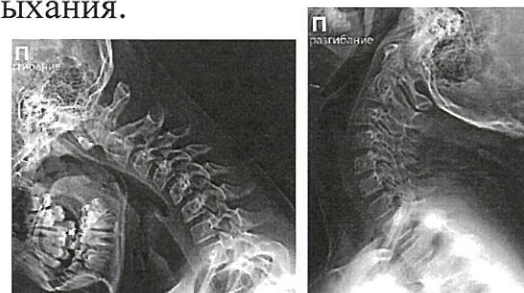


5) **Экспозиция:** после выдоха на задержке дыхания.

6) **Критерии оценки рентгенограммы:**

Видимые анатомические структуры.

Изображения со сгибанием и разгибанием демонстрируют естественный изгиб позвоночника, амплитуду движения позвоночника и стабильность связок. На снимке должны быть позвонки от С1 до С7. Однако у некоторых пациентов С7 может быть отражен на снимке не полностью.



Укладка. На отсутствие поворота головы указывает наложение ветвей нижней челюсти друг на друга. Для проекции с сильным сгибанием: остистые отростки должны быть видны раздельно. Для проекции с сильным разгибанием: остистые отростки должны быть как можно более сближены друг с другом.

Диафрагмирование и ЦЛ. По бокам границы диафрагмирования должны быть расположены максимально близко к краям мягких тканей шеи. Снимок должен охватывать по длине как можно большую часть позвоночника. В центре поля диафрагмирования (ЦЛ) должен находиться С4.

Параметры экспозиции. При оптимальной экспозиции хорошо видны как мягкие, так и костные ткани шейного отдела позвоночника. Костные края и трабекулярная структура костей должны быть видны отчетливо, что указывает на отсутствие движения во время экспозиции.

1.8 Задняя (по Фуху)/передняя (по Джадду) проекция для С1-С2

1) **Позиционирование пациента:** горизонтально.

2) **Позиционирование снимаемой области:**

Задняя (по Фуху)

- Горизонтально супинационно.
- Подбородок приподнят.
- Подбородочно-ушная линия перпендикулярна столу/стойке.
- Нет ротации головы.

Центральный луч

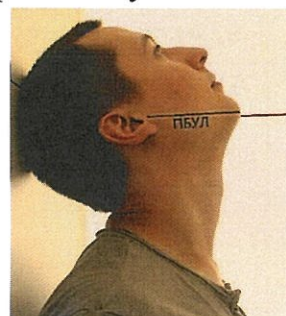
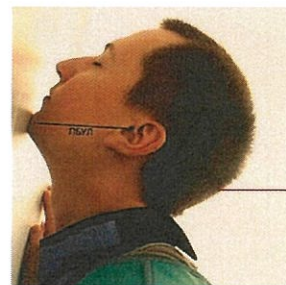
- По центру кассеты.
- Параллелен подбородочно-ушной линии.
- Направлен на подбородок.

Передняя (по Джадду)

- Горизонтально пронационно.
- Подбородок касается поверхности стола.
- Подбородочно-ушная линия перпендикулярна столу/стойке.
- Нет ротации головы.

Центральный луч

- По центру кассеты.
- Параллелен подбородочно-ушной линии.
- Направлен на затылочную кость.



3) **РИП:** от 100 см.

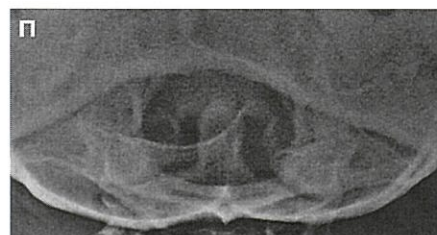
5) **Экспозиция:** после выдоха на задержке дыхания.

6) **Критерии оценки рентгенограммы:**

Видимые анатомические структуры. Виден зуб (зубовидный отросток) и другие структуры С1 и С2 внутри большого отверстия.

Укладка. Зубовидный отросток должен находиться в центре большого отверстия. На отсутствие ротации указывает симметрично расположенная нижняя челюсть,

изгибающаяся над большим отверстием. На правильное разгибание головы и шеи может указывать то, что край верхней челюсти не накладывается на верхушку зуба и большое отверстие.



Диафрагмирование и ЦЛ. Диафрагмирование выполняется максимально близко к С1 и С2; центр поля диафрагмирования приходится на середину зубовидного отростка.

Параметры экспозиции. При оптимальной экспозиции и при отсутствии движения четко видны резкие контуры зубовидного отростка и других структур С1 и С2 внутри большого отверстия.

1.9 Задняя проекция (по Оттонелло) сдвигающейся челюстью

1) **Позиционирование пациента:** горизонтально супинационно.

2) **Позиционирование снимаемой области:**

- Руки вдоль тела.
- Линия, идущая от нижнего края верхних резцов к основанию черепа перпендикулярна кассете.
- Нет ротации головы и грудной клетки.

3) **РИП:** от 100см.

4) **Центральный луч:**

- По центру кассеты.
- Перпендикулярен кассете.
- Направлен на С4 (верхний край щитовидного хряща).

5) **Экспозиция:** на сдвигающейся челюсти, зубы не смыкаются.

6) **Критерии оценки рентгенограммы:**

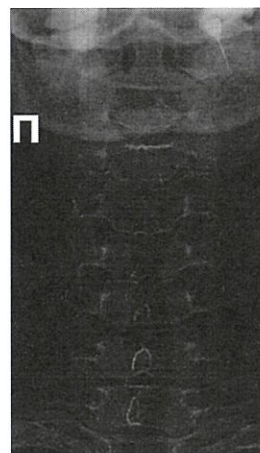
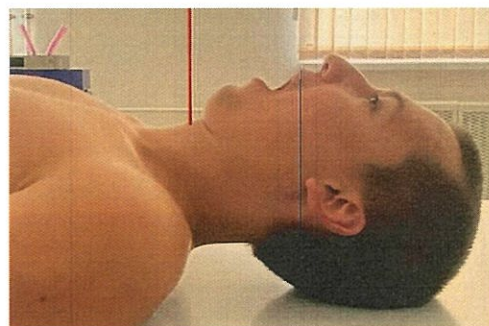
Видимые анатомические структуры. Весь шейный отдел позвоночника с размазанными очертаниями нижней челюсти.

Укладка. Не должно быть движения черепа или шейного отдела позвоночника.

Диафрагмирование и ЦЛ. По бокам диафрагмирование выполняют максимально близко к краям мягких тканей шеи, сверху и снизу диафрагмируют по краям кассеты. Центр поля диафрагмирования (ЦЛ) приходится на С4.

Параметры экспозиции. При оптимальной экспозиции должны быть хорошо видны как верхние, так и нижние шейные позвонки. Область С1 и С2 должна быть светлее, но тем не менее все структуры должны быть

хорошо различимы, нижние шейные позвонки выглядят немного темнее, но не переэкспонированы. Контуры костей должны быть резкими, что указывает на отсутствие движения позвоночника.



1.10 Задняя аксиальная проекция (суставные опоры)

- 1) **Позиционирование пациента:** горизонтально супинационно.
- 2) **Позиционирование снимаемой области:**
 - Руки вдоль тела.
 - Голова максимально откинута назад (если возможно).
 - Нет ротации головы и грудной клетки.

3) **РИП:** от 100см.

4) **Центральный луч:**

- По центру кассеты.
- Наклонен на 20-30° каудально.
- Направлен на С5 (нижний край щитовидного хряща).

5) **Экспозиция:** после выдоха на задержке дыхания и глотания.

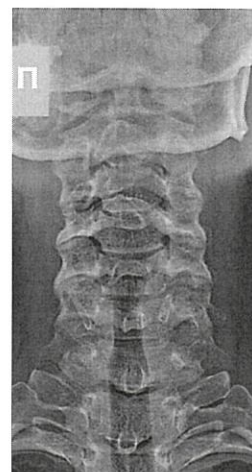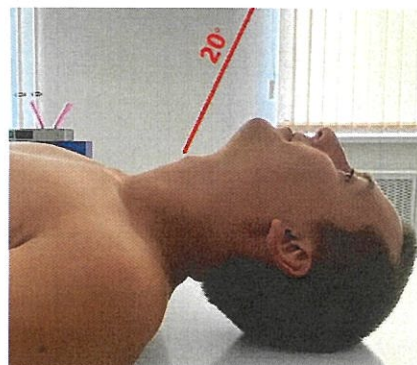
6) **Критерии оценки рентгенограммы:**

Видимые анатомические структуры. Задние отделы средних и дистальных шейных и проксимальных грудных позвонков. В частности, сочленения (дуготростчатые суставы) между латеральными массами открыты и хорошо прослеживаются, вместе с пластинками и остистыми отростками.

Укладка. Нет поворота: остистые отростки должны быть равноудалены от боковых границ позвоночного столба. Нижняя челюсть и основание черепа будут накладываться на первые два или три шейных позвонка.

Диафрагмирование и ЦЛ. С боков диафрагмирование выполняется по краям мягких тканей шеи, а проксимальные и дистальные границы диафрагмируйте по краям кассеты. Центр поля диафрагмирования (ЦЛ) приходится на С5 или вблизи него. Дуготростчатые суставы открыты, что указывает на правильный угол наклона ЦЛ.

Параметры экспозиции. При оптимальной экспозиции должны быть хорошо видны как плотные костные структуры, так и мягкие ткани. Костные края и трабекулярная структура костей должны быть видны отчетливо, что свидетельствует об отсутствии движения во время экспозиции.



2. Рентгенография грудного отдела позвоночника

а) **Наименование согласно номенклатуре ЕМИАС:** рентгенография грудного отдела позвоночника/ рентгенография грудного отдела позвоночника с функциональными пробами/рентгенография грудного отдела позвоночника в косых проекциях/.

б) **Защитные средства пациенту:** на гонады.

в) **Подготовка перед исследованием:** снять одежду, украшения с шеи и грудной клетки.

2.1 Задняя прямая проекция

1) **Позиционирование пациента:** горизонтально супинационно.

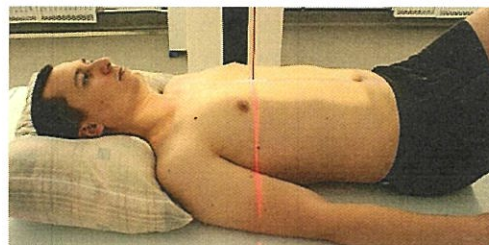
2) **Позиционирование снимаемой области:**

- Руки вдоль тела.
- Голова на подушке.
- Колени согнуты.
- Нет ротации головы и грудной клетки.
- Верх кассеты на 3-4 см выше уровня плеч.

3) **РИП:** от 100 см.

4) **Центральный луч:**

- По центру кассеты.
- Перпендикулярен кассете.
- Направлен на Th7 (8-10 см ниже яремной вырезки).

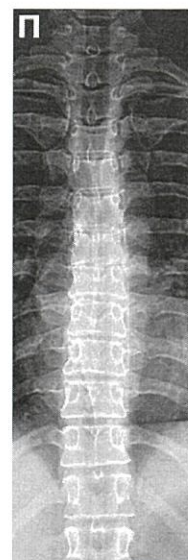

5) **Экспозиция:** после выдоха на задержке дыхания.

б) **Критерии оценки рентгенограммы:**

Видимые анатомические структуры. Тела грудных позвонков, межпозвоночные пространства, остистые и поперечные отростки, задняя часть ребер и реберно-позвоночные сочленения.

Укладка пациента: Позвоночный столб от С7 до L1 должен располагаться по средней линии кассеты. Грудино-ключичные суставы должны быть равноудалены от позвоночника, что говорит об отсутствии ротации.



Диафрагмирование и ЦЛ. С боков диафрагмируйте так, чтобы поле составляло 10-12 см, в длину диафрагмируйте по краям кассеты.

Параметры экспозиции. При оптимальной экспозиции с использованием клиновидного фильтра, наряду с правильным использованием анодного «пяточного эффекта», должны быть четко видны края тел нижних грудных позвонков и межпозвоночные пространства без переэкспонирования верхних грудных позвонков. Контуры костей и трабекулярная структура должны быть резкими, что указывает на отсутствие движения.

2.2 Боковая проекция

1) **Позиционирование пациента:** вертикально/горизонтально на боку.

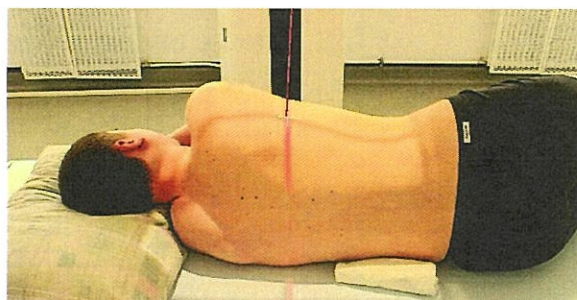
2) **Позиционирование снимаемой области:**

- Голова на подушке.
- Колени согнуты, между коленями опора/валик.
- Руки подняты под прямым углом к телу.
- Под талией опора/валик.
- Нет ротации плеч и таза.

3) **РИП:** от 100 см.

4) **Центральный луч:**

- По центру кассеты.
- Перпендикулярен кассете.
- Направлен на Th7 (8-10 см ниже яремной вырезки).



5) **Экспозиция:** после выдоха на задержке дыхания.

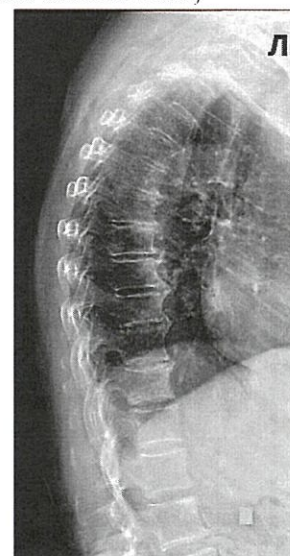
6) **Критерии оценки рентгенограммы:**

Видимые анатомические структуры. Видны тела грудных позвонков, межпозвоночные пространства и межпозвоночные отверстия. Самые верхние грудные позвонки (Th1-Th3) визуализируются не очень хорошо. Если предметом исследования являются именно верхние грудные позвонки, используйте боковую укладку в положении пловца.

Укладка. Пространства межпозвоночных дисков должны быть открыты. Тела позвонков должны быть видны в профиль без ротации, о чем свидетельствует наложение задних отделов позвонков. Из-за расхождения рентгеновского пучка прямое наложение на заднюю часть ребер отсутствует, особенно если у пациента широкая грудная клетка.

Диафрагмирование и ЦЛ. Диафрагмирование выполняется максимально близко к краям позвоночника, без отсечения значимых рентгеноанатомических структур. Кассета должна вмещать по длине как можно большую часть позвоночника.

Параметры экспозиции. При оптимальной экспозиции должны демонстрироваться грудные позвонки с размытым при использовании метода дыхания во время экспозиции контуром ребер и легких. У большинства



пациентов будет недоэкспонирование Th1 и Th2 из-за наложения плеч. Контуры позвонков должны быть резкими, что указывает на отсутствие движения во время экспозиции.

2.3 Передняя/задняя косая проекция

1) **Позиционирование пациента:** горизонтально/вертикально.

2) **Позиционирование снимаемой области:**

- Голова на подушке.
- Развернуть тело пациента из истинно боковой укладки на 20° к столу.
- Ноги и руки согнуты.

Горизонтальная задняя косая

- Рука, прилежащая к столу/стойке поднята вверх и находится спереди.
- Другая рука опущена вниз и отведена назад.

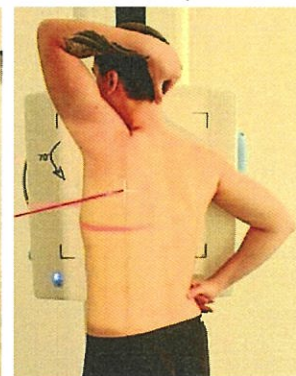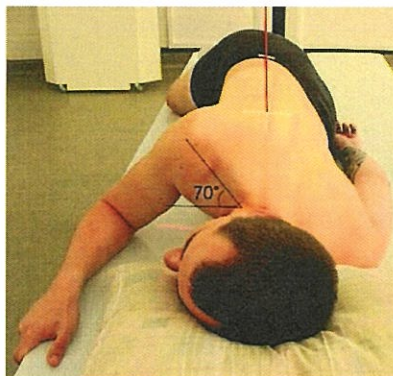
Вертикальная передняя косая

- Вес распределен на обе ноги.
- Руку, прилежащую к столу/стойке, согнуть в локте, кисть положить на бедро.
- Другую руку поднять, согнуть в локте и отвести за голову.

3) **РИП:** от 100 см.

4) **Центральный луч:**

- По центру кассеты.
- Перпендикулярен кассете.
- Направлен на Th7 (8-10 см ниже яремной вырезки).
- Верх кассеты на 3-4 см выше уровня плеч.

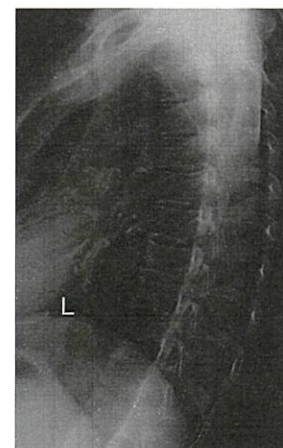

5) **Экспозиция:** после выдоха на задержке дыхания.

6) **Критерии оценки рентгенограммы:**

Видимые анатомические структуры. Передние косые укладки демонстрируют дугоотростчатые суставы, прилежащие к кассете, а задние косые демонстрируют суставы, отстоящие от кассеты.

Укладка. Должны быть видны все 12 грудных позвонков, располагающихся по средней линии кассеты. Дугоотростчатые суставы должны быть открыты и хорошо видны, но количество видимых апофизарных



суставов определяется степенью выраженности кифотического изгиба.

Диафрагмирование и ЦА. Диафрагмирование выполняется по бокам максимально близко к краям позвоночника, но без срезания значимых анатомических элементов позвонков. Снимок должен охватывать по длине как можно большую часть позвоночника.

Параметры экспозиции. При оптимальной экспозиции фотографическая ширина снимка должна обеспечить хорошую видимость всех частей 12 грудных позвонков. Контуры костей должны быть резкими, что свидетельствует об отсутствии движения.

2.4 Боковая проекция с функциональными пробами (сгибание и разгибание)

1) **Позиционирование пациента:** горизонтально.

2) **Позиционирование снимаемой области:**

- Выполняется 2 снимка – сильное сгибание и сильное разгибание (после стандартных проекций: задней прямой и боковой. Только функциональные пробы не оцениваются).
- Истинно боковая укладка.
- Нет ротации головы, плеч, таза.
- Голова на подушке.
- Колени согнуты, между коленями опора/валик.
- Руки подняты под прямым углом к телу.
- **Сгибание** – таз на месте, плечи максимально приводятся в сторону живота.
- **Разгибание** – таз на месте, плечи максимально отводятся в сторону спины.

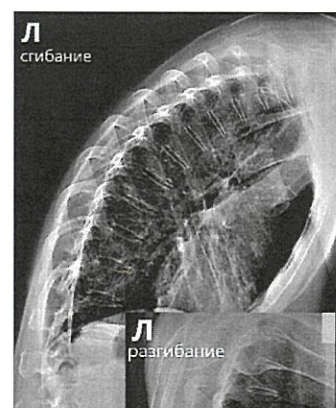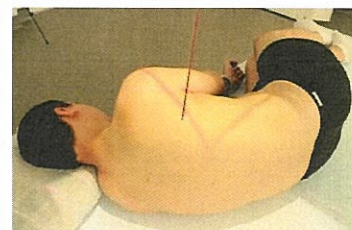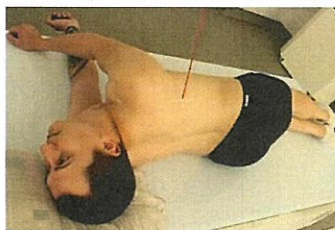3) **РИП:** от 150-180 см.

4) **Центральный луч:**

- По центру кассеты.
- Перпендикулярен кассете.
- Направлен на Th7 (8-10 см ниже яремной вырезки).

5) **Экспозиция:** после выдоха на задержке дыхания.

6) **Критерии оценки рентгенограммы:**



3. Рентгенография поясничного отдела позвоночника

а) **Наименование согласно номенклатуре ЕМИАС:** рентгенография поясничного отдела позвоночника/рентгенография пояснично-крестцового отдела позвоночника/ рентгенография пояснично-крестцового отдела позвоночника с функциональными пробами/ рентгенография пояснично-крестцового отдела позвоночника в косых проекциях/рентгенография грудного и поясничного отдела позвоночника в положении лежа/стоя/рентгенография позвоночника на протяжении.

б) **Защитные средства пациенту:** на щитовидную железу и молочные железы.

в) **Подготовка перед исследованием:** клизма накануне исследования; снять одежду, украшения с живота и таза.

3.1 Задняя/передняя прямая проекция

1) **Позиционирование пациента:** горизонтально/вертикально.

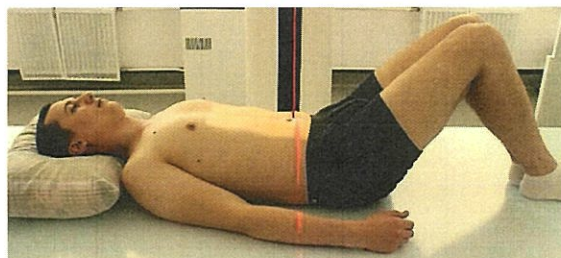
2) **Позиционирование снимаемой области:**

- Руки вдоль тела, отведены в сторону.
- Голова на подушке.
- Колени согнуты.
- Нет ротации грудной клетки и таза.

3) **РИП:** от 100 см.

4) **Центральный луч:**

- По центру кассеты.
- Перпендикулярен кассете.
- Направлен на L3 (на 4 см выше подвздошного гребня).

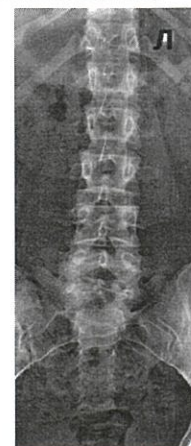

5) **Экспозиция:** после выдоха на задержке дыхания.

6) **Критерии оценки рентгенограммы:**

Видимые анатомические структуры. Видны тела поясничных позвонков, межпозвоночные суставы, остистые и поперечные отростки, крестцово-подвздошные суставы и крестец.

Укладка. На отсутствие ротации пациента указывает следующее: крестцово-подвздошные суставы равноудалены от остистых отростков; остистые отростки расположены по средней линии позвоночника; правые и левые поперечные отростки равны по длине.



Диафрагмирование и ЦЛ. В центре кассеты/поля диафрагмирования должен находиться позвоночный столб, что примерно соответствует уровню L3-L4. По бокам поля диафрагмирования должны быть включены крестцово-подвздошные суставы и поясничные мышцы.

Параметры экспозиции. При оптимальной плотности и контрасте снимка должны быть хорошо видны тела поясничных позвонков, пространства межпозвоночных дисков, поперечные отростки и тени поясничных мышц. На отсутствие движения указывают четкие контуры костей.

3.2 Задняя/передняя косая проекция

1) **Позиционирование пациента:** горизонтально/вертикально.

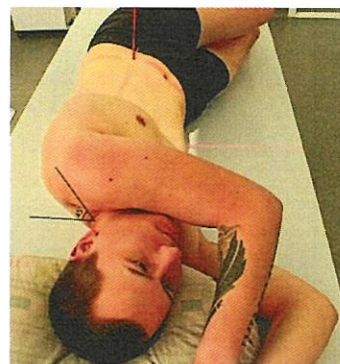
2) **Позиционирование снимаемой области:**

- Выполняют обе косые проекции – правую и левую.
- Пациент лежит на спине/животе.
- Одна из сторон (правая или левая) отводится от стола на 45°.
- Колени согнуты.
- Для фиксации укладки можно под спину и таз подложить фиксатор/подушку.

3) **РИП:** от 100 см.

4) **Центральный луч:**

- По центру кассеты.
- Перпендикулярен кассете.
- Направлен на L3 (на 4 см выше подвздошного гребня).
- Направлен на 5 см медиально к верхней части ВППО.



5) **Экспозиция:** после выдоха на задержке дыхания.

6) **Критерии оценки рентгенограммы:**

Видимые анатомические структуры. Видны дугоотростчатые суставы.

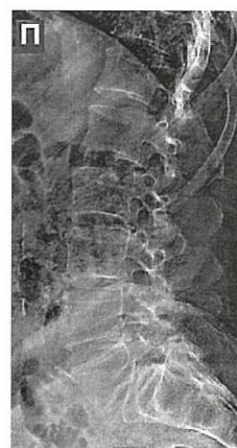(ПЗК и ЛЗК демонстрируют нижние суставы, ППК и ЛПК – верхние.) Должна быть видна фигурка скотч-терьера, а дугоотростчатые суставы должны быть открыты.

Укладка. При правильном повороте тела пациента на 45° ножка находится на изображении почти в центре тела позвонка. Ножка, демонстрируемая на теле сзади, указывает на больший угол поворота, а ножка, демонстрируемая спереди тела позвонка, указывает на меньший угол поворота.

Диафрагмирование и ЦЛ. Позвоночный столб должен располагаться по средней линии поля

диафрагмирования/кассеты, центр которой приходится на L3.

Параметры экспозиции. При оптимальной плотности и контрасте ясно видны дугоотростчатые суставы от L1 до L5. На отсутствие движения указывают четкие контуры костей.



3.3 Боковая проекция

1) **Позиционирование пациента:** горизонтально.

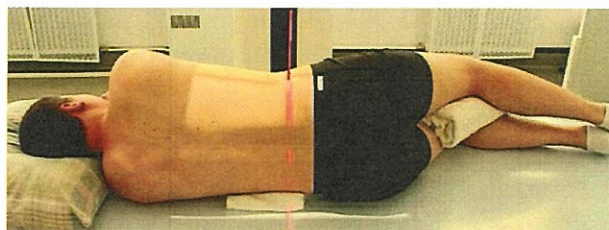
2) **Позиционирование снимаемой области:**

- Голова на подушке.
- Истинно боковая укладка.
- Колени согнуты.
- Между коленями - опора/валик.
- Под талией – подушка/фиксатор.

3) **РИП:** от 100 см.

4) **Центральный луч:**

- По центру кассеты.
- Перпендикулярен кассете.
- Направлен на L3 (на 4 см выше подвздошного гребня).



5) **Экспозиция:** после выдоха на задержке дыхания.

6) **Критерии оценки рентгенограммы:**

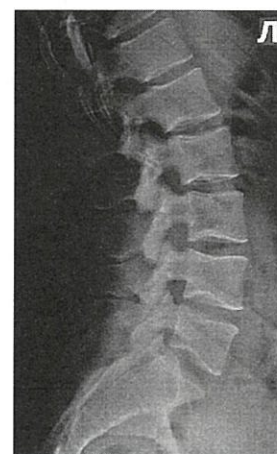Видимые анатомические структуры. Видны межпозвоночные отверстия

L1-L4, тела позвонков, межпозвоночные суставы, остистые отростки и соединение L5 и S1. В зависимости от размера кассеты может быть включен также и крестец.

Укладка. Позвоночник расположен параллельно кассете, на что указывает следующее: должны быть открыты межпозвоночные отверстия и пространства межпозвоночных суставов. • На отсутствие ротации указывает наложение больших седалищных вырезок и задних частей тел позвонков.

Диафрагмирование и ЦЛ. Позвоночный столб должен располагаться в центре поля диафрагмирования кассеты на уровне L3.

Параметры экспозиции. При оптимальной плотности и контрасте снимка ясно видны тела позвонков и суставные пространства. На отсутствие движения указывают четкие костные края.



3.4 Боковая проекция L5-S1

1) **Позиционирование пациента:** горизонтально.

2) **Позиционирование снимаемой области:**

- Голова на подушке.
- Истинно боковая укладка.
- Колени согнуты.
- Между коленями – опора/валик.
- Под талией – подушка/фиксатор.

3) **РИШ:** от 100 см.

4) **Центральный луч:**

- По центру кассеты.
- Наклонить на 5-10° каудально.
- Направлен на L3 (на 4 см выше подвздошного гребня).

5) **Экспозиция:** на задержке дыхания.

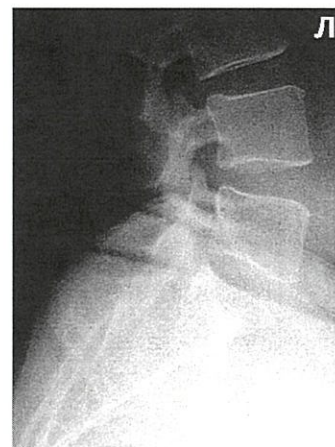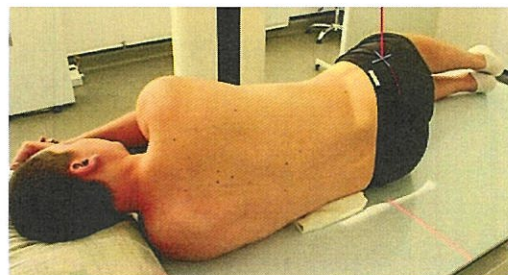
6) **Критерии оценки рентгенограммы:**

Видимые анатомические структуры. Открытые межпозвоночные пространства L4-L5 и L5-S1.

Укладка. На отсутствие ротации указывает наложение больших седалищных вырезок задней части таза и наложение задних границ тел позвонков. О правильной укладке позвоночника свидетельствуют открытые межпозвоночные пространства L4-L5 и L5-S1.

Диафрагмирование и ЦЛ. В центре области диафрагмирования находится межпозвоночное пространство L5-S1.

Параметры экспозиции. При оптимальной плотности и контрасте снимка через накладывающиеся сверху крылья таза должно быть ясно видно межпозвоночное пространство L5-S1. На отсутствие движения указывают резкие контуры костей.



3.5 Задняя аксиальная проекция L5-S1

1) **Позиционирование пациента:** горизонтально.

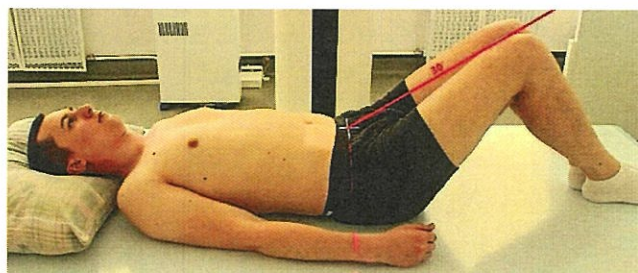
2) **Позиционирование снимаемой области:**

- Голова на подушке.
- Ноги вытянуты.
- Под коленями – опора/валик.
- Руки вдоль тела.
- Нет ротации таза и грудной клетки.

3) **РИП:** от 100 см.

4) **Центральный луч:**

- По центру кассеты.
- Наклонить на 30° краниально.
- Направлен на L3 (на 4 см выше подвздошного гребня).



5) **Экспозиция:** на задержке дыхания.

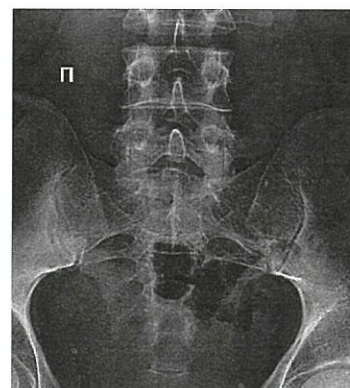6) **Критерии оценки рентгенограммы:**

Видимые анатомические структуры. Межпозвоночное пространство L5-S1 и крестцово-подвздошные суставы в задней проекции.

Укладка. Крестцово-подвздошные суставы равноудалены от позвоночника, что указывает на отсутствие ротации таза. О правильном направлении ЦЛ свидетельствует открытое межпозвоночное пространство.

Диафрагмирование и ЦЛ. В центре хорошо диафрагмированного поля/кассеты находится межпозвоночное пространство L5-S1.

Параметры экспозиции. При оптимальной плотности и контрасте демонстрируется L5 S1 и крестцово-подвздошные суставы. На отсутствие движения указывают резкие контуры костей.



3.6 Передняя/задняя прямая проекция на сколиоз

1) **Позиционирование пациента:** вертикально/горизонтально.

2) **Позиционирование снимаемой области:**

- Нет ротации таза и туловища.
- Нижний край кассеты на 3-5 см ниже подвздошного гребня.
- Высота определяется размером кассеты или областью сколиоза.

3) **РИП:** от 100-150 см.

4) **Центральный луч:**

- По центру кассеты.
- Перпендикулярен кассете.

5) **Экспозиция:** после выдоха на задержке дыхания.

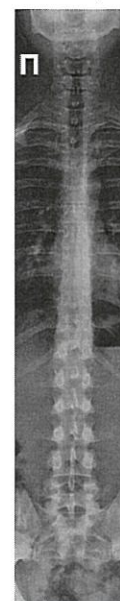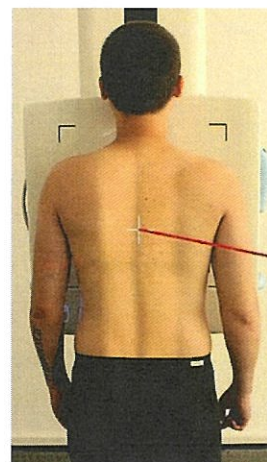
6) **Критерии оценки рентгенограммы:**

Видимые анатомические структуры. Поясничные и грудные позвонки, расположенные примерно на 5 см ниже подвздошных гребней.

Укладка. Грудные и поясничные позвонки демонстрируются в истинно задней, насколько это возможно, проекции. Очевиден некоторый поворот таза и/или грудной клетки, так как сколиоз обычно сопровождается изгибом или поворотом пораженных позвонков.

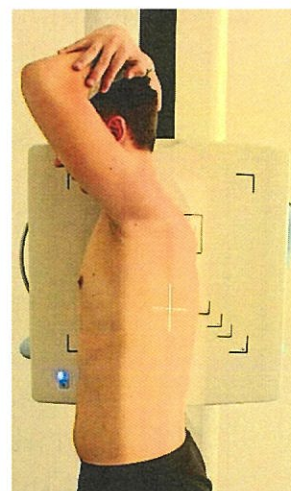
Диафрагмирование и ЦЛ. В центре поля диафрагмирования/кассеты должен находиться позвоночный столб.

Параметры экспозиции. При достаточной плотности и контрасте снимка должны полностью демонстрироваться грудные и поясничные позвонки. Компенсирующий фильтр помогает получить однородную плотность вдоль всей длины позвоночника, если используется кассета размером 35 x 90 см. На отсутствие движения указывают резкие контуры костей.



3.7 Боковая проекция на сколиоз

- 1) **Позиционирование пациента:** вертикально.
- 2) **Позиционирование снимаемой области:**
 - Истинно боковое вертикальное положение.
 - Руки подняты над головой и обхватывают локти.
 - Нижний край кассеты на 3-5 см ниже подвздошных гребней.
- 3) **РИП:** от 100-150 см.
- 4) **Центральный луч:**
 - По центру кассеты.
 - Перпендикулярен кассете.
- 5) **Экспозиция:** после выдоха на задержке дыхания.
- 6) **Критерии оценки рентгенограммы:**



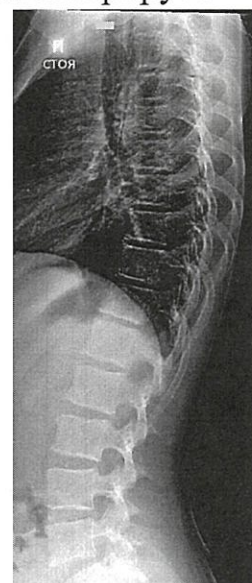Видимые анатомические структуры. Боковая укладка демонстрирует грудные и поясничные позвонки.

Укладка. Грудные и поясничные позвонки находятся в истинно задней, насколько это возможно, укладке.

Очевиден некоторый поворот таза и/или грудной клетки, так как сколиоз обычно сопровождается изгибом или ротацией пораженных позвонков.

Диафрагмирование и ЦЛ. В центре поля диафрагмирования/кассеты должен находиться позвоночный столб. Должно быть включено минимум 2,5 см подвздошных гребней.

Параметры экспозиции. Поясничные и грудные позвонки должны иметь оптимальную плотность и контрастность. На отсутствие движения указывают резкие контуры костей.



3.8 Передняя/задняя проекция правая/левая согнувшись

- 1) **Позиционирование пациента:** вертикально/горизонтально.
- 2) **Позиционирование снимаемой области:**
 - Выполняется 2 снимка. Только после стандартных проекций: прямой (п.3.6) и боковой (п.3.7). Только наклоны не оцениваются.
 - Истинно боковое вертикальное положение.
 - Нет ротации грудной клетки и таза.
 - Нижний край кассеты на 3-5 см ниже подвздошного гребня.
 - Попросить пациента максимально нагнуться вбок.

3) **РИП:** от 100-150 см.

4) **Центральный луч:**

- По центру кассеты.
- Перпендикулярен кассете.

5) **Экспозиция:** после выдоха на задержке дыхания.

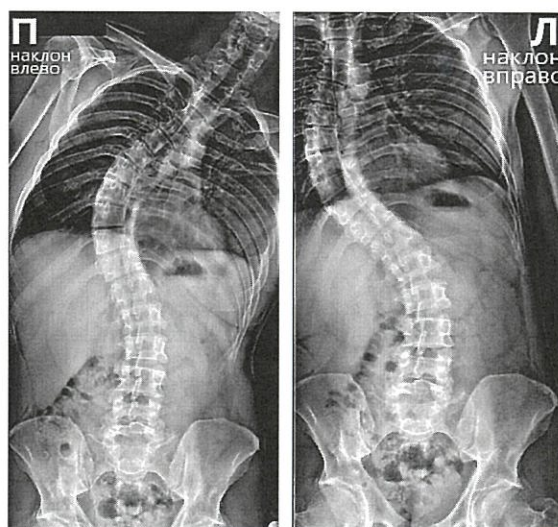
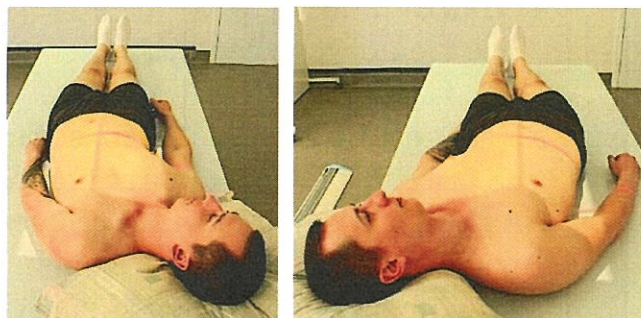
6) **Критерии оценки рентгенограммы:**

Видимые анатомические структуры. Задняя/передняя проекция грудного и поясничного отделов позвоночника, при этом пациент находится в боковой укладке со сгибанием; на изображении должна быть видна область, расположенная минимум на 2,5 см ниже подвздошных гребней.

Укладка. Грудные и поясничные позвонки должны демонстрироваться в боковой проекции (с наклоном вправо и влево). На изображении может быть видна ротация таза и/или грудной клетки, так как сколиоз часто сопровождается ротацией поврежденных позвонков.

Диафрагмирование и ЦЛ. В центре поля диафрагмирования/кассеты должен находиться позвоночный столб.

Параметры экспозиции. Поясничные и грудные позвонки должны иметь оптимальную плотность и контрастность. Компенсирующий фильтр



помогает получить однородную плотность вдоль всего позвоночника. На отсутствие движения указывают резкие контуры костей.

3.9 Боковая проекция с функциональными пробами (сгибание и разгибание)

1) **Позиционирование пациента:** горизонтально.

2) **Позиционирование снимаемой области:**

- Выполняется 2 снимка – сильное сгибание и сильное разгибание (после стандартных проекций: задней прямой и боковой. Только функциональные пробы не оцениваются).
- Голова на подушке.
- Между колен – опора/валик.
- Истинно боковая укладка.
- Нижний край кассеты на 3-5 см ниже уровня подвздошного гребня.
- **Сгибание** - попросите пациента принять положение плода, подтянув ноги к себе как можно выше.
- **Разгибание** – Попросите пациента отвести согнутые ноги максимально назад.
- Нет ротации грудной клетки и таза.

3) **РИП:** от 100-150 см.

4) **Центральный луч:**

- По центру кассеты.
- Перпендикулярен кассете.

5) **Экспозиция:** после выдоха на задержке дыхания.

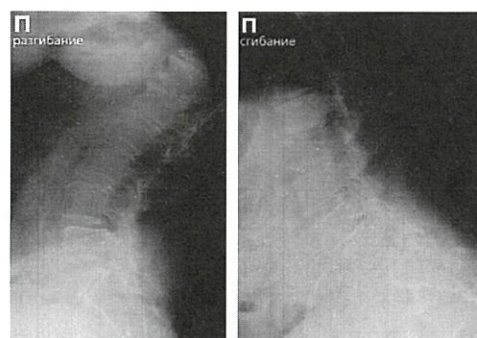
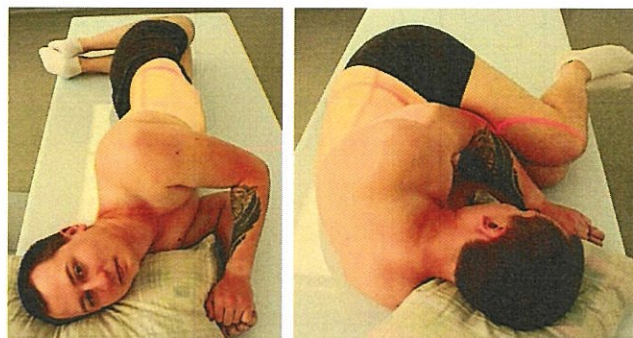
6) **Критерии оценки рентгенограммы:**

Видимые анатомические структуры. При сильном сгибании и сильном разгибании демонстрируется латеральный вид поясничных позвонков.

Укладка. Об истинно боковой укладке пациента свидетельствует совпадение задних контуров тел позвонков.

Диафрагмирование и ЦЛ. В центре поля диафрагмирования/кассеты должен находиться позвоночный столб.

Параметры экспозиции. Поясничные позвонки должны иметь оптимальную плотность и контрастность. На отсутствие движения указывают резкие контуры костей.



4. Рентгенография крестца

а) **Наименование согласно номенклатуре ЕМИАС:** рентгенография крестца/рентгенография крестца в косых проекциях/рентгенография крестца и копчика.

б) **Защитные средства пациенту:** на щитовидную железу и молочные железы.

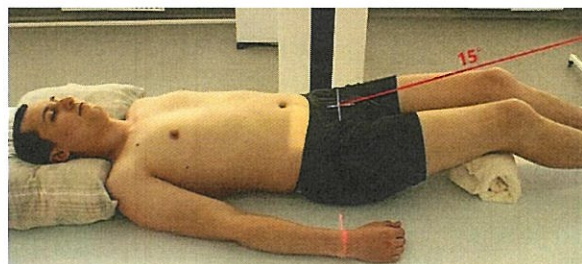
в) **Подготовка перед исследованием:** клизма накануне исследования; снять одежду, украшения с таза; перед исследованием опорожнить мочевой пузырь.

4.1 Задняя аксиальная проекция

1) **Позиционирование пациента:** горизонтально.

2) **Позиционирование снимаемой области:**

- Руки вдоль тела.
- Голова на подушке.
- Под колени опора/валик.
- Нет ротации таза.



3) **РИП:** от 100 см.

4) **Центральный луч:**

- По центру кассеты.
- Направлен между лобковым симфизом и ВШЮ.
- Наклонен краниально на 15°.

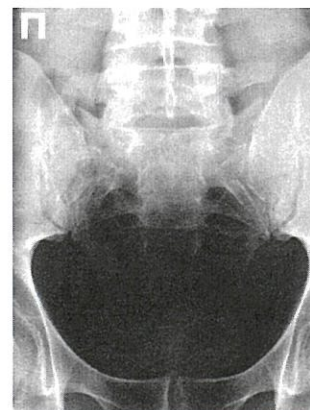5) **Экспозиция:** после выдоха на задержке дыхания.

6) **Критерии оценки рентгенограммы:**

Видимые анатомические структуры. Не укороченная задняя проекция крестца, крестцово-подвздошных суставов и межпозвоночного пространства L5-S1.

Укладка. Нижняя часть крестца должна располагаться в центре входа в таз, что свидетельствует об отсутствии ротации таза. При правильной укладке крестца и правильном направлении ЦЛ крестец демонстрируется без укорачивания и лонные кости не накладываются на крестцовые отверстия.

Диафрагмирование и ЦЛ. В центре кассеты и области диафрагмирования должен находиться крестец.



Параметры экспозиции. Крестец и крестцово-подвздошные суставы должны иметь оптимальную плотность и контрастность. На отсутствие движения указывают резкие контуры костей.

4.2 Боковая проекция

1) **Позиционирование пациента:** горизонтально.

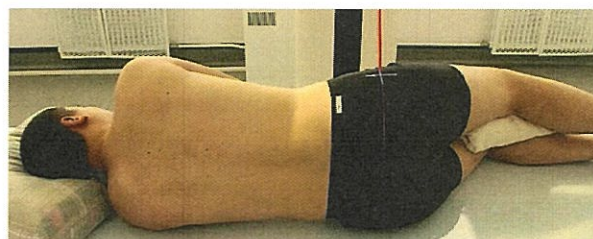
2) **Позиционирование снимаемой области:**

- Истинно боковая укладка.
- Голова на подушке.
- Колени согнуты.
- Под талию и между коленями - опора.

3) **РИП:** от 100 см.

4) **Центральный луч:**

- По центру кассеты.
- Перпендикулярен кассете.
- Направлен на 8-10 см кзади от ВППО.



5) **Экспозиция:** после выдоха на задержке дыхания.

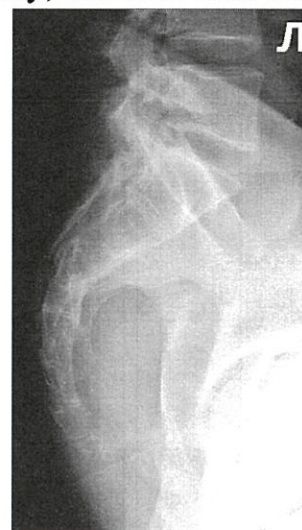6) **Критерии оценки рентгенограммы:**

Видимые анатомические структуры. Вид крестца сбоку, межпозвоночного пространства L5-S1.

Укладка. Правые и левые задние отделы таза (большие седалищные вырезки и головки бедренных костей) накладываются друг на друга, что свидетельствует об отсутствии ротации таза пациента.

Диафрагмирование и ЦЛ. Крестец находится в центре кассеты.

Параметры экспозиции. Крестец должен иметь оптимальную плотность и контрастность. На отсутствие движения указывают резкие контуры костей.



5. Рентгенография копчика

а) **Наименование согласно номенклатуре ЕМИАС:** рентгенография крестца и копчика/рентгенография копчика.

б) **Защитные средства пациенту:** на щитовидную железу и молочные железы.

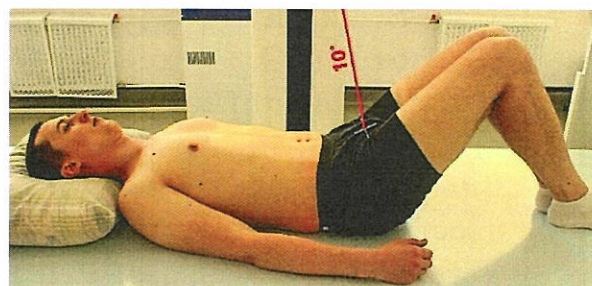
в) **Подготовка перед исследованием:** если плановое исследование - клизма за несколько часов до исследования; снять одежду, украшения с таза.

5.1 Задняя аксиальная проекция

1) **Позиционирование пациента:** горизонтально.

2) **Позиционирование снимаемой области:**

- Руки вдоль тела.
- Голова на подушке.
- Под колени - опора/валик.
- Нет ротации таза.



3) **РИП:** от 100 см.

4) **Центральный луч:**

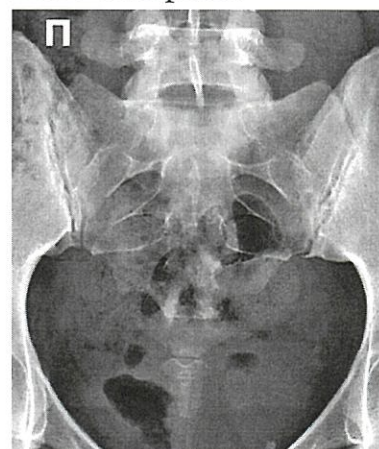- По центру кассеты.
- Направлен на 5 см выше лобкового симфиза.
- Наклонен каудально на 10°.

5) **Экспозиция:** после выдоха на задержке дыхания.

6) **Критерии оценки рентгенограммы:**

Видимые анатомические структуры. Отсутствует наложение частей копчика друг на друга и наложение на копчик лобкового симфиза.

Укладка. При правильной укладке копчика и правильном направлении ЦЛ копчик демонстрируется без наложения и располагается над симфизом. Сегменты копчика должны быть открыты. В противном случае сегменты копчика будут сливаться и может потребоваться увеличение угла ЦЛ. (Чем более выражена кривизна копчика, тем больше требуется угол наклона ЦЛ.) Копчик должен быть равноудален от боковых стенок входа в таз, что говорит об отсутствии ротации таза пациента.

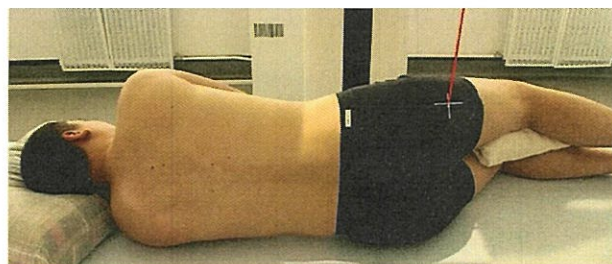


Диафрагмирование и ЦЛ. В центре области диафрагмирования должен находиться копчик.

Параметры экспозиции. Копчик должен иметь оптимальную плотность и контрастность. На отсутствие движения указывают резкие контуры костей.

5.2 Боковая проекция

- 1) **Позиционирование пациента:** горизонтально.
- 2) **Позиционирование снимаемой области:**
 - Истинно боковая укладка.
 - Голова на подушке.
 - Колени согнуты.
 - Под талию и между коленями – опора/валик.
- 3) **РИП:** от 100 см.
- 4) **Центральный луч:**
 - По центру кассеты.
 - Перпендикулярен кассете.
 - Направлен на 8-10 см кзади и 2 см дистальнее ВППО.
- 5) **Экспозиция:** после выдоха на задержке дыхания.



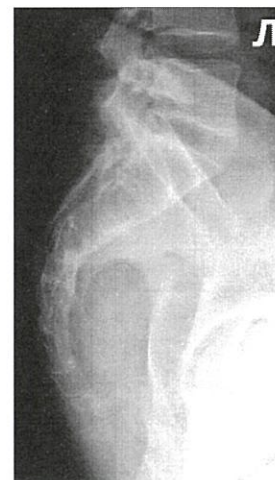6) **Критерии оценки рентгенограммы:**

Видимые анатомические структуры. Копчик виден сбоку (в этой укладке демонстрируется передняя вогнутость копчика). Пространства между сегментами при отсутствии их слияния должны быть открытыми.

Укладка. На отсутствие поворота пациента указывает положение больших седалищных вырезок.

Диафрагмирование и ЦЛ. Копчик должен находиться в центре области диафрагмирования.

Параметры экспозиции. Оптимальная плотность и контраст снимка должны позволять хорошо видеть сегменты копчика. На отсутствие движения указывают резкие контуры костей.



III. ОРГАНЫ ГРУДНОЙ КЛЕТКИ И СРЕДОСТЕНИЯ

1. Рентгенография верхних дыхательных путей (ВДП)

- а) **Наименование согласно номенклатуре ЕМИАС:** рентгенография гортани и трахеи.
- б) **Защитные средства пациенту:** на гонады.
- в) **Подготовка перед исследованием:** снять одежду, украшения с шеи и грудной клетки.

1.1 Боковая проекция

1) **Позиционирование пациента:** вертикально.

2) **Позиционирование снимаемой области:**

- Центр ВДП по центру кассеты.
- Плечи отведены назад.
- Руки опущены вниз и сцеплены в «замок» за спиной.
- Подбородок приподнят.
- Пациент смотрит вперед.
- Верхний край кассеты находится на уровне НСО.

3) **РИП:** от 180 см.

4) **Центральный луч:**

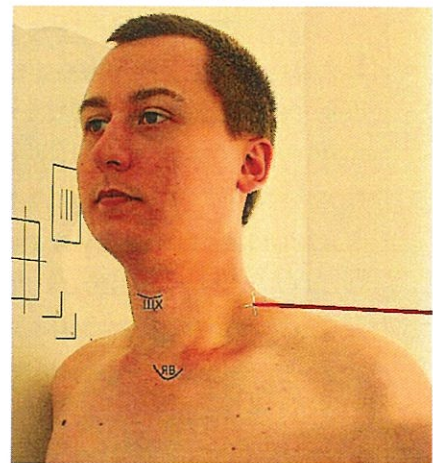
- По центру кассеты.
- Перпендикулярен кассете.
- Направлен на уровень С6-С7 между выступом щитовидного хряща и яремной вырезки грудины.

5) **Экспозиция:** на медленном глубоком вдохе.

6) **Критерии оценки рентгенограммы:**

Видимые анатомические структуры. Гортань и трахея должны быть заполнены воздухом и хорошо просматриваться.

Укладка. При правильном направлении ЦЛ на область шеи (гортань и проксимальные отделы трахеи) должны быть включены наружный слуховой проход (НСП) на верхней границе изображения и Th2 или Th3 на нижней границе. Если область интереса — дистальные отделы гортани и трахеи, то ЦЛ должен быть локализован ниже для включения области от С3 до Th4 или



Т115. Тени от плеч должны быть сзади и не проецироваться на область трахеи.

Диафрагмирование и ЦЛ. Границы диафрагмирования с обеих сторон должны быть минимальны (около 30 мм) сверху и снизу. Центр поля диафрагмирования должен соответствовать указанному выше положению ЦЛ.

Параметры экспозиции. Оптимальная экспозиция даст хорошую визуализацию мягких тканей, при этом воздушный столб гортани и верхних отделов трахеи не будет переэкспонирован. Шейные позвонки должны быть недоэкспонированы.

1.2 Задняя проекция

1) **Позиционирование пациента:** вертикально.

2) **Позиционирование снимаемой области:**

- Акантиомеатальная линия перпендикулярна кассете.
- Пациент смотрит вперед.
- Верхний край кассеты находится на 3-4 см ниже ИСО.

3) **РИП:** от 100 см.

4) **Центральный луч:**

- По центру кассеты.
- Перпендикулярен кассете.
- Направлен на уровень Th1-2, на 2,5 см выше яремной вырезки.

5) **Экспозиция:** на медленном глубоком вдохе.

6) **Критерии оценки рентгенограммы:**

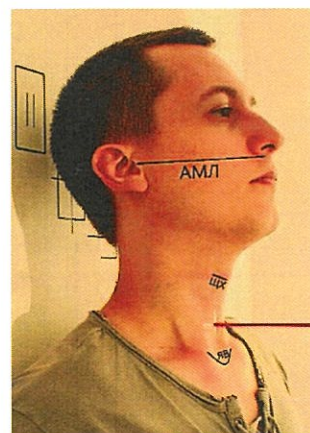
Видимые анатомические структуры. Гортань и трахея от С3 до Th4 должны быть заполнены воздухом и визуализироваться через тень позвоночника. Должны быть охвачены область проксимального шейного отдела позвоночника (нижний край тени от наложившихся друг на друга нижней челюсти и основания черепа) и середина груди.

Укладка. Нет ротации, что доказывается симметричным расположением грудинно-ключичных суставов. Нижняя челюсть должна накладываться на основание черепа, позвоночник расположен в центре пленки.

Диафрагмирование и ЦЛ. Границы диафрагмирования должны быть по обеим сторонам минимальными (около 30 мм в идеале) сверху и снизу.

Центр поля диафрагмирования (ЦЛ) должен быть в области Th1-2.

Параметры экспозиции. При оптимальной экспозиции плотность снимка должна быть достаточной для визуализации воздушного столба трахеи через шейные и грудные позвонки.



2. Рентгенография лёгких

а) **Наименование согласно номенклатуре ЕМИАС:** рентгенография органов грудной клетки обзорная/рентгенография органов грудной клетки/флюорография легких профилактическая.

б) **Защитные средства пациенту:** на гонады.

в) **Подготовка перед исследованием:** снять одежду, украшения с шеи и грудной клетки.

2.1 Передняя прямая проекция

1) **Позиционирование пациента:** вертикально.

2) **Позиционирование снимаемой области:**

- Пациент стоит прямо.
- Ноги на ширине плеч.
- Подбородок приподнят и вытянут кпереди, располагается в специальной ямке на стойке.
- Руки на поясе, ладони наружу, локти частично согнуты.
- Плечи опущены и повернуты вперед.
- Передняя поверхность грудной клетки прилегает к стойке равномерно.
- Нет ротации туловища.
- Центр кассеты на уровне Th7.
- Верхний край кассеты на 4-5 см выше надплечий.

3) **РИП:** от 180 см.

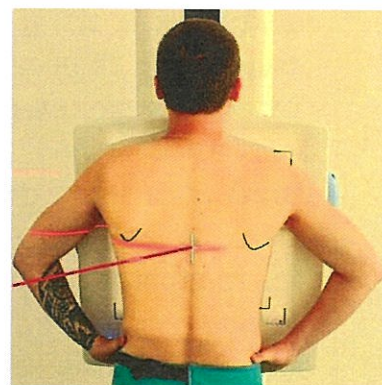
4) **Центральный луч:**

- По центру кассеты.
- Перпендикулярен кассете.
- Направлен на уровень Th7, на уровне нижнего угла лопатки.

5) **Экспозиция:** после глубокого вдоха на задержке дыхания.

6) **Критерии оценки рентгенограммы:**

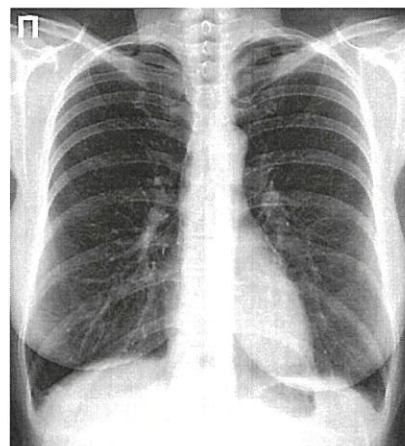
Видимые анатомические структуры. Должен быть виден легочный рисунок области ворот, изображение сердца, крупные сосуды, кости грудной клетки. Должны быть охвачены оба легких от вершечек до реберно-диафрагмальных углов и воздушный столб трахеи вниз от Th1.



Укладка. Подбородок пациента должен быть достаточно поднят для предотвращения наложения его изображения на верхушки легких. Плечи должны быть развернуты вперед для предотвращения наложения изображения лопаток на легочные поля. Тени от молочных желез должны быть расположены главным образом по краям легочных полей. Нет ротации: оба грудных окончания ключиц находятся на одинаковом расстоянии от средней линии позвоночника. Расстояние от наружных краев ребер до позвоночного столба должно быть одинаково с каждой стороны от верха до низа грудной клетки.

Примечание: сколиоз и кифоз также могут быть причиной асимметрии изображений грудных-ключичных суставов и краев ребер соответственно правым или левым изгибам позвоночника.

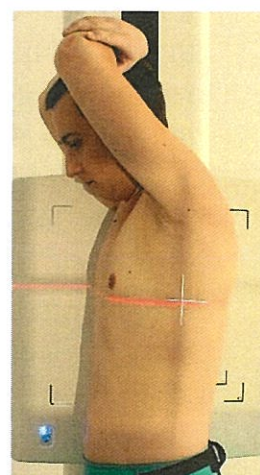Диафрагмирование и ЦЛ. Границы диафрагмирования должны быть примерно одинаковы сверху и снизу, центр области диафрагмирования (ЦЛ) должен быть расположен в области Th7 у большинства пациентов. Полный вдох без движений. Обычно видны минимум 10-11 ребер над диафрагмой. Отсутствие движений определяется по четким границам ребер, диафрагмы и границам сердца так же, как по четкости легочного рисунка в области ворот и по всей области легких.



Параметры экспозиции. Достаточно длинная шкала контрастности для хорошей визуализации сосудистого рисунка легких. Слабые очертания по крайней мере средних, верхних грудных позвонков и задних отделов ребер, видимых через сердце и структуры средостения.

2.2 Боковая проекция

- 1) **Позиционирование пациента:** вертикально.
- 2) **Позиционирование снимаемой области:**
 - Пациент стоит прямо.
 - Ноги на ширине плеч.
 - Сторона интереса прилежит к кассете.
 - Руки подняты вверх и обнимают локти над головой.
 - Истинно боковая укладка.
- 3) **РИП:** от 180 см.
- 4) **Центральный луч:**
 - По центру кассеты.
 - Перпендикулярен кассете.
 - Направлен на уровень Th7 (8-10 см ниже яремной вырезки).
- 5) **Экспозиция:** после глубокого вдоха на задержке дыхания.

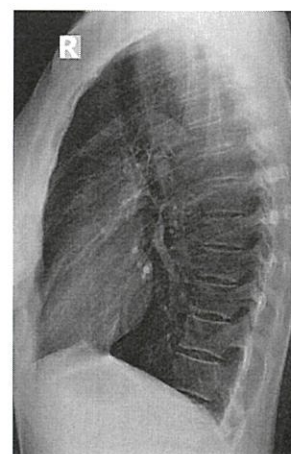

6) **Критерии оценки рентгенограммы:**

Видимые анатомические структуры. Должны быть охвачены оба легких от верхушек до реберно-диафрагмальных углов и от грудины спереди до задних отделов ребер и грудной клетки сзади.

Укладка. Подбородок и руки должны быть подняты достаточно высоко для предотвращения наложения изображения мягких тканей на верхушки легких. Нет ротации: задние отделы ребер и реберно-диафрагмальный угол стороны, дальней от кассеты, проецируются немного (1-2 см) позади из-за расхождения рентгеновского пучка.

Диафрагмирование и ЦЛ. Границы диафрагмирования почти одинаковы сверху и снизу. Область ворот должна быть примерно в центре кассеты.



Параметры экспозиции. Отсутствие движений проявляется четкими границами диафрагмы и четким легочным рисунком. Установите достаточный уровень экспозиции, используйте длинную шкалу контрастности для визуализации границ ребер и легочного рисунка через

тень сердца и верхних отделов легких без переэкспонирования других отделов легких.

2.3 Задняя прямая проекция (горизонтально) на каталке

1) **Позиционирование пациента:** горизонтально супинационно/полувертикально.

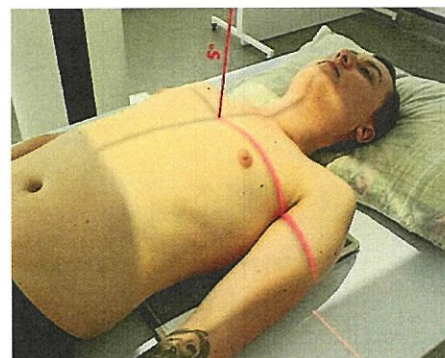
2) **Позиционирование снимаемой области:**

- Пациент лежит на каталке лицом вверх.
- Головной конец каталки приподнять (если возможно).
- Руки вдоль тела, ротированы внутрь.
- Кассета позади/под пациентом.
- Верхний край кассеты расположен на 4-5 см выше плеч.

3) **РИП:** от 100 см.

4) **Центральный луч:**

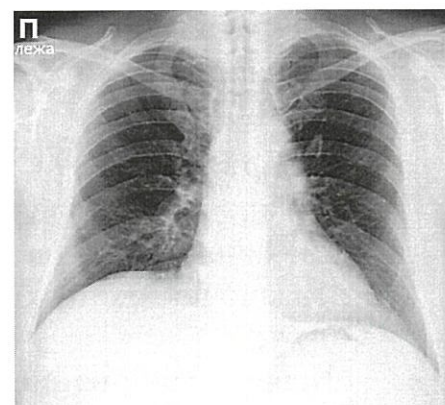
- По центру кассеты.
- Отклонен каудально на 5°.
- Перпендикулярен длинной оси грудины.
- Направлен на уровень Th7, на 8-10 см ниже яремной вырезки.



5) **Экспозиция:** после глубокого вдоха на задержке дыхания.

6) **Критерии оценки рентгенограммы:** такие же, как для передней проекции (п. 2.1) с тремя исключениями.

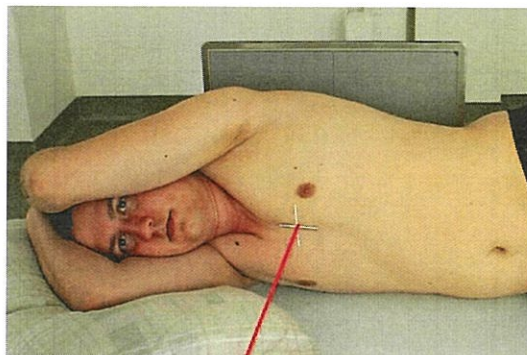
1. Сердце будет увеличено в результате меньшего РИП и увеличения РОП.
2. Возможный у этих пациентов плевральный выпот часто будет скрывать сосудистый легочный рисунок в сравнении с передней проекцией в вертикальном положении.
3. Обычно пациенту не удастся выполнить полный вдох, и над диафрагмой будут видны только восемь или девять задних отделов ребер. Поэтому легкие будут выглядеть более плотными.



Правильный угол ЦЛ: три задних отдела ребер должны быть видны над ключицами, указывая, что область верхушек не закрыта.

2.4 Задняя проекция на боку (латерография)

- 1) **Позиционирование пациента:** вертикально.
- 2) **Позиционирование снимаемой области:**
 - На рентгенограмме поставить отметку (П/Л) на каком боку лежит пациент.
 - Подбородок поднят.
 - Обе руки подняты над головой.
 - Спина плотно прижата к стойке/кассете.
 - Каталка зафиксирована.
 - Под головой подушка.
 - Колени немного согнуты.
 - Нет ротации тела.
 - Верх кассеты на 2,5 см над С7.
- 3) **РИП:** от 180 см.
- 4) **Центральный луч:**
 - По центру кассеты.
 - Перпендикулярен кассете.
 - Направлен на уровень Th7 (8-10 см ниже яремной вырезки).
- 5) **Экспозиция:** после глубокого вдоха на задержке дыхания.
- 6) **Критерии оценки рентгенограммы:**



Видимые анатомические структуры. Должны быть видны все легкие, включая верхушки, оба реберно-диафрагмальных угла и обе боковые границы ребер.

Укладка пациента. Нет поворота — должно быть одинаковое расстояние от позвоночного столба до боковых границ ребер с обеих сторон; грудинно-ключичные суставы должны быть на одинаковом расстоянии от позвоночного столба. В верхних отделах легких не должно появляться теней от рук.

Диафрагмирование и ЦЛ. Центр поля диафрагмирования (ЦД) у пациентов средних размеров должен быть в области Th7.

Параметры экспозиции. Нет движений: диафрагма, ребра, границы сердца и легочный рисунок должны быть четкими. Оптимальная контрастность и экспозиция должны допускать слабую визуализацию позвонков и ребер через тень сердца.

2.5 Задняя лардотическая проекция

1) **Позиционирование пациента:** вертикально.

2) **Позиционирование снимаемой области:**

- Пациент стоит на расстоянии 30 см от стойки и наклоняется назад, прислоняясь к стойке плечами, шей и спиной.
- Руки на поясе, ладони наружу, плечи повернуты вперед.
- Верх кассеты на 7-8 см над плечами.

3) **РИП:** от 180 см.

4) **Центральный луч:**

- По центру кассеты.
- Перпендикулярен кассете.
- Направлен на середину грудины (на 9 см ниже яремной вырезки).

5) **Экспозиция:** после глубокого вдоха на задержке дыхания.

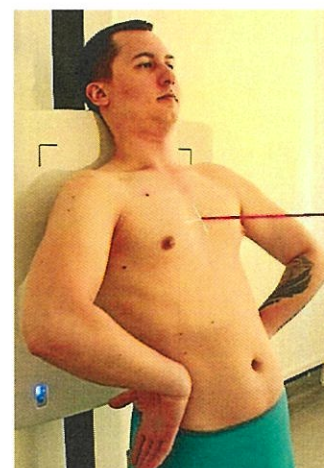
6) **Критерии оценки рентгенограммы:**

Видимые анатомические структуры. Должны быть охвачены все легочные поля и ключицы.

Укладка. Ключицы должны быть расположены почти горизонтально и над верхушками легких с медиальной стороной ключиц, наложенной на первые ребра. Изображения ребер оказываются искаженным с задними отделами, расположенными почти горизонтально и наложенными на изображение передних отделов ребер. Нет ротации: грудинные концы ключиц должны быть на одинаковом расстоянии от позвоночника с каждой стороны. Боковые границы ребер с обеих сторон должны быть на одинаковом расстоянии от позвоночного столба.

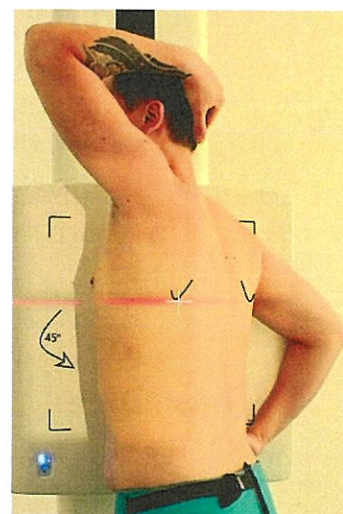
Диафрагмирование и ЦЛ. Центр поля диафрагмирования (ЦЛ) должен быть на середине грудины. Границы поля диафрагмирования должны быть видны со всех четырех сторон.

Параметры экспозиции. Неподвижность: границы диафрагмы, сердца и ребер должны быть резкими. Оптимальная контрастность и экспозиция должны позволять видеть сосудистый легочный рисунок, особенно в области верхушек легких.



2.6 Правая/левая передняя косая проекция

- 1) **Позиционирование пациента:** вертикально.
- 2) **Позиционирование снимаемой области:**
 - Пациент стоит прямо, лицом к кассете/стойке.
 - Сторона интереса прилежит к кассете (по ней определяется название укладки– левая/правая), другая сторона отведена от кассеты на 45° .
 - Рука пациента, прилежащая к стойке – ладонь лежит на бедре.
 - Другая рука согнута в локте и поднята над головой.
 - Подбородок поднят.
 - Пациент смотрит вперед.
- 3) **РИП:** от 180 см.
- 4) **Центральный луч:**
 - По центру кассеты.
 - Перпендикулярен кассете.
 - Направлен на уровень Th7 (8-10 см ниже уровня C7).



5) **Экспозиция:** после глубокого вдоха на задержке дыхания.

6) **Критерии оценки рентгенограммы:**

Видимые анатомические структуры. Должны быть охвачены оба легких от верхушек до реберно-диафрагмальных углов. Воздушный столб трахеи, границы крупных сосудов и сердца лучше видны в ЛПК при повороте на 60° (ППК под углом 45° также позволяет визуализировать эти структуры).

Укладка. Для оценки **поворота на 45°** : расстояние от наружных границ ребер до позвоночного столба на стороне, удаленной от кассеты, должно быть приблизительно в два раза больше расстояния на стороне, приближенной к кассете.

Диафрагмирование и ЦЛ. Верхняя и нижняя границы поля диафрагмирования должны быть примерно на одинаковом удалении от ЦЛ, направленного на Th7.

Параметры экспозиции. Неподвижность: границы диафрагмы и сердца должны быть четкими. Оптимальная экспозиция и контрастность позволяют увидеть легочный сосудистый рисунок и границы ребер, кроме самых плотных областей сердца.

2.7 Правая/левая задняя косая проекция

1) **Позиционирование пациента:** вертикально.

2) **Позиционирование снимаемой области:**

- Пациент стоит прямо, спиной к кассете/стойке.
- Сторона интереса прилежит к кассете (по ней определяется название укладки– левая/правая), другая сторона отведена от кассеты на 45° .
- Рука пациента, прилежащая к стойке – согнута в локте и поднята над головой.
- Другая рука - ладонь лежит на бедре.
- Подбородок поднят.
- Пациент смотрит вперед.
- Верхний край кассеты расположен на 2 см выше С7 или на 12 см выше яремной вырезки.

3) **РИП:** от 180 см.

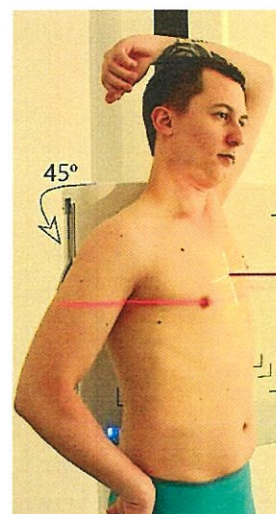
4) **Центральный луч:**

- По центру кассеты.
- Перпендикулярен кассете.
- Направлен на уровень Th7 (8-10 см ниже уровня С7).

5) **Экспозиция:** после глубокого вдоха на задержке дыхания.

6) **Критерии оценки рентгенограммы:**

Видимые анатомические структуры. Те же, что и для передних косых укладок (п. 2.6). Однако из-за дополнительного увеличения изображения переднего купола диафрагмы легочное поле обычно выглядит короче в задней косой проекции по сравнению с передней косой проекцией. Сердце и крупные сосуды также получаются больших размеров в задней косой позиции, так как они дальше удалены от кассеты.



3. Рентгенография грудины

а) **Наименование согласно номенклатуре ЕМИАС:** рентгенография грудины.

б) **Защитные средства пациенту:** на гонады.

в) **Подготовка перед исследованием:** снять одежду, украшения с шеи и грудной клетки.

3.1 Правая передняя косая проекция

1) **Позиционирование пациента:** горизонтально/вертикально.

2) **Позиционирование снимаемой области:**

- Пациент стоит прямо/лежит пронационно.
- Руки вдоль тела.
- Грудная клетка повернута на 15-20 вправо.
- Правая сторона грудной клетки прилегает к стойке/столу.
- Верхний край кассеты на 4 см выше яремной вырезки.

3) **РИП:** от 100 см.

4) **Центральный луч:**

- По центру кассеты.
- Перпендикулярен кассете.
- Направлен на середину грудины.

5) **Экспозиция:** на свободном дыхании или на выдохе.

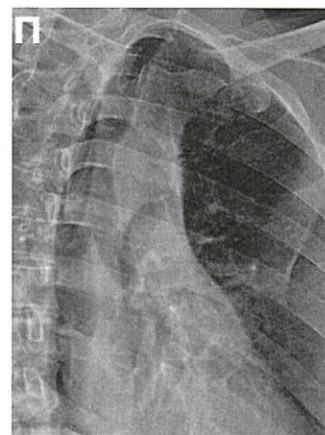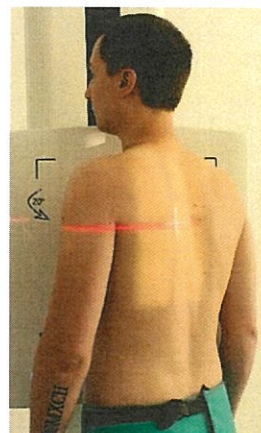
6) **Критерии оценки рентгенограммы:**

Видимые анатомические структуры. Грудина должна быть видна в тени сердца.

Укладка. Правильный поворот тела пациента должен исключить наложение изображений позвоночника и грудины.

Диафрагмирование и ЦЛ. Грудина должна быть расположена по центру снимка, границы области диафрагмирования должны находиться на небольшом расстоянии от краев грудины.

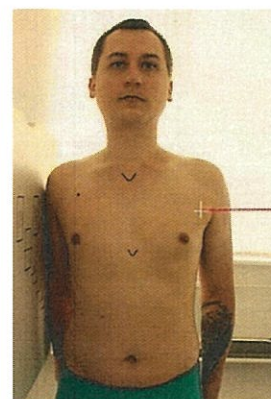
Параметры экспозиции. Оптимальный контраст и плотность снимка обеспечат ясную визуализацию контура грудины, видимого через очертания ребер на фоне легких и сердца.



Края костей должны быть резкими, а легочный рисунок - размыт (если используется метод «дыхания во время экспозиции»).

3.2 Боковая проекция

- 1) **Позиционирование пациента:** горизонтально/вертикально.
- 2) **Позиционирование снимаемой области:**
 - Пациент стоит/сидит боком к кассете/стойке, либо лежит на боку.
 - Руки отведены за спину (либо над головой при горизонтальном положении).
 - Верхний край кассеты на 4 см выше яремной вырезки.
 - Истинно боковая укладка.
 - Нет ротации тела.
- 3) **РИП:** от 150-180см.
- 4) **Центральный луч:**
 - По центру кассеты.
 - Перпендикулярен кассете.
 - Направлен на середину грудины.



5) **Экспозиция:** после глубокого вдоха на задержке дыхания.

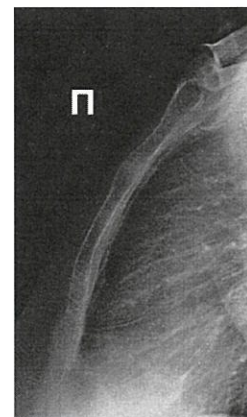6) **Критерии оценки рентгенограммы:**

Видимые анатомические структуры. Должна быть видна вся грудина с минимальным наложением мягких тканей.

Укладка. Правильная укладка пациента без ротации дает следующий результат: изображение грудины не накладывается на плечевую кость, кости плечевого пояса и мягкие ткани, окружающие грудину, и ребра.

Диафрагмирование и ЦЛ. Грудина должна быть расположена по центру снимка, границы области диафрагмирования должны находиться на небольшом расстоянии от краев грудины.

Параметры экспозиции. Оптимальный контраст и плотность снимка обеспечат ясные контуры всей грудины. Отсутствие движения даст четкие контуры костей.



4. Рентгенография грудиноключичных сочленений

а) **Наименование согласно номенклатуре ЕМИАС:** рентгенография грудино-ключичного сочленения.

б) **Защитные средства пациенту:** на гонады.

в) **Подготовка перед исследованием:** снять одежду, украшения с шеи и грудной клетки.

4.1 Передняя прямая проекция

1) **Позиционирование пациента:** горизонтально/вертикально.

2) **Позиционирование снимаемой области:**

- Пациент лежит пронационно.
- Голова повернута в сторону.
- Руки над головой, либо вдоль тела.
- Передняя поверхность грудной клетки прилегает к столу/стойке равномерно.
- Нет ротации тела.

3) **РИП:** от 100 см.

4) **Центральный луч:**

- По центру кассеты.
- Перпендикулярен кассете.
- Направлен на Th2-3, на 7 см дистальнее остистого отростка С7.

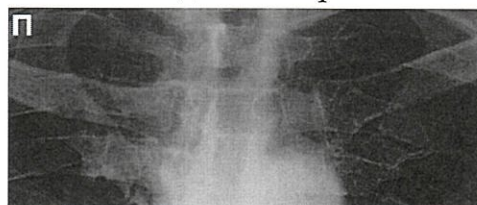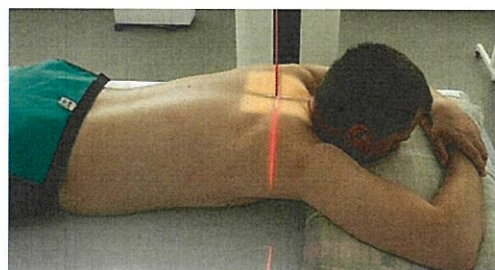
5) **Экспозиция:** после глубокого выдоха на задержке дыхания.

6) **Критерии оценки рентгенограммы:**

Видимые анатомические структуры. Латеральные отделы рукоятки грудины и медиальные отделы ключиц должны быть видны латерально по отношению к позвоночнику, в тени ребер и легких.

Укладка. Если плечи пациента равномерно прилегали к деке стола, без ротации, то грудино-ключичные суставы будут находиться на одинаковом расстоянии от позвоночника.

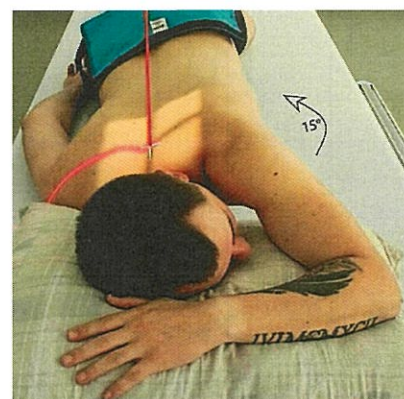
Диафрагмирование и ЦЛ. Сустав должен быть расположен по центру снимка, границы области диафрагмирования должны находиться на небольшом расстоянии от краев снимка.



Параметры экспозиции. Оптимальный контраст и плотность снимка обеспечат ясные контуры рукоятки и медиальных отделов ключиц, видимые через очертания ребер на фоне легких. Отсутствие движения даст четкие контуры костей.

4.2 Передняя косая проекция

- 1) **Позиционирование пациента:** горизонтально.
- 2) **Позиционирование снимаемой области:**
 - Пациент лежит пронационно.
 - Сторона интереса прилежит к столу, рука с этой стороны вдоль тела.
 - Другая сторона – отведена от стола на 15°, рука с этой стороны над головой упирается в стол.
- 3) **РИП:** от 100 см.
- 4) **Центральный луч:**
 - По центру кассеты.
 - Перпендикулярен кассете.
 - Направлен на Th2-3, на 7 см дистальнее остистого отростка С7.



5) **Экспозиция:** после глубокого выдоха на задержке дыхания.

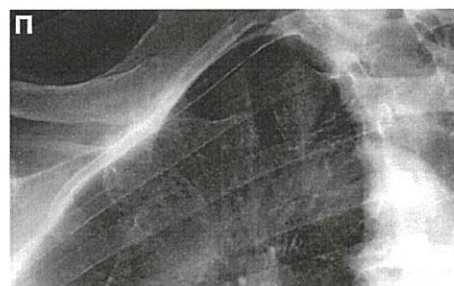6) **Критерии оценки рентгенограммы:**

Видимые анатомические структуры. Должна быть видна рукоятка, медиальные отделы ключиц и грудино-ключичный сустав, расположенный ближе к деке стола.

Укладка. Правильный поворот тела пациента позволит избежать совмещения изображений исследуемого сустава и позвоночника.

Диафрагмирование и ЦЛ. Сустав должен быть расположен по центру снимка.

Параметры экспозиции. Оптимальный контраст и плотность снимка обеспечат ясную визуализацию сустава через ребра и легкие. Отсутствие движения даст четкие контуры костей.



5. Рентгенография рёбер

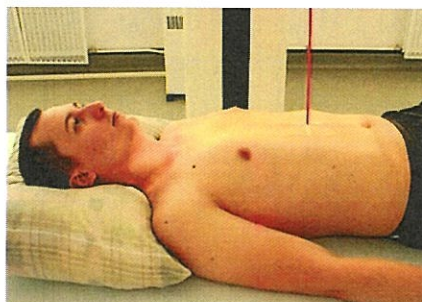
- а) **Наименование согласно номенклатуре ЕМИАС:** рентгенография ребер.
- б) **Защитные средства пациенту:** на гонады.
- в) **Подготовка перед исследованием:** снять одежду, украшения с шеи и грудной клетки.

5.1 Задняя прямая проекция

1) **Позиционирование пациента:** горизонтально/вертикально.

2) **Позиционирование снимаемой области:**

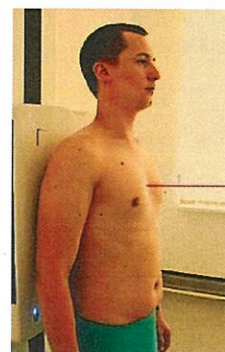
- Плечи ротированы наружу.
- Подбородок поднят.
- Пациент смотрит прямо.
- Нет ротации тела.



3) **РИП:** от 100 см.

4) **Центральный луч:**

- По центру кассеты.
- Перпендикулярен кассете.
- Направлен на Th7, на 8-10 см ниже яремной вырезки, если снимок **рёбер над диафрагмой**.
- Направлен между мечевидным отростком и подгрудинным углом реберной дуги, если снимок **рёбер под диафрагмой**.



5) **Экспозиция:** после глубокого выдоха на задержке дыхания.

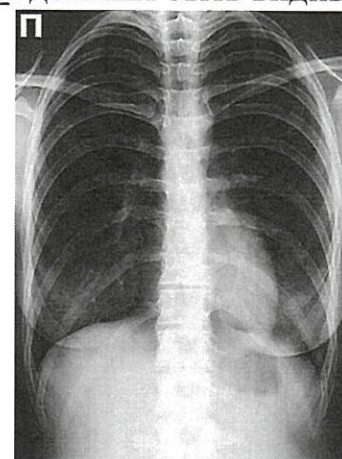
6) **Критерии оценки рентгенограммы:**

Видимые анатомические структуры. Над диафрагмой: должны быть видны ребра с 1 по 9-10. Под диафрагмой: должны быть видны ребра с 8 по 12.

Укладка. Не должно быть ротации тела.

Диафрагмирование и ЦЛ. В поле снимка должны попасть ребра с 1 по 9-10 или с 8 по 12.

Параметры экспозиции. Оптимальный контраст и плотность снимка обеспечат визуализацию ребер через тени сердца и легких или через органы брюшной



полости. Отсутствие движения даст четкие контуры костей.

5.2 Передняя прямая проекция

1) **Позиционирование пациента:** горизонтально/вертикально.

2) **Позиционирование снимаемой области:**

- Плечи ротированы наружу.
- Подбородок поднят.
- Пациент смотрит прямо.
- Нет ротации тела.

3) **РИП:** от 100 см.

4) **Центральный луч:**

- По центру кассеты.
- Перпендикулярен кассете.
- Направлен на Th7, на 18-20 см ниже остистого отростка С7.
- Верхний край кассеты на 4 см выше надплечий.

5) **Экспозиция:** после глубокого вдоха на задержке дыхания.

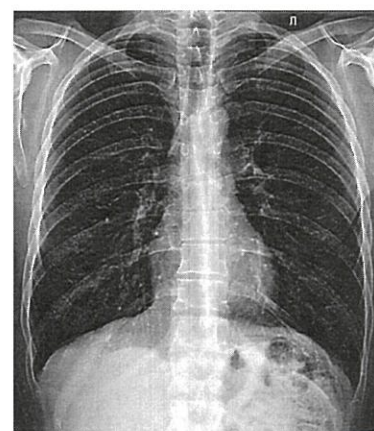
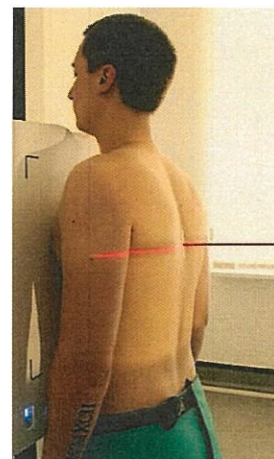
6) **Критерии оценки рентгенограммы:**

Видимые анатомические структуры. Должны быть видны ребра с 1 по 9-10.

Укладка. Не должно быть ротации тела.

Диафрагмирование и ЦЛ. Центр поля диафрагмирования расположен на уровне Th7, на снимке должны быть представлены ребра с 1 по 9-10.

Параметры экспозиции. Оптимальный контраст и плотность снимка обеспечат визуализацию ребер через тени сердца и легких. Отсутствие движения даст четкие контуры костей.



5.3 Передняя/задняя косая проекция

1) **Позиционирование пациента:** горизонтально/вертикально.

2) **Позиционирование снимаемой области:**

- Сторона интереса прилежит к кассете.
- Другая сторона отведена от кассеты на 45°.
- Поверхность интереса (передняя/задняя) повернута к кассете.
- Позвоночник отведен в здоровую сторону.
- Рука со стороны интереса – вдоль тела, другая – над головой.

3) **РИП:** от 100 см.

4) **Центральный луч:**

- По центру кассеты.
- Перпендикулярен кассете.
- Направлен на Th7, на 8-10 см ниже яремной вырезки - если снимок **рёбер над диафрагмой**.
- Направлен между мечевидным отростком и подгрудинным углом реберной дуги - если снимок

рёбер под диафрагмой, нижний край кассеты на уровне подвздошного гребня.

5) **Экспозиция:**

- После глубокого вдоха на задержке дыхания – для снимка **рёбер над диафрагмой**.

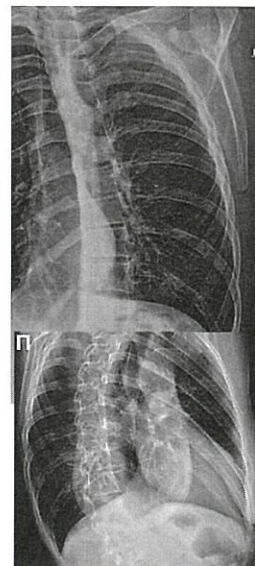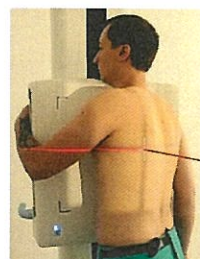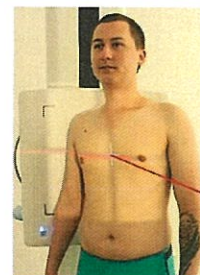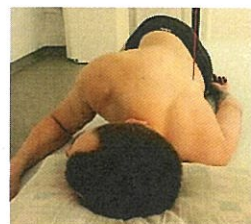- После глубокого выдоха на задержке дыхания – для снимка **рёбер под диафрагмой**.

6) **Критерии оценки рентгенограммы:**

Видимые анатомические структуры. Над диафрагмой: должны быть видны ребра с 1 по 9-10. Под диафрагмой: должны быть видны ребра с 8 по 12.

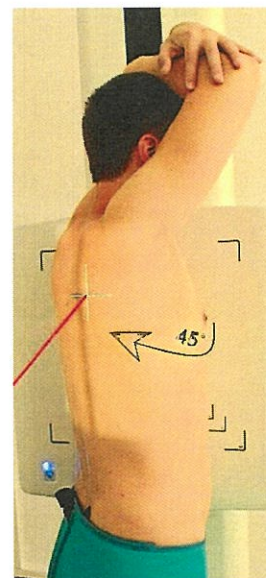
Укладка. Аккуратная проекция под углом 45° демонстрирует ребра в профиль в подмышечной области, позвонок выведен за область интереса.

Диафрагмирование и ЦЛ. Центр поля диафрагмирования расположен в зависимости от области интереса, при этом должны быть включены ребра с 1 по 9 -10 или с 8 по 12.



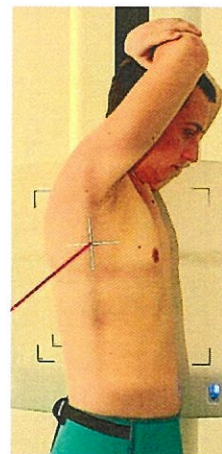6.3 Левая передняя косая проекция

- 1) **Позиционирование пациента:** вертикально.
- 2) **Позиционирование снимаемой области:**
 - Пациент стоит прямо, ноги на ширине плеч.
 - Руки над головой обхватывают локти.
 - Левая передняя поверхность грудной клетки прилегает к стойке равномерно.
 - Правая сторона отстоит от стойки/кассеты на $45-48^\circ$.
 - Подбородок приподнят.
- 3) **РИП:** от 100 см.
- 4) **Центральный луч:**
 - По центру кассеты.
 - Перпендикулярен кассете.
 - Направлен на середину медиального края правой лопатки.
- 5) **Экспозиция:** после глубокого выдоха на задержке дыхания.
- 6) **Критерии оценки рентгенограммы:**



6.4 Левая боковая проекция

- 1) **Позиционирование пациента:** вертикально.
- 2) **Позиционирование снимаемой области:**
 - Пациент стоит строго левым боком, ноги на ширине плеч.
 - Руки над головой обхватывают локти.
 - Ротация тела вправо на 8-12°.
 - Верхний край кассеты на уровне С6.
- 3) **РИП:** от 100 см.
- 4) **Центральный луч:**
 - По центру кассеты.
 - Перпендикулярен кассете.
 - Направлен на 10 см ниже подмышечной ямки по средне-подмышечной линии.
- 5) **Экспозиция:** после глубокого выдоха на задержке дыхания.
- 6) **Критерии оценки рентгенограммы:**



7. МАММОГРАФИЯ

а) **Наименование согласно номенклатуре ЕМИАС:** скрининг рака молочной железы с помощью маммографии/обзорная маммография в двух проекциях одной молочной железы (диагностическая)/маммография молочной железы профилактическая.

б) **Защитные средства пациенту:** на гонады

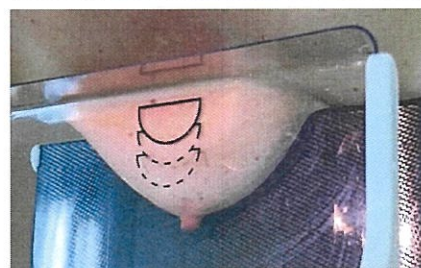
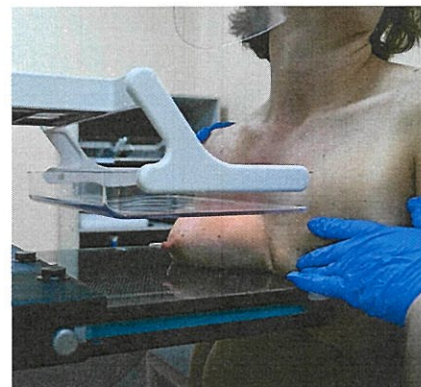
в) **Подготовка перед исследованием:** на кануне не использовать антиперсперанты.

7.1 Краниокаудальная проекция (КК/СС)

1) **Позиционирование пациента:** вертикально.

2) **Позиционирование снимаемой области:**

- Стоя или сидя,
- Высота расположения касетодержателя определяется высотой расположения молочной железы,
- Молочная железа должна лежать на касетодержателе, образуя с грудной клеткой угол 90° .
- Кассета находится на верхней границе инфрамаммарной складки.
- Молочная железа оттягивается в сторону центра кассеты.
- Рука со стороны обследуемой молочной железы расслаблена, плечо отведено назад.
- Голова отведена в сторону от объекта съемки.
- Морщины и складки кожи молочной железы должны быть разглажены и произведена тугая компрессия.



3) **РИП:** 60 см.

4) **Центральный луч:**

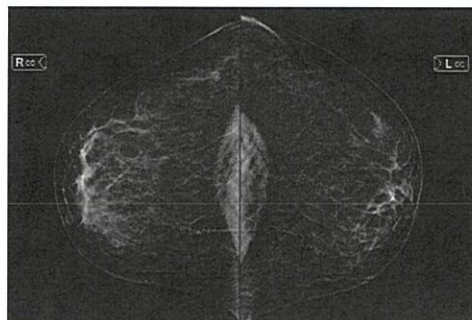
- По центру кассеты.
- Перпендикулярен кассете.
- Направлен вдоль стенки грудной клетки и основания молочной железы, по центральной линии молочной железы.

5) **Экспозиция:** на задержке дыхания.

б) Критерии оценки рентгенограммы:

Видимые анатомические структуры. Должна быть полностью визуализирована ткань молочной железы, включая центральную, околососковую и среднюю части (иногда включается грудная мышца).

Укладка пациента и компрессия. Сосок должен быть виден в профиль. Оптическая плотность ткани на снимке должна быть равномерной по всей молочной железе, что свидетельствует об оптимальной компрессии.



Диафрагмирование и ЦЛ. ЦЛ и диафрагмирующий тубус расположены правильно, если изображение молочной железы расположено центрально на снимке без отсечения краев.

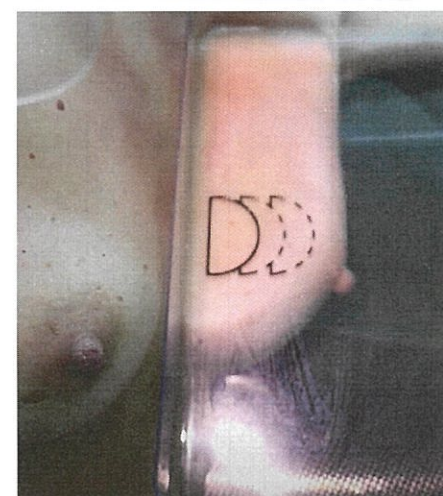
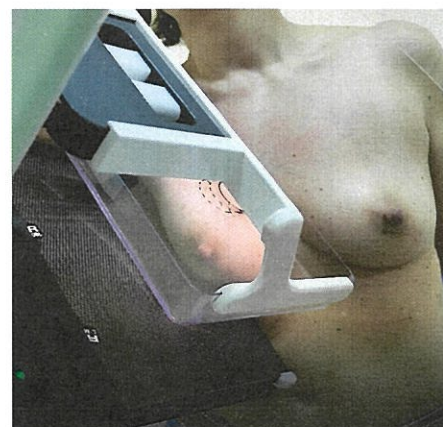
Параметры экспозиции. Плотные области молочной железы должны быть просвечены рентгеновским пучком с адекватной жесткостью (проникающей способностью), что даст хороший контраст конечного изображения. Четкие границы анатомических структур говорят об отсутствии движения молочной железы во время снимка. Артефакты должны отсутствовать.

7.2 Медиолатеральная косая проекция (МЛК/MLO)

1) **Позиционирование пациента:** вертикально.

2) **Позиционирование снимаемой области:**

- Стоя или сидя,
- ЦЛ перпендикулярен кассете, наклонен на 45° относительно вертикальной оси (для тучных женщин с большими молочными железами: $40^\circ - 60^\circ$; для субтильных и маленьких женщин $60^\circ - 70^\circ$).
- ЦЛ входит в среднюю часть молочной железы перпендикулярно грудной мышце.
- Высота расположения кассетодержателя должна соответствовать подмышечной впадине.
- Голова отведена в сторону от объекта съемки.
- Рука со стороны обследуемой молочной железы вытянута вперед (можно держаться за специальную ручку).
- Молочная железа оттягивается в сторону центра кассеты, вперед и медиально от грудной клетки.
- Наклоните пациентку слегка вперед в сторону наклоненной кассеты, пока нижнелатеральная часть железы не коснется кассетодержателя.
- Сосок должен проецироваться в профиль.
- Компрессия осуществляется медленно при отведении молочной железы в направлении от грудной стенки и вверх, чтобы избежать провисания груди.
- Верхний край компрессионной лопатки остановится под ключицей, а более низкий край — на уровне инфрамаммарной складки.
- При проведении компрессии морщины и складки кожи молочной железы должны быть разглажены.



3) **РИП:** 60 см.

4) **Центральный луч:**

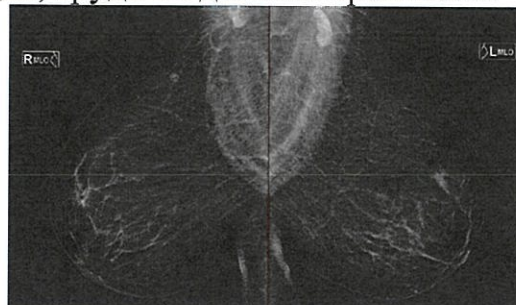- По центру кассеты.
- Перпендикулярен кассете.
- Направлен вдоль стенки грудной клетки и основания молочной железы, по центральной линии молочной железы.

5) **Экспозиция:** на задержке дыхания.

б) Критерии оценки рентгенограммы:

Видимые анатомические структуры. Должна полностью визуализироваться ткань молочной железы от грудной мышцы до соска. Должна быть видна инфрамаммарная складка, грудь не должна провисать.

Укладка пациента и компрессия: Сосок должен быть виден в профиль. Грудь должна быть видна в растянутом от грудной клетки положении, оптическая плотность ткани на снимке должна быть равномерной по всей молочной железе, что свидетельствует об оптимальной компрессии.



Диафрагмирование и ЦЛ. ЦЛ и диафрагмирующий тубус расположены правильно, если изображение молочной железы расположено центрально на снимке без отсечения краев.

Параметры экспозиции. Плотные области молочной железы должны быть просвечены рентгеновским пучком с адекватной жесткостью (проникающей способностью), что даст хороший контраст конечного изображения. Четкие границы анатомических структур говорят об отсутствии движения молочной железы во время снимка. Артефакты должны отсутствовать.

7.3 Боковая медиолатеральная проекция (МЛ/МЛ)

1) **Позиционирование пациента:** вертикально.

2) **Позиционирование снимаемой области:**

- Стоя или сидя,
- ЦЛ перпендикулярен кассете, наклонен на 90° относительно вертикальной оси.
- Центр кассеты расположен напротив центра молочной железы.
- Высота расположения кассетодержателя должна соответствовать подмышечной впадине.
- Голова отведена в сторону от объекта съемки.
- Рука со стороны обследуемой молочной железы вытянута вперед (можно держаться за специальную ручку).
- Молочная железа оттягивается в сторону центра кассеты, вперед и медиально от грудной клетки.
- Наклоните пациентку слегка вперед в сторону наклоненной кассеты, пока нижнелатеральная часть железы не коснется кассетодержателя.
- Сосок должен проецироваться в профиль.
- Компрессия осуществляется медленно при отведении молочной железы в направлении от грудной стенки и вверх, чтобы избежать провисания груди.
- После того как компрессионная лопатка пройдет район грудины, разверните пациентку так, чтобы молочная железа находилась в истинно боковой укладке.
- При проведении компрессии морщины и складки кожи молочной железы должны быть разглажены.
- Откройте инфрамаммарную складку нажатием на живот пациентки.
- При необходимости попросите пациентку придерживать вторую грудь рукой, так чтобы она не мешала выполнению снимка.

3) **РИП:** 60 см.

4) **Центральный луч:**

- По центру кассеты.
- Перпендикулярен кассете.
- Направлен вдоль стенки грудной клетки и основания молочной железы, по центральной линии молочной железы.

5) **Экспозиция:** на задержке дыхания.

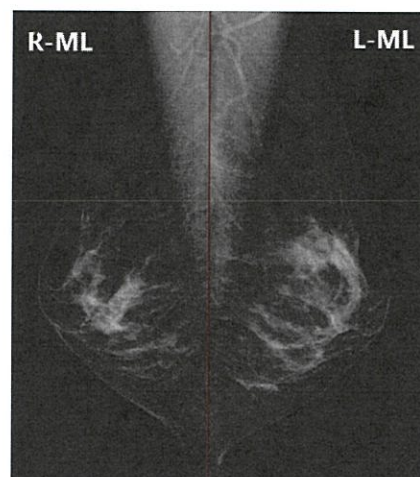
6) **Критерии оценки рентгенограммы:**

Видимые анатомические структуры. Должен быть получен снимок всей молочной железы, в боковой проекции включая подмышечный регион.

Укладка пациента и компрессия: Сосок должен быть виден в профиль. Грудь должна быть видна в растянутом от грудной клетки положении, оптическая плотность ткани на снимке должна быть равномерной по всей молочной железе, что свидетельствует об оптимальной компрессии. Должна быть показана подмышечная область молочной железы (обычно включая грудную мышцу).

Диафрагмирование и ЦЛ. ЦЛ и диафрагмирующий тубус расположены правильно, если изображение молочной железы расположено центрально на снимке без отсечения краев.

Параметры экспозиции. Плотные области молочной железы должны быть просвечены рентгеновским пучком с адекватной жесткостью (проникающей способностью), что даст хороший контраст конечного изображения. Четкие границы анатомических структур говорят об отсутствии движения молочной железы во время снимка. Артефакты должны отсутствовать.



7.4 Краниокаудальная проекция для подмышечной области

(КК/СС)

1) **Позиционирование пациента:** вертикально.

2) **Позиционирование снимаемой области:**

- Стоя или сидя,
- Высота расположения касетодержателя определяется высотой расположения молочной железы,
- Молочная железа должна лежать на касетодержателе, образуя с грудной клеткой угол 90° .
- Кассета находится на верхней границе инфрамаммарной складки.
- Молочная железа оттягивается в сторону центра кассеты.
- Рука со стороны обследуемой молочной железы расслаблена, плечо отведено назад.
- Поверните пациентку так, чтобы захватить максимально большую часть подмышечной области.
- Голова отведена в сторону от объекта съемки.
- Морщины и складки кожи молочной железы должны быть разглажены и произведена тугая компрессия.
- Сосок должен проецироваться в профиль.

3) **РИП:** 60 см.

4) **Центральный луч:**

- По центру кассеты.
- Перпендикулярен кассете.
- Направлен вдоль стенки грудной клетки и основания молочной железы, по центральной линии молочной железы.

5) **Экспозиция:** на задержке дыхания.

б) **Критерии оценки рентгенограммы:**

Видимые анатомические структуры. Должно быть получено изображение тканей молочной железы в подмышечной области, грудной мышцы, и центральных субареолярных тканей.

Укладка пациента и компрессия: Сосок должен быть виден в профиль. Грудь должна быть видна в растянутом от грудной клетки положении, оптическая плотность ткани на снимке должна быть равномерной по всей молочной железе, что свидетельствует об оптимальной компрессии. Должна быть показана подмышечная область молочной железы (обычно включая грудную мышцу).

Диафрагмирование и ЦЛ. ЦЛ и диафрагмирующий губус расположены правильно, если изображение молочной железы расположено центрально на снимке без отсечения краев.

Параметры экспозиции. Плотные области молочной железы должны быть просвечены рентгеновским пучком с адекватной жесткостью (проникающей способностью), что даст хороший контраст конечного изображения. Четкие границы анатомических структур говорят об отсутствии движения молочной железы во время снимка. Артефакты должны отсутствовать.

7.5 Метод сдвига импланта (метод Эклунда)

- 1) **Позиционирование пациента:** вертикально.
- 2) **Позиционирование снимаемой области:**
 - Исследование по методу Эклунда, сжатие молочной железы выполняется после КК/СС- и МЛК/МЛО-проекций. При компрессии следует избегать сильного сжатия.
 - Во время этой процедуры протез прижимается к грудной клетке так, чтобы ткань молочной железы могла быть визуализирована обычным способом.

Исключение: не применим метод, если протез капсулирован.
- 3) **РИП:** 60 см.
- 4) **Центральный луч:**
 - По центру кассеты.
 - Перпендикулярен кассете.
 - Направлен вдоль стенки грудной клетки и основания молочной железы, по центральной линии молочной железы.
- 5) **Экспозиция:**
 - параметры задаются вручную (для избежания переэкспонирования),
 - на задержке дыхания.

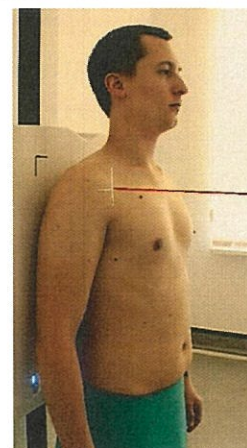
IV. ПЛЕЧЕВОЙ ПОЯС И ВЕРХНЯЯ КОНЕЧНОСТЬ

1. Рентгенография плечевого сустава

- а) **Наименование согласно номенклатуре ЕМИАС:** рентгенография плечевого сустава.
- б) **Защитные средства пациенту:** на гонады.
- в) **Подготовка перед исследованием:** снять одежду, украшения с шеи и грудной клетки.

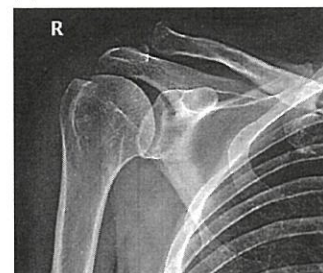1.1 Задняя прямая проекция

- 1) **Позиционирование пациента:** горизонтально/вертикально.
- 2) **Позиционирование снимаемой области:**
 - Плечо прилегает к стойке/столу.
 - Тело немного развернуто в сторону исследуемого плеча.
 - Центр лопаточно-плечевого сустава в центре снимка.
 - Рука вдоль тела, без ротации.
 - Линия, соединяющая надмышцелки наклонена на 45° к кассете.
- 3) **РИП:** от 100 см.
- 4) **Центральный луч:**
 - По центру кассеты.
 - Перпендикулярен кассете.
 - Направлен на середину лопаточно-ключичного сустава (на 2 см ниже и слегка латеральнее клювовидного отростка).
- 5) **Экспозиция:** на задержке дыхания.
- б) **Критерии оценки рентгенограммы:**



Видимые анатомические структуры. Должны быть видны — проксимальный отдел $1/3$ плечевой кости, верхняя часть лопатки и латеральные $2/3$ ключицы, включая головку плечевой кости относительно суставной впадины.

Укладка. Отсутствие ротации приводит к тому, что изображения малого и большого бугорков проецируются на изображение головки плечевой кости.



Диафрагмирование и ЦЛ. По всем четырем сторонам области интереса должны быть видны границы диафрагмирования. ЦЛ должен быть направлен на середину лопаточно-ключичного сустава, который, в свою очередь, должен быть расположен в центре снимка.

Параметры экспозиции. Оптимальная плотность снимка и контраст, отсутствие движения дадут возможность ясно видеть на снимке трабекулярную структуру кости. Контур медиальной части головки плечевой кости должен быть виден через суставную впадину, а также мягкие ткани, что позволяет визуализировать в них обызвествления.

1.2 Задняя прямая проекция с ротацией наружу

- 1) **Позиционирование пациента:** горизонтально/вертикально.
- 2) **Позиционирование снимаемой области:**
 - Плечо прилегает к стойке/столу.
 - Тело немного развернуто в сторону исследуемого плеча.
 - Центр лопаточно-плечевого сустава в центре снимка.
 - Руку отвести от туловища и развернуть кнаружи.
 - Ладонь расположена супинационно.
 - Линия, соединяющая надмыщелки параллельна кассете.

3) **РИП:** от 100 см.

4) **Центральный луч:**

- По центру кассеты.
- Перпендикулярен кассете.
- Направлен на 2,5 см ниже клювовидного отростка.

5) **Экспозиция:** на задержке дыхания.

6) **Критерии оценки рентгенограммы:**

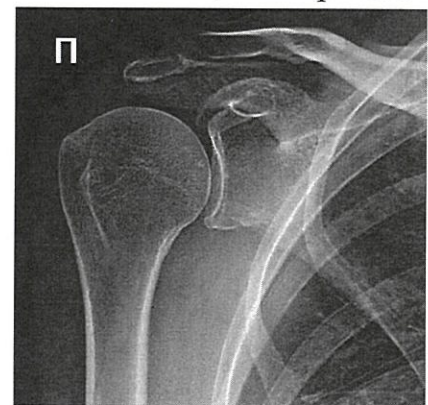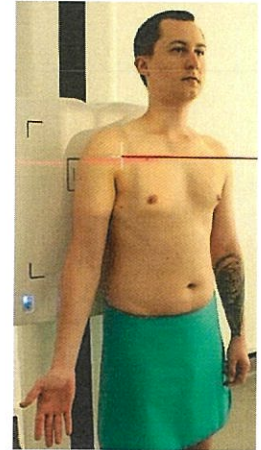
Видимые анатомические структуры. Должны быть видны — проксимальный отдел плечевой кости, латеральные 2/3 ключицы и верхняя часть лопатки в задней проекции, включая головку плечевой кости относительно суставной впадины.

Укладка. Ротация наружу определяется по изображению большого бугорка, который проецируется в профиль на латеральной части плечевой кости, изображение малого бугорка накладывается на изображение головки плечевой кости.

Диафрагмирование и ЦЛ. По всем четырём сторонам области интереса должны быть видны границы диафрагмирования.

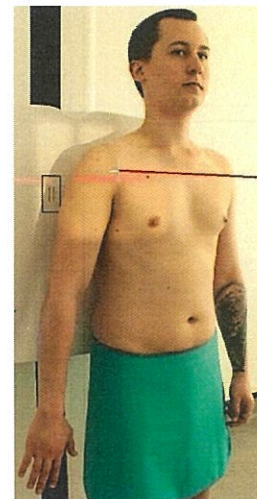
ЦЛ должен быть направлен на середину лопаточно-ключичного сустава, который, в свою очередь, должен быть расположен в центре снимка.

Параметры экспозиции. Оптимальная плотность снимка и контраст, отсутствие движения дадут возможность ясно видеть на снимке трабекулярную структуру кости, а также визуализировать мягкие ткани и обнаружить в них обызвествления.



1.3 Задняя прямая проекция с ротацией внутрь

- 1) **Позиционирование пациента:** горизонтально/вертикально.
- 2) **Позиционирование снимаемой области:**
 - Плечо прилегает к стойке/столу.
 - Тело немного развернуто в сторону исследуемого плеча.
 - Центр лопаточно-плечевого сустава в центре снимка.
 - Руку отвести от туловища и развернуть внутрь.
 - Ладонь расположена пронационно.
 - Линия, соединяющая надмыщелки перпендикулярна кассете.
- 3) **РИП:** от 100 см.
- 4) **Центральный луч:**
 - По центру кассеты.
 - Перпендикулярен кассете.
 - Направлен на 2,5 см ниже клювовидного отростка.



5) **Экспозиция:** на задержке дыхания.

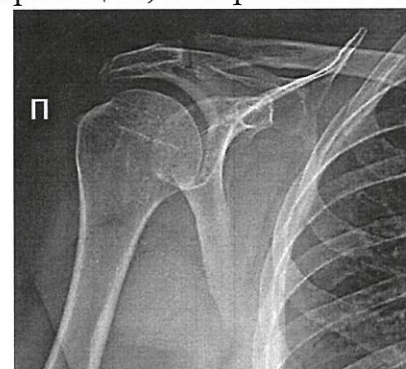6) **Критерии оценки рентгенограммы:**

Видимые анатомические структуры. Должны быть видны — проксимальный отдел плечевой кости в боковой проекции, латеральные 2/3 ключицы и верхняя часть лопатки, включая головку плечевой кости относительно суставной впадины.

Укладка. Ротация наружу определяется по изображению малого бугорка, который проецируется в профиль на медиальной части плечевой кости, контуры большого бугорка видны на изображении головки плечевой кости.

Диафрагмирование и ЦЛ. По всем четырём сторонам области интереса должны быть видны границы диафрагмирования. ЦЛ должен быть направлен на середину лопаточно-ключичного сустава, который, в свою очередь, должен быть расположен в центре снимка.

Параметры экспозиции. Оптимальная плотность снимка и контраст, отсутствие движения дадут возможность ясно видеть на снимке трабекулярную структуру кости, а также визуализировать мягкие ткани и обнаружить в них обызвествления.



1.4 Боковая (трансторакальная) проекция (метод Лоуренса)

- 1) **Позиционирование пациента:** горизонтально/вертикально.
- 2) **Позиционирование снимаемой области:**
 - Плечо прилегает к стойке/столу.
 - Истинно боковая укладка.
 - Центр лопаточно-плечевого сустава в центре снимка.
 - Рука со стороны исследуемого плеча висит свободно, без ротации, плечо опущено.
 - Противоположная рука поднята и лежит на голове пациента.
 - Головка плечевой кости в центре снимка.
 - Грудная клетка в истинно боковой укладке, с небольшой ротацией кпереди.

3) **РИП:** от 100 см.

4) **Центральный луч:**

- По центру кассеты.
- Перпендикулярен кассете.
- Направлен через грудную клетку на хирургическую шейку плечевой кости.

5) **Экспозиция:** на свободном дыхании.

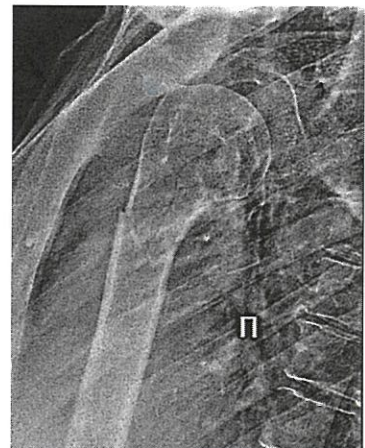
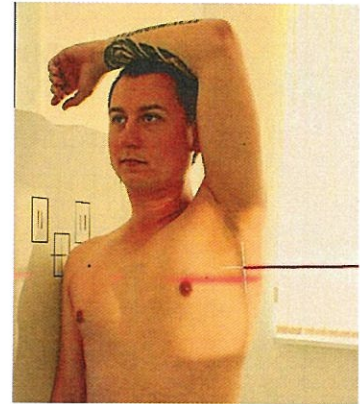
6) **Критерии оценки рентгенограммы:**

Видимые анатомические структуры. Должна быть получена боковая проекция половины плечевой кости и вся суставная впадина через грудную клетку без наложения противоположного плеча.

Укладка. Контуры тела проксимальной части плечевой кости должны быть ясно видны кпереди от позвоночника. Должна быть видна головка плечевой кости относительно суставной впадины.

Диафрагмирование и ЦЛ. По всем четырем сторонам области интереса должны быть видны границы диафрагмирования. ЦЛ должен быть направлен на хирургическую шейку исследуемой плечевой кости.

Параметры экспозиции. Оптимальная плотность снимка и контраст должны обеспечить ясную визуализацию контуров головки плечевой кости и ее проксимальной части. Контуры ребер и легочная структура должны выглядеть размытыми из-за метода «дыхания во время экспозиции», тогда как контуры плечевой кости должны быть четкими, что говорит об отсутствии движения во время экспозиции.



1.5 Боковая (лопаточная) проекция (Y-образная)

1) **Позиционирование пациента:** горизонтально/вертикально.

2) **Позиционирование снимаемой области:**

- Тело пациента в передней косой укладке.
- Угол поворота тела 45-60°.
- Лопатка в истинно боковом положении.
- Лопаточно-плечевой сустав в центре снимка.
- Рука со стороны исследуемого плеча вдоль тела, отведена в сторону, без ротации.

3) **РИП:** от 100 см.

4) **Центральный луч:**

- По центру кассеты.
- Перпендикулярен кассете.
- Направлен на середину лопаточно-ключичного сустава (на 5-6 см ниже верхней границы плеча)

5) **Экспозиция:** на задержке дыхания.

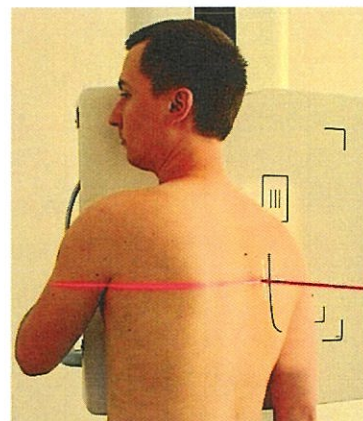
6) **Критерии оценки рентгенограммы:**

Видимые анатомические структуры. Истинная боковая проекция лопатки, проксимального отдела плечевой кости и лопаточно-плечевого сустава.

Укладка. Тонкое тело лопатки должно быть видно на краю без наложений ребер. Акромион и клювовидный отросток должны выглядеть симметрично, как вершина буквы Y. Если плечевая кость не смещена, то ее головка накладывается на основание буквы Y.

Диафрагмирование и ЦЛ. По всем четырем сторонам области интереса должны быть видны границы диафрагмирования. ЦЛ должен быть направлен на головку плечевой кости и область хирургической шейки, которая, в свою очередь, должна быть расположена в центре снимка.

Параметры экспозиции. Оптимальная плотность снимка и контраст, а также отсутствие движения при экспозиции дадут возможность ясно видеть на снимке трабекулярную структуру кости, а также контуры тела лопатки через проксимальную часть плечевой кости.



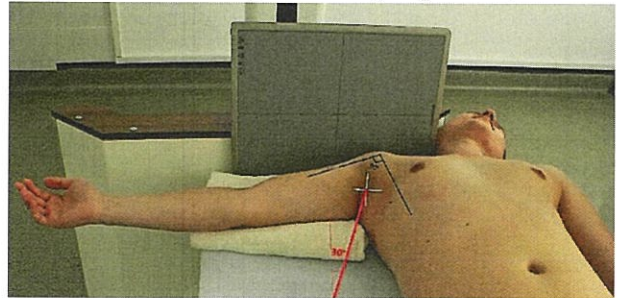
1.6 Нижне-верхняя аксиальная проекция (метод Лоуренса)

- 1) **Позиционирование пациента:** горизонтально супинационно.
- 2) **Позиционирование снимаемой области:**
 - Плечо приподнято подушкой на 5 см от стола.
 - Плечо располагается напротив центра кассеты.
 - Голова повернута в противоположную сторону.
 - Кассета устанавливается ближе к шее пациента и закрепляется.
 - Рука (интереса) отведена от тела на 90° (и более) с ротацией наружу.
 - Ладонью вверх.

3) **РИП:** от 100 см.

4) **Центральный луч:**

- По центру кассеты.
- Отклонен медиально на $25-30^\circ$ и направлен через подмышку на головку плечевой кости.



5) **Экспозиция:** на задержке дыхания.

6) **Критерии оценки рентгенограммы:**

Видимые анатомические структуры. Должна быть получена боковая проекция проксимального отдела плечевой кости, включая головку плечевой кости относительно суставной впадины. Клювовидный отросток лопатки и малый бугорок плечевой кости должны быть видны в профиль. Ось лопатки будет видна на краю снимка ниже лопаточно-плечевого сустава.

Укладка. Рука отведена от туловища на 90° . Изображения верхней и нижней границы суставной впадины должны накладываться друг на друга, что говорит о правильном выборе угла наклона ЦЛ.

Диафрагмирование и ЦЛ. По всем четырем сторонам области интереса должны быть видны границы диафрагмирования. ЦЛ должен быть направлен на середину подмышечной области и на головку плечевой кости.

Параметры экспозиции. Оптимальная плотность снимка и контраст, отсутствие движения дадут возможность ясно видеть на снимке трабекулярную структуру кости. Контуры акромиона и дистальной части ключицы должны быть видны через изображение головки плечевой кости.

1.7 Нижне-верхняя аксиальная проекция (метод «Вест-Пойнт»)

- 1) **Позиционирование пациента:** горизонтально пронационно.
- 2) **Позиционирование снимаемой области:**
 - Плечо приподнято подушкой на 3 см над столом.
 - Рука интереса отведена на 90° от тела, свободно свисает, локоть согнут.
 - Голова повернута в противоположную сторону.
 - Кассета вертикально в кассетодержателе, прижимается к верхней поверхности плеча.

3) **РИП:** от 100 см.

4) **Центральный луч:**

- По центру кассеты.
- Отклонен вперед на 25° и медиально на 25° .
- Проходит через середину ключично-плечевого сустава.

5) **Экспозиция:** на задержке дыхания.

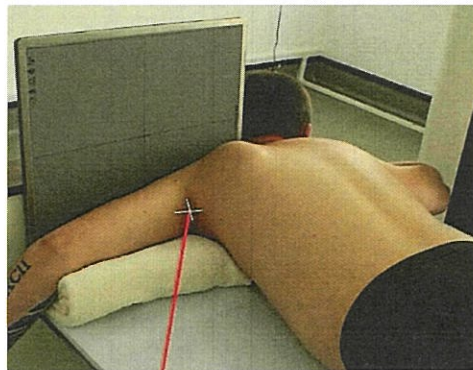
6) **Критерии оценки рентгенограммы:**

Видимые анатомические структуры. Должна быть получена аксиальная проекция плечевого пояса. Передне-нижняя часть края суставной впадины должна быть хорошо видна. Головка плечевой кости видна без наложения клювовидного отростка.

Укладка. Локоть согнут, и предплечье свисает вниз, что дает естественный внутренний поворот. Малый бугорок будет виден в профиль.

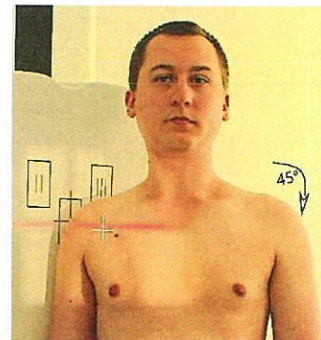
Диафрагмирование и ЦЛ. По всем четырём сторонам области интереса должны быть видны границы диафрагмирования. ЦЛ должен быть направлен на середину сустава.

Параметры экспозиции. Оптимальная плотность снимка и контраст, отсутствие движения дадут возможность ясно видеть на снимке трабекулярную структуру кости и мягкие ткани. Дистальная часть акромиона должна быть слабо видна через головку плечевой кости.



1.8 Задняя косая проекция суставной впадины (метод Грэши)

- 1) **Позиционирование пациента:** горизонтально/вертикально.
- 2) **Позиционирование снимаемой области:**
 - Тело пациента развернуто на 35-45° в сторону интереса.
 - Верхний край кассеты на 5 см выше уровня плеч.
 - Рука интереса слегка отведена от туловища, без ротации.
- 3) **РИП:** от 100 см.
- 4) **Центральный луч:**
 - По центру кассеты.
 - Перпендикулярен кассете.
 - Направлен на лопаточно-плечевой сустав (5 см ниже верхнего края плеча и на 5 см медиальнее внешней границы плеча).



5) **Экспозиция:** на задержке дыхания.

6) **Критерии оценки рентгенограммы:**

Видимые анатомические структуры. Суставная впадина должна быть видна в профиль, без наложений на головку плечевой кости.

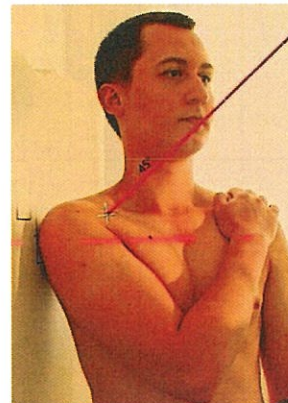
Укладка. Рентгеновская суставная щель лопаточно-плечевого сустава должна быть открытой. Передний и задний край суставной впадины должны проецироваться друг на друга.

Диафрагмирование и ЦЛ. По всем четырем сторонам области интереса должны быть видны границы диафрагмирования. ЦЛ должен быть направлен на середину лопаточно-ключичного сустава, который, в свою очередь, должен быть расположен в центре снимка.

Параметры экспозиции. Оптимальная плотность снимка и контраст, отсутствие движения дадут возможность ясно видеть на снимке трабекулярную структуру кости. Должны быть видны мягкие ткани подмышечной области и самого сустава.

1.9 Косая апикулярная проекция (метод Гарта)

- 1) **Позиционирование пациента:** горизонтально/вертикально.
- 2) **Позиционирование снимаемой области:**
 - Тело пациента развернуто на 45° в сторону интереса.
 - Задняя поверхность прилегает к стойке.
 - Плечевой сустав на центр кассеты.
 - Рука интереса лежит на противоположном плече или вдоль тела свободно.



3) **РИП:** от 100 см.

4) **Центральный луч:**

- По центру кассеты.
- Направлен на 45° каудально на плечевой сустав.

5) **Экспозиция:** на задержке дыхания.

6) **Критерии оценки рентгенограммы:**

Видимые анатомические структуры. Головка плечевой кости, суставная впадина, шейка и головка лопатки должны быть видны без наложений.

Укладка. Клювовидный отросток проецируется на часть головки плечевой кости, которая выглядит удлиненной. Акромион и акромиально-ключичный сустав проецируется кпереди от головки плечевой кости.

Диафрагмирование и ЦЛ. По всем четырем сторонам области интереса должны быть видны границы диафрагмирования. ЦЛ должен быть направлен на плечевой сустав.

Параметры экспозиции. Оптимальная плотность снимка и контраст, а также отсутствие движения во время экспозиции должны обеспечить ясную визуализацию на снимке трабекулярной структуры костей, а также мягкие ткани, что позволяет видеть в них обызвествления.

1.10 Тангенциальная проекция межбугорковой борозды (метод

Фиска)

- 1) **Позиционирование пациента:** горизонтально супинационно/вертикально.
- 2) **Позиционирование снимаемой области:**

Вертикальная укладка:

- Задняя поверхность предплечья (рука интереса) лежит на столе супинационно и удерживает кассету.
- Голова повернута в противоположную сторону.
- Пациент наклонен вперед
- Плечевая кость наклонена вперед на 10-15° от вертикали.

Горизонтальная укладка:

- Рука вдоль тела супинационно.
- Кассета вертикально возле верхнего края плеча, прижата к шее пациента.
- Голова повернута в противоположную сторону.

- 3) **РИП:** от 100 см.

- 4) **Центральный луч:**

- По центру кассеты.
- Наклон на 10-15° вниз от горизонтали.
- Направлен на межбугорковую борозду.

- 5) **Экспозиция:** на задержке дыхания.

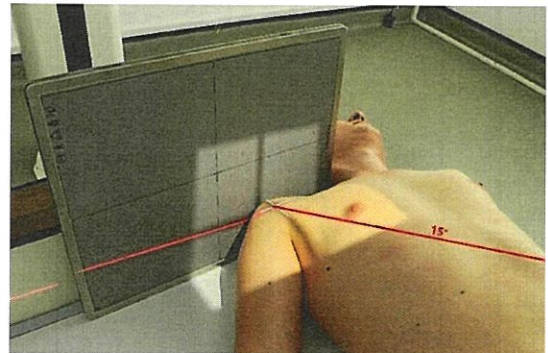
- 6) **Критерии оценки рентгенограммы:**

Видимые анатомические структуры. Передний край головки плечевой кости виден в профиль. Бугорки и межбугорковая борозда видны в профиль.

Укладка. Правильный наклон ЦЛ на 10-15° от продольной оси плечевой кости просцирует бугорки и межбугорковую борозду в профиль без наложения тени от акромиона.

Диафрагмирование и ЦЛ. По всем четырём сторонам области интереса должны быть видны границы диафрагмирования. ЦЛ должен быть направлен на межбугорковую борозду, которая должна быть видна в центре снимка.

Параметры экспозиции. Оптимальная плотность снимка и контраст, отсутствие движения дадут возможность ясно видеть на снимке трабекулярную структуру кости и межбугорковую борозду через мягкие ткани без переэкспозиции.



1.11 Тангенциальная проекция надостного отверстия (метод Нира)

- 1) **Позиционирование пациента:** горизонтально/вертикально.
- 2) **Позиционирование снимаемой области:**
 - Передняя косая укладка (как боковая проекция лопатки).
 - Пациент смотрит на стойку.
 - Тело развернуто на 45-60°.
 - Лопатка в истинно боковом положении.
 - Рука со стороны интереса немного отведена в сторону, без ротации.

3) **РИП:** от 100 см.

4) **Центральный луч:**

- По центру кассеты.
- Направлен на 10-15° каудально.
- Проходит вдоль верхнего края головки плечевой кости.

5) **Экспозиция:** на задержке дыхания.

6) **Критерии оценки рентгенограммы:**

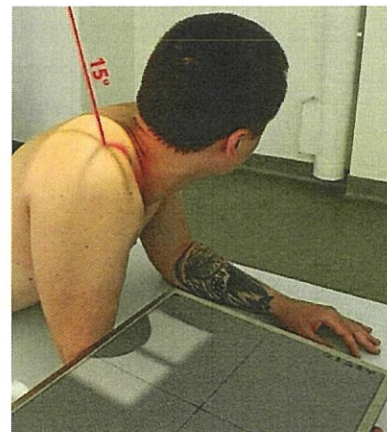
Видимые анатомические структуры.

Проксимальный отдел плечевой кости накладывается на изображение тонкого тела лопатки, но без наложений ребер.

Укладка. Акромион и клювовидный отросток должны выглядеть симметрично, как вершина буквы Y. Головка плечевой кости накладывается на изображение суставной ямки по центру, ниже области надостного отверстия. Надостное отверстие не должно быть закрыто проекцией головки плечевой кости.

Диафрагмирование и ЦЛ. По всем четырём сторонам области интереса должны быть видны границы диафрагмирования. ЦЛ должен быть направлен на область надостного отверстия.

Параметры экспозиции. Оптимальная плотность снимка и контраст должны обеспечить ясную визуализацию Y-образных контуров верхней части тела лопатки, которые видны через плечевую кость. Контуров костей должны быть резкими, что говорит об отсутствии их движения во время экспозиции.



2. Рентгенография плечевой кости

- а) **Наименование согласно номенклатуре ЕМИАС:** рентгенография плечевой кости.
- б) **Защитные средства пациенту:** на гонады.
- в) **Подготовка перед исследованием:** снять одежду, украшения с шеи и плеча.

2.1 Задняя прямая проекция

- 1) **Позиционирование пациента:** горизонтально/вертикально.
- 2) **Позиционирование снимаемой области:**
 - Локтевой и плечевой суставы на одинаковом расстоянии от краев кассеты (оба сустава включены в снимок).
 - Исследуемая рука полностью прилегает к кассете.
 - Плечевая кость вдоль средней линии кассеты.
 - Рука отведена от тела и расположена супинационно.
 - Надмыщелки расположены одинаково от кассеты.

3) **РИП:** от 100 см.

4) **Центральный луч:**

- По центру кассеты.
- Направлен на середину плечевой кости.
- Наклонен на 15-30° краниально.

5) **Экспозиция:** на задержке дыхания.

6) **Критерии оценки рентгенограммы:**

Видимые анатомические структуры. Вся плечевая кость в задней проекции, включая локтевой и плечевой суставы.

Укладка. Длинная ось плечевой кости должна лежать вдоль длинной оси кассеты (или по диагонали). Прямая задняя проекция подтверждается по следующим признакам:

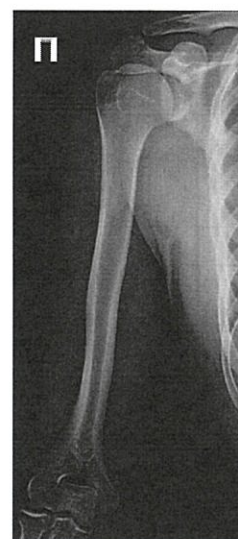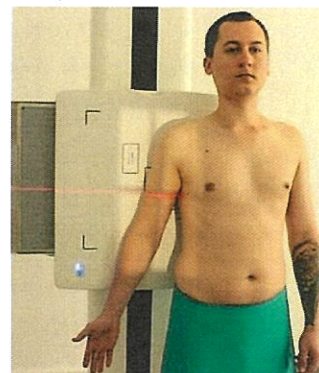большая бугристость видна в профиль латерально, головка плечевой кости частично видна в профиль медиально, с минимальным наложением на тень от суставной впадины.

Дистальный отдел плечевой кости: латеральный и медиальный надмыщелки видны в профиль.

Диафрагмирование и ЦЛ. Края области диафрагмирования должны быть видны вдоль границ мягких тканей по всей длине плечевой кости, минимальное диафрагмирование сверху и снизу, чтобы не обрезать изображение суставов.

Центр снимка должен быть в средней части плечевой кости.

Параметры экспозиции. Оптимальная плотность и контраст снимка, а также отсутствие движения во время экспозиции дают возможность ясно видеть границы мягких тканей и трабекулярную структуру как проксимальных, так и дистальных отделов плечевой кости.



2.2 Боковая проекция с ротацией

- 1) **Позиционирование пациента:** горизонтально/вертикально.
- 2) **Позиционирование снимаемой области:**

Латеромедиальная проекция:

- Пациент стоит спиной к стойке.
- Локоть немного согнут.
- Плечевая кость прилежит к стойке/столу.
- Рука повернута внутрь.
- Линия, соединяющая надмыщелки перпендикулярна кассете.

Медиалатеральная проекция:

- Пациент стоит лицом к стойке в передней прямой укладке.
- Локоть на 90° согнут.
- Плечевая кость прилежит к стойке/столу.
- Тело ротировано от стойки на 20-30°.

- 3) **РИП:** от 100 см.

- 4) **Центральный луч:**

- По центру кассеты.
- Перпендикулярен кассете.
- Направлен на середину плечевой кости.

- 5) **Экспозиция:** на задержке дыхания.

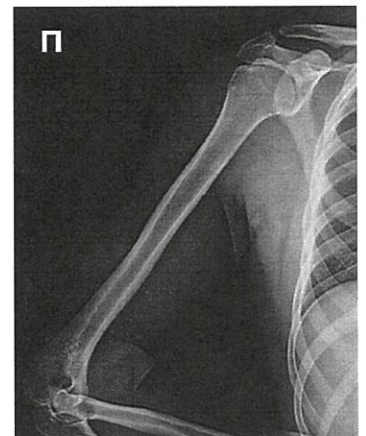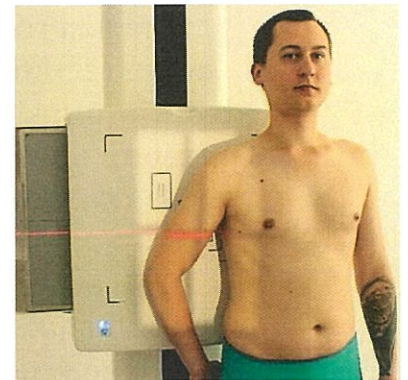- 6) **Критерии оценки рентгенограммы:**

Видимые анатомические структуры. Вся плечевая кость в боковой проекции, включая локтевой и плечевой суставы.

Укладка. Правильность боковой проекции подтверждается следующими признаками: надмыщелки сливаются на изображении, малая бугристость видна в профиль медиально, с частичным наложением суставной впадины.

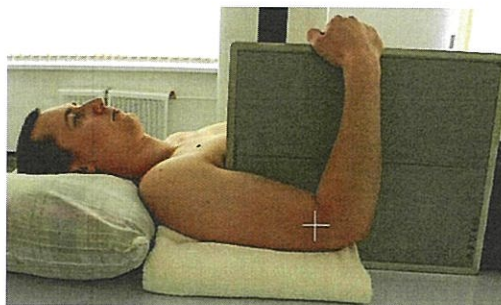
Диафрагмирование и ЦЛ. Края области диафрагмирования должны быть видны вдоль границ мягких тканей по всей длине плечевой кости, минимальное диафрагмирование сверху и снизу, чтобы не обрезать изображение суставов. Центр снимка должен быть в средней части плечевой кости.

Параметры экспозиции. Оптимальная плотность и контраст снимка, а также отсутствие движения во время экспозиции дают возможность ясно видеть границы мягких тканей и трабекулярную структуру всей плечевой кости.



2.3 Латерография

- 1) **Позиционирование пациента:** горизонтально.
- 2) **Позиционирование снимаемой области:**
 - Под руку подложить подушку.
 - Локоть согнут.
 - Кассета между рукой и телом пациента.
 - Верхний край кассеты в подмышечной области.
- 3) **РИП:** от 100 см.
- 4) **Центральный луч:**
 - По центру кассеты.
 - Перпендикулярен кассете.
 - Направлен на середину дистального отдела плечевой кости (2/3 от общей длины кости).



- 5) **Экспозиция:** на задержке дыхания.

6) Критерии оценки рентгенограммы:

Видимые анатомические структуры. Боковая проекция средней и дистального отдела плечевой кости. 2/3 от плечевой кости должны быть показаны на рентгенограмме.

Укладка. Длинная ось плечевой кости должна лежать вдоль длинной оси кассеты. Локоть пациента согнут на 90°.

Диафрагмирование и ЦЛ. Края области диафрагмирования должны быть видны вдоль границ мягких тканей по всей длине плечевой кости, минимальное диафрагмирование сверху и снизу, чтобы не обрезать изображение суставов. Центр снимка должен быть в средней части дистального отдела плечевой кости (2/3 от общей длины кости).

Параметры экспозиции. Оптимальная плотность и контраст снимка, а также отсутствие движения во время экспозиции дают возможность ясно видеть границы мягких тканей и трабекулярную структуру кости.

3. Рентгенография ключицы

- а) **Наименование согласно номенклатуре ЕМИАС:** рентгенография ключицы/рентгенография акромиально-ключичных сочленений.
- б) **Защитные средства пациенту:** на гонады.
- в) **Подготовка перед исследованием:** снять одежду, украшения с шеи и грудной клетки.

3.1 Задняя аксиальная проекция

- 1) **Позиционирование пациента:** горизонтально/вертикально.
- 2) **Позиционирование снимаемой области:**

- Руки вдоль тела.
- Подбородок приподнят.
- Пациент смотрит вперед.
- Задняя поверхность плеч прилежит к стойке/столу.
- Тело прямо, без ротации.

- 3) **РИП:** от 100 см.

- 4) **Центральный луч:**

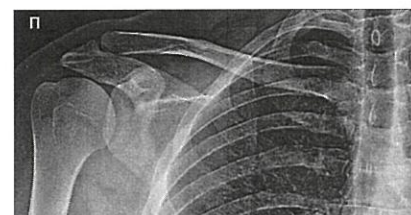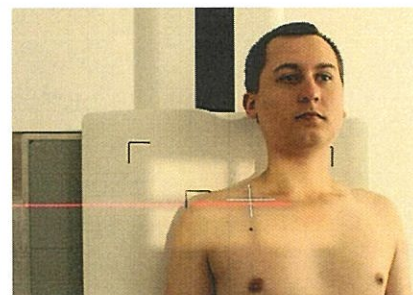- По центру кассеты.
- Направлен на середину ключицы.
- Наклонен на 15-30° краниально.

- 5) **Экспозиция:** после глубокого вдоха на задержке дыхания.

- 6) **Критерии оценки рентгенограммы:**

Задняя проекция (0°). Должны быть видны границы диафрагмирования с четырех сторон, ключица должна быть изображена полностью, включая оба сустава — акромиально-ключичный и грудинно-ключичный.

Задняя аксиальная проекция. Правильный угол наклона ЦЛ спроецирует большую часть ключицы над лопаткой и ребрами. Только средняя часть ключицы наложится на первое и второе ребра. Оптимальная экспозиция поможет визуализировать дистальный отдел ключицы и акромиально-ключичный сустав без переэкспозиции. Контуры костей и их трабекулярная структура должны быть резкими, что говорит об отсутствии движения при экспозиции. Средняя часть ключицы и грудинно-ключичный сустав должны быть хорошо видны через изображение грудной клетки.



3.2 Задняя билатеральная проекция акромиально-ключичных сочленений

- 1) **Позиционирование пациента:** вертикально/горизонтально.
- 2) **Позиционирование снимаемой области:**

Выполняется 2 снимка:

Первый:

- Задняя поверхность плеч прилежит к стойке/столу.
- Руки вдоль тела.
- Нет ротации грудной клетки и таза.
- Пациент смотрит прямо.
- Верхний край кассеты на 5 см выше плеч.

Второй снимок выполняется с нагрузкой:

- дать пациенту груз в каждую руку 2,5-4,5 кг.

В горизонтальной укладке – нагрузка осуществляется привязыванием к запястьям лент, затем, сотрудник рентген-кабинета тянет за ленты.

- 3) **РИП:** от 180 см.

- 4) **Центральный луч:**

- По центру кассеты.
- Перпендикулярен кассете.
- Направлен на середину ключицы.
- Направлен на 2,5 см выше яремной вырезки.

- 5) **Экспозиция:** на задержке дыхания.

- 6) **Критерии оценки рентгенограммы:**

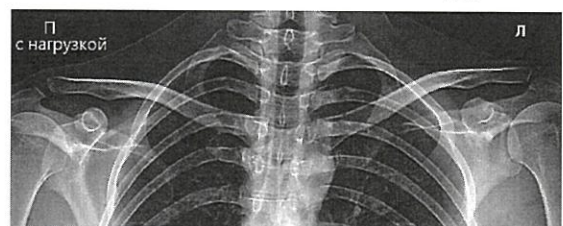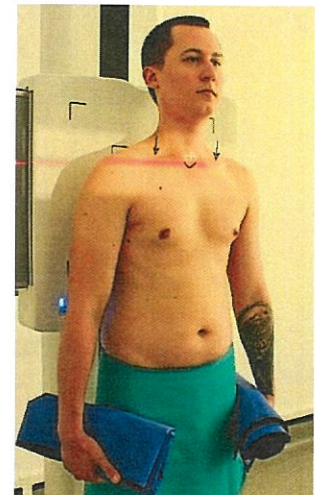
Видимые анатомические структуры. Оба акромиально-ключичных сустава и обе ключицы с грудинно-ключичными суставами.

Укладка. Оба акромиально-ключичных сустава находятся на одном уровне.

Отсутствие ротации определяется по симметричному расположению грудинно-ключичных суставов.

Диафрагмирование и ЦЛ. По всем четырем сторонам области интереса должны быть видны границы диафрагмирования, оба акромиально-ключичных сустава должны быть включены в снимок. ЦЛ должен быть направлен на среднюю точку между акромиально-ключичными суставами.

Параметры экспозиции. Оптимальная плотность снимка и контраст ясно визуализируют акромиально-ключичные суставы и мягкие ткани без переэкспозиции. Контуры костей и их трабекулярная структура должны быть резкими, что говорит об отсутствии движения во время снимка. Маркеры сторон, а также маркеры «с нагрузкой» и «без нагрузки» не должны накладываться на изображение исследуемых анатомических структур.



4. Рентгенография лопатки

а) **Наименование согласно номенклатуре ЕМИАС:** рентгенография лопатки.

б) **Защитные средства пациенту:** па гопады.

в) **Подготовка перед исследованием:** снять одежду, украшения с шеи и грудной клетки.

4.1 Задняя прямая проекция

1) **Позиционирование пациента:** горизонтально/вертикально.

2) **Позиционирование снимаемой области:**

- Пациент смотрит вперед.
- Задняя поверхность плеч прилежит к стойке/столу.
- Центр лопатки в центре снимка.
- Верхний край кассеты на 5 см выше плеч.
- Боковой край кассеты на 5 см латеральнее туловища.
- Рука с исследуемой стороны отведена на 90° и уложена супинационно.
- Тело прямо без ротации.

3) **РИП:** от 100 см.

4) **Центральный луч:**

- По центру кассеты.
- Перпендикулярен кассете.
- Направлен на середину лопатки, 5 см ниже клювовидного отростка или на уровне подмышек, 5 см медиальнее края туловища.

5) **Экспозиция:** на свободном дыхании.

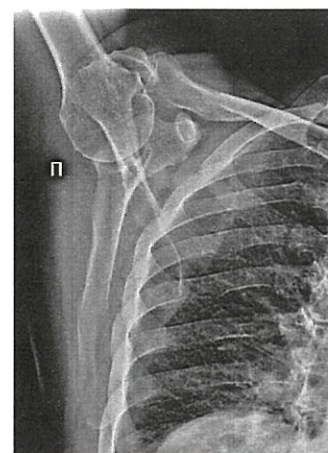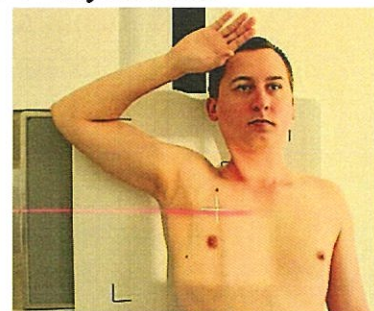
б) **Критерии оценки рентгенограммы:**

Видимые анатомические структуры. Латеральная часть лопатки без наложений. Медиальная часть лопатки должна быть видна через грудную клетку.

Укладка. Рука с исследуемой стороны должна быть отведена на 90° и расположена супинационно, при этом латеральная граница лопатки получается на снимке без наложений.

Диафрагмирование и ЦЛ. По всем четырем сторонам области лопатки должны быть видны границы области диафрагмирования. ЦЛ должен быть направлен на середину лопатки, которая располагается в центре снимка.

Параметры экспозиции. Оптимальная экспозиция без движения дает резкие контуры костей и их трабекулярной структуры в латеральной части лопатки. Ребра и структура легких будет размытой, если пациент дышит во время снимка.



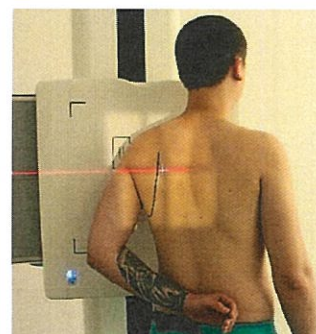
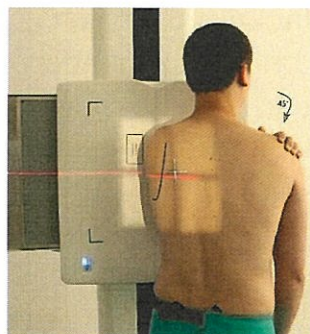
4.2 Боковая (передняя косая) проекция

- 1) **Позиционирование пациента:** горизонтально/вертикально.
- 2) **Позиционирование снимаемой области:**
 - Пациент смотрит в сторону кассеты.
 - Рука со стороны интереса обхватывает противоположное плечо.
 - Либо опустить руку (со стороны интереса), согнуть локоть и отвести ее за спину, положив на поясницу.
 - От истинно боковой укладки повернуть пациента на 45°.
 - Лопатка приведена в истинно боковое положение.
 - Середина позвоночного края лопатки по центру снимка.

3) **РИП:** от 100 см.

4) **Центральный луч:**

- По центру кассеты.
- Перпендикулярен кассете.
- Направлен на середину лопатки, 5 см ниже клювовидного отростка или на уровне подмышек, 5 см медиальнее края туловища.



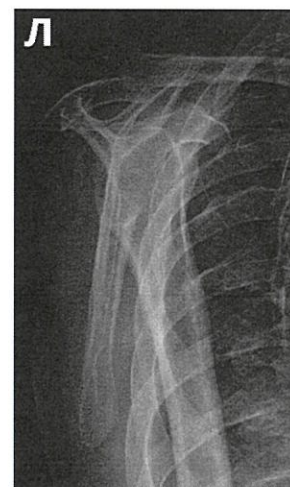5) **Экспозиция:** на задержке дыхания.

6) **Критерии оценки рентгенограммы:**

Видимые анатомические структуры и укладка. Должна быть видна вся лопатка в боковой укладке, при этом латеральный и позвоночный края лопатки накладываются друг на друга. Тело лопатки видно в профиль без наложений ребер. Плечевая кость должна минимально накладываться на лопатку.

Диафрагмирование и ЦЛ. По всем четырем сторонам области лопатки должны быть видны границы диафрагмирования. ЦЛ должен быть направлен на середину позвоночного края лопатки, которая должна быть в центре снимка.

Параметры экспозиции. Оптимальная экспозиция без движения дает резкие контуры костей и их трабекулярной структуры без переэкспонирования нижнего угла лопатки. Контуры акромиона и клювовидного отростка должны быть видны через головку плечевой кости.



4.3 Боковая (задняя косая) проекция

- 1) **Позиционирование пациента:** горизонтально/вертикально.
- 2) **Позиционирование снимаемой области:**
 - Пациент повернут спиной к кассете.
 - Рука с исследуемой стороны лежит поперек грудной клетки.
 - Тело пациента развернуто на 30°.
 - Лопатка в истинно боковом положении.
 - Колено согнуто, для фиксации положения.
 - Плоская задняя сторона лопатки перпендикулярна кассете.
 - Середина латерального края лопатки по центру снимка.

3) **РИП:** от 100 см.

4) **Центральный луч:**

- По центру кассеты.
- Перпендикулярен кассете.
- Направлен на середину латерального края лопатки.

5) **Экспозиция:** на задержке дыхания.

6) **Критерии оценки рентгенограммы:**

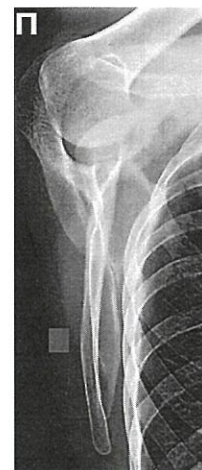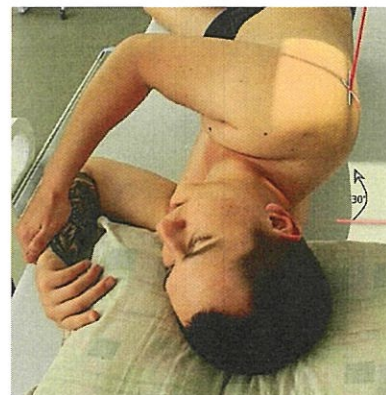
Видимые анатомические структуры. Должна быть видна вся лопатка в боковой проекции.

Укладка. Тело лопатки видно в профиль без наложений ребер. Плечевая кость должна минимально накладываться на лопатку.

Диафрагмирование и ЦЛ. По всем четырем сторонам области лопатки должны быть видны границы диафрагмирования. ЦЛ должен быть направлен на середину латерального края лопатки, которая должна быть в центре снимка.

Параметры экспозиции. Оптимальная экспозиция без движения дает резкие контуры костей и их трабекулярной структуры без переэкспонирования нижнего угла лопатки.

Контуры акромиона и клювовидного отростка должны быть видны через головку плечевой кости.



5. Рентгенография локтевого сустава

а) **Наименование согласно номенклатуре ЕМИАС:** рентгенография локтевого сустава.

б) **Защитные средства пациенту:** на щитовидную железу, молочные железы и гонады.

в) **Подготовка перед исследованием:** снять одежду и украшения с исследуемой руки.

5.1 Задняя прямая проекция

1) **Позиционирование пациента:** вертикально.

2) **Позиционирование снимаемой области:**

- Пациент сидит у края стола.
- Локоть полностью распрямлен.
- Рука супинационно.
- Предплечье вдоль длинной оси кассеты.
- Локтевой сустав по центру снимка.
- Предплечье расположено близко к истинной задней укладке.
- Зафиксировать руку.

3) **РИП:** от 100 см.

4) **Центральный луч:**

- По центру кассеты.
- Перпендикулярен кассете.
- Направлен на середину локтевого сустава (на 2 см дистальнее линии, соединяющей надмыщелки).

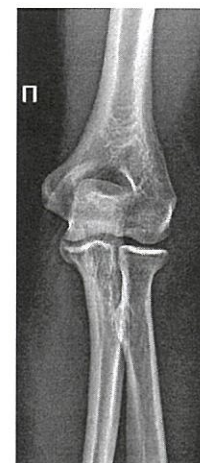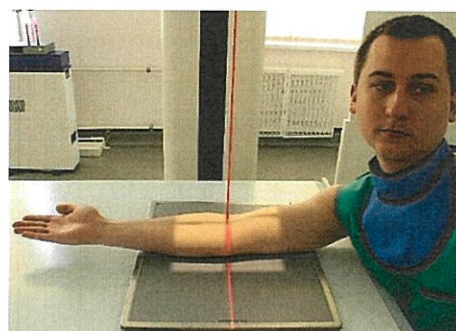
5) **Критерии оценки рентгенограммы:**

Видимые анатомические структуры. Должны быть видны: дистальный отдел плечевой кости, рентгеновская суставная щель локтевого сустава и проксимальные окончания локтевой и лучевой костей.

Укладка. Длинная ось предплечья должна лежать вдоль длинной средней оси снимка. Отсутствие ротации подтверждается изображением билатеральных надмыщелков в профиль, с головкой, шейкой и бугристостью лучевой кости, слегка перекрытой локтевой костью (в некоторых случаях). Рентгеновская суставная щель локтевого сустава должна быть полностью открыта, если локоть полностью распрямлен.

Диафрагмирование и ЦЛ. Границы области диафрагмирования должны быть видны со всех четырех сторон. ЦЛ должен быть направлен на середину снимка, где должна быть также расположена середина локтевого сустава.

Параметры экспозиции. Оптимальная плотность и контраст снимка, а также отсутствие движения во время экспозиции дают возможность ясно видеть детали мягких тканей и трабекулярную структуру кости.



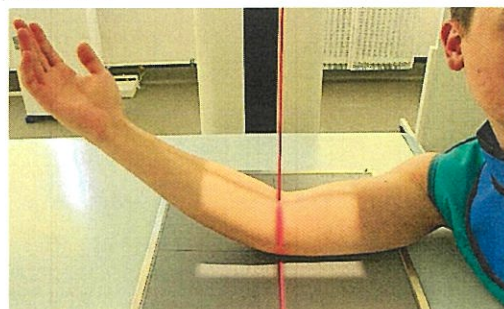
5.2 Задняя прямая проекция (согнут)

- 1) **Позиционирование пациента:** вертикально.
- 2) **Позиционирование снимаемой области:**
 - Пациент сидит у края стола.
 - Локоть распрямлен по возможности.
 - Выполняются две задние проекции: 1- предплечье параллельно кассете, 2 – плечевая кость параллельна кассете.
 - Подложить упор под кисть и предплечье.

3) **РИП:** от 100 см.

4) **Центральный луч:**

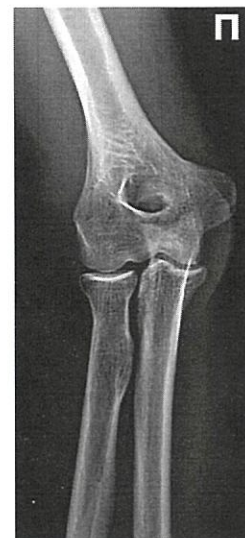- По центру кассеты.
- Перпендикулярен кассете.
- Направлен на середину локтевого сустава (на 2 см дистальнее линии, соединяющей надмышелки).



5) **Критерии оценки рентгенограммы:**

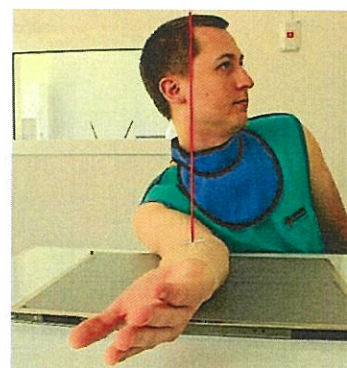
Видимые анатомические структуры. Дистальный отдел плечевой кости получается лучше при проекции, когда плечевая кость параллельна кассете, соответственно, в другом случае лучше получают дистальные отделы локтевой и лучевой костей. Заметим, что структуры локтевого сустава накладываются друг на друга тем сильнее, чем сильнее согнут локоть. **Укладка.** Длинная ось предплечья должна лежать вдоль длинной средней оси снимка. Отсутствие ротации подтверждается изображением билатеральных надмышелков в профиль; головка, шейка и бугристость лучевой кости может быть слегка перекрыта локтевой костью на проекции, когда предплечье параллельно кассете.

Диафрагмирование и ЦЛ. Границы области диафрагмирования должны быть видны со всех четырех сторон. ЦЛ должен быть направлен на середину снимка, где должна быть также расположена середина локтевого сустава. **Параметры экспозиции.** Оптимальная плотность и контраст снимка, а также отсутствие движения во время экспозиции дают возможность ясно видеть детали мягких тканей и трабекулярную структуру кости. Дистальный отдел плечевой кости получается оптически плотной, когда плечевая кость параллельна кассете, на проекции, когда предплечье параллельно кассете можно увидеть не только тонкую структуру костей, но и мягкие ткани предплечья.



5.3 Задняя косая проекция с латеральной ротацией наружу

- 1) **Позиционирование пациента:** вертикально.
- 2) **Позиционирование снимаемой области:**
 - Пациент сидит у края стола.
 - Локоть распрямлен (по возможности).
 - Плечо и локоть лежат в одной горизонтальной плоскости.
 - Предплечье вдоль длинной оси снимка.
 - Локтевой сустав по центру снимка.
 - Рука супинационно, затем поворачивается в латеральном направлении (наружу), чтобы дистальный отдел плечевой кости и передняя поверхность локтевого сустава образовали с кассетой угол 45° .
- 3) **РИП:** от 100 см.
- 4) **Центральный луч:**
 - По центру кассеты.
 - Перпендикулярен кассете.
 - Направлен на середину локтевого сустава (на 2 см дистальнее линии, соединяющей надмыщелки).



5) **Критерии оценки рентгенограммы:**

Видимые анатомические структуры. Должны быть видимы дистальный отдел плечевой кости и проксимальные окончания локтевой и лучевой костей.

Укладка. Длинная ось предплечья должна лежать вдоль длинной средней оси снимка. Корректный поворот на 45° дает четкое изображение головки, шейки и бугристости лучевой кости без наложений от локтевой кости. Латеральный надмыщелок и мыщелок плечевой кости будут получены в удлиненном виде и в профиль.

Диафрагмирование и ЦЛ. Границы области диафрагмирования должны быть видны со всех четырех сторон. ЦЛ должен быть направлен на середину снимка, где должна быть также расположена середина локтевого сустава.

Параметры экспозиции. Оптимальная плотность и контраст снимка, а также отсутствие движения во время экспозиции дают возможность ясно видеть детали мягких тканей и трабекулярную структуру кости.

5.4 Задняя косая проекция с медиальной ротацией внутрь

1) **Позиционирование пациента:** вертикально.

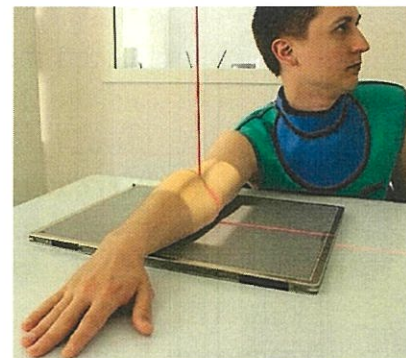
2) **Позиционирование снимаемой области:**

- Пациент сидит у края стола.
- Локоть распрямлен (по возможности).
- Плечо и локоть лежат в одной горизонтальной плоскости.
- Предплечье вдоль длинной оси снимка.
- Локтевой сустав по центру снимка.
- Рука пронатированно, затем поворачивается в медиальном направлении (внутрь), чтобы дистальный отдел плечевой кости и передняя поверхность локтевого сустава образовали с кассетой угол 45° .

3) **РИП:** от 100 см.

4) **Центральный луч:**

- По центру кассеты.
- Перпендикулярен кассете.
- Направлен на середину локтевого сустава (на 2 см дистальнее линии, соединяющей надмыщелки).



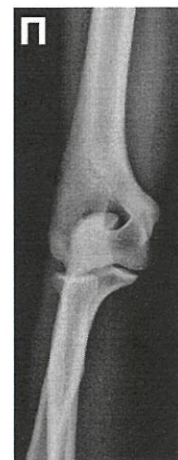5) **Критерии оценки рентгенограммы:**

Видимые анатомические структуры. Должны быть видимы: дистальный отдел плечевой кости и проксимальные окончания локтевой и лучевой костей в косо́й проекции.

Укладка. Длинная ось предплечья должна лежать вдоль длинной средней оси снимка. Корректный поворот на 45° дает четкое изображение венечного отростка локтевой кости в профиль. Медиальный надмыщелок и блок плечевой кости будут получены в удлиненном виде и темного в профиль. Локтевой отросток будет расположен в ямке локтевого отростка и блоковидная (полулунная) вырезка должна выглядеть частично открытой. Головка и шейка лучевой кости будут перекрыты проксимальной частью локтевой кости.

Диафрагмирование и ЦЛ. Границы области диафрагмирования должны быть видны со всех четырех сторон. ЦЛ должен быть направлен на середину снимка, где должна быть также расположена середина локтевого сустава. **Параметры экспозиции.**

Оптимальная плотность и контраст снимка, а также отсутствие движения во время экспозиции дают возможность ясно видеть детали мягких тканей и четкую трабекулярную структуру кости.



5.5 Боковая проекция

- 1) **Позиционирование пациента:** вертикально.
- 2) **Позиционирование снимаемой области:**
 - Пациент сидит у края стола.
 - Локоть согнут на 90° .
 - Плечевая кость и предплечье в одной горизонтальной плоскости.
 - Кисть и запястье в истинно боковой укладке.
 - Большой палец сверху.

3) **РИП:** от 100 см.

4) **Центральный луч:**

- По центру кассеты.
- Перпендикулярен кассете.
- Направлен на середину локтевого сустава (на 4 см медиальнее локтевого отростка).

5) **Критерии оценки рентгенограммы:**

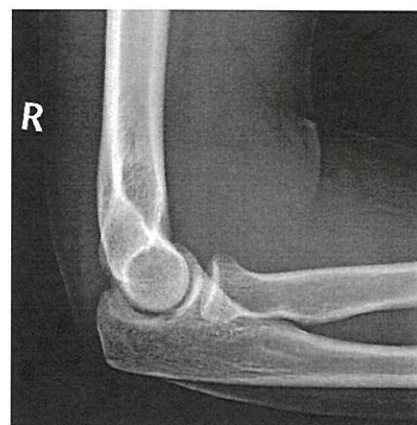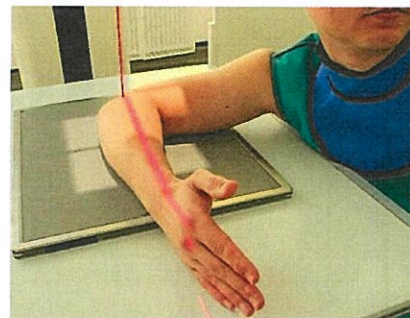Видимые анатомические структуры. Должны быть видны: дистальный отдел плечевой кости и проксимальные окончания локтевой и лучевой костей в боковой проекции, локтевой отросток и мягкие ткани (жировые подушки) локтевого сустава.

Укладка. Длинная ось предплечья должна лежать вдоль длинной средней оси снимка, локоть должен быть согнут на 90° . Примерно половина головки лучевой кости перекрыта венечным отростком, локтевой отросток виден в профиль. Истинная боковая проекция проявляется тремя концентрическими дугами — желоба блока плечевой кости, двойным гребнем головки мыщелка плечевой кости и блока

плечевой кости и блоковидной вырезкой локтевой кости. Кроме того, наблюдается суперпозиция надмыщелков плечевой кости.

Диафрагмирование и ЦЛ. Границы области диафрагмирования должны быть видны со всех четырех сторон. ЦЛ должен быть направлен на середину снимка, где должна быть также расположена середина локтевого сустава.

Параметры экспозиции. Оптимальная плотность и контраст снимка, а также отсутствие движения во время экспозиции дают возможность ясно видеть детали мягких тканей, жировые подушки и трабекулярную структуру кости.



5.6 Аксиальная проекция (метод Джонса)

1) **Позиционирование пациента:** вертикально.

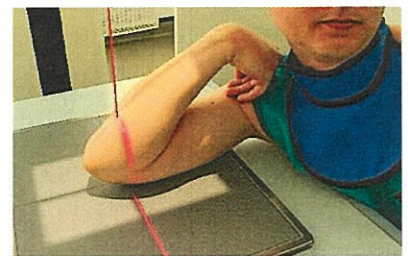
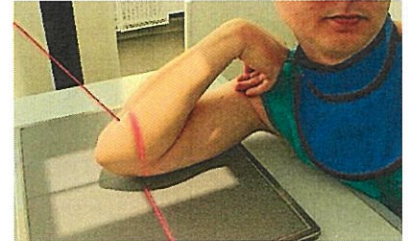2) **Позиционирование снимаемой области:**

- Пациент сидит у края стола.
- Локоть предельно согнут и прилежит к кассете.
- Плечевая кость в центре кассеты.
- Пальцы кисти на плече.
- Локоть в центре кассеты.
- Нет ротации.

3) **РИП:** от 100 см.

4) **Центральный луч:**

- Выполняются 2 проекции:
 - 1- ЦЛ перпендикулярен плечевой кости, направлен на среднюю точку между мышцелками;
 - 2- ЦЛ перпендикулярен предплечью и направлен на 5 см проксимальнее и кпереди от локтевого отростка.
- По центру кассеты.
- Перпендикулярен кассете.



5) **Критерии оценки рентгенограммы:**

Границы диафрагмирования должны быть видны с четырех сторон. Центр снимка — точка посередине между надмыщелками.

Дистальный отдел плечевой кости. Изображение предплечья накладывается на изображение плечевой кости. Медиальный и латеральный надмыщелки и части блока плечевой кости, головка мыщелка плечевой кости и локтевой отросток - все видны в профиль. При оптимальной экспозиции дистальный отдел плечевой кости и локтевой отросток хорошо видны через наложенные на них структуры. Мягкие ткани обычно неразличимы.

Проксимальный отдел предплечья. Проксимальные отделы локтевой и лучевой костей, включая очертания головки и шейки лучевой кости, должны быть хорошо видны через наложенные на них структуры дистального отдела плечевой кости. При оптимальной экспозиции контуры проксимального отдела локтевой и лучевой костей хорошо видны через изображение плечевой кости.

5.7 Аксиальная проекция (метод Койля)

1) **Позиционирование пациента:** вертикально.

2) **Позиционирование снимаемой области:**

– Пациент сидит у края стола.

Головка лучевой кости:

– Локоть на 90° согнут.

– Рука лежит на кассете пронационно.

– ЦЛ наклонен на 45° в сторону плеча.

– ЦЛ направлен на центр головки

лучевой кости.

Венечный отросток локтевой кости:

– Локоть на 110° согнут.

– Рука лежит на кассете пронационно.

– ЦЛ наклонен на 45° в сторону плеча.

– ЦЛ направлен на середину локтевого сустава.

3) **РИП:** от 100 см.

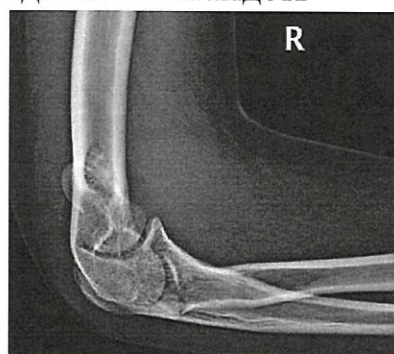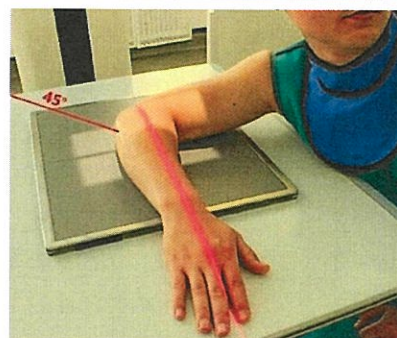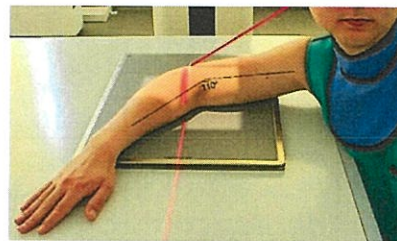
4) **Критерии оценки рентгенограммы:**

Головка лучевой кости: Рентгеновская суставная щель между головкой лучевой кости и головкой мыщелка плечевой кости должна выглядеть открытой. Головка, шейка и бугристость лучевой кости должны быть изображены в профиль без наложений, за исключением возможного наложения от венечного отростка. Дистальный отдел плечевой кости и надмыщелки выглядят искаженными из-за наклона ЦЛ на 45° .

Венечный отросток локтевой кости:

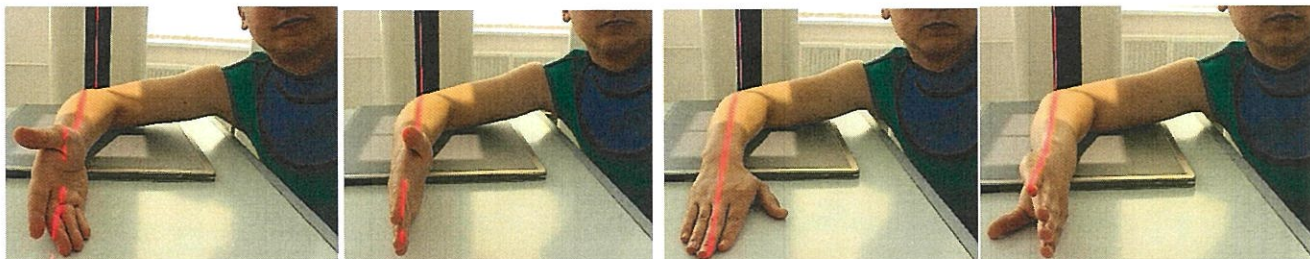Дистальный отдел венечного отростка изображен в профиль, но будет выглядеть немного удлиненным.

Рентгеновская суставная щель между венечным отростком и блоком плечевой кости должна быть открыта. Головка и шейка лучевой кости наложены на изображение плечевой кости. При оптимальной экспозиции венечный отросток хорошо виден в профиль. Границы головки и шейки лучевой кости должны едва различаться.



5.8 Боковая проекция головки лучевой кости

- 1) **Позиционирование пациента:** вертикально.
- 2) **Позиционирование снимаемой области:**
 - Пациент сидит у края стола.
 - Рука согнута на 90° и лежит на кассете.
 - Плечевая кость, предплечье и кисть в одной горизонтальной плоскости.
 - Головка лучевой кости в центре кассеты.
 - **Выполняется 4 проекции** – от максимальной ротации наружу до максимальной ротации внутрь:
 - 1 – рука супинационно и вывернута наружу.
 - 2 – рука в истинно боковой укладке, большой палец сверху).
 - 3 – рука пронационно.
 - 4 – рука вывернута внутрь, большой палец вниз).
- 3) **РИП:** от 100 см.
- 4) **Центральный луч:**
 - По центру кассеты.
 - Перпендикулярен кассете.
 - Направлен на головку лучевой кости (2-3 см дистальнее латерального надмыщелка).



5) Критерии оценки рентгенограммы:

Локоть должен быть согнут под углом 90° и находится в истинной боковой укладке, что подтверждается суперпозицией надмыщелков. Головка и шейка лучевой кости наложены на изображение локтевой кости, но видны хорошо и в профиль на некоторых проекциях. Бугристость лучевой кости должна быть видна на всех проекциях под разными углами. Оптимальная экспозиция, отсутствие движения во время выполнения снимка позволяют четко визуализировать резкие края костей и видеть трабекулярную костную структуру головки и шейки лучевой кости.

6. Рентгенография костей предплечья

а) **Наименование согласно номенклатуре ЕМИАС:** рентгенография костей предплечья.

б) **Защитные средства пациенту:** на щитовидную железу, молочные железы и гонады.

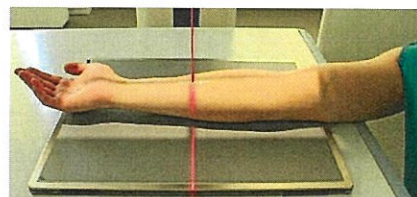
в) **Подготовка перед исследованием:** снять одежду и украшения с исследуемой руки.

6.1 Задняя прямая проекция

1) **Позиционирование пациента:** вертикально.

2) **Позиционирование снимаемой области:**

- Пациент сидит у края стола.
- Кисть и предплечье лежат супинационно на кассете.
- Плечо опущено.
- Вся рука в одной горизонтальной плоскости.
- Предплечье по средней линии кассеты.
- Запястье и локтевой сустав отражены на снимке.



3) **РИП:** от 100 см.

4) **Центральный луч:**

- По центру кассеты.
- Перпендикулярен кассете.
- Направлен на середину предплечья.

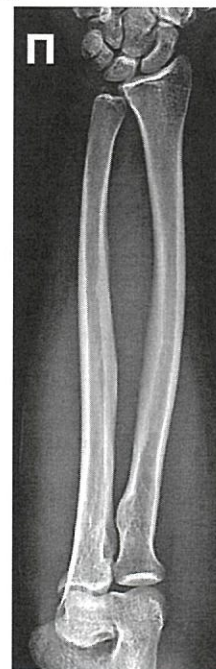5) **Критерии оценки рентгенограммы:**

Видимые анатомические структуры. Должна быть получена прямая проекция всей лучевой и локтевой костей, а также изображения проксимальных отделов костей запястья и дистального отдела плечевой кости. Должны быть показаны мягкие ткани, включая жировые подушки и полоски кисти и локтевого сустава.

Укладка. Длинная ось предплечья должна лежать вдоль средней оси снимка. Отсутствие ротации подтверждается изображением надмыщелков плечевой кости в профиль, с головкой, шейкой и бугристостью лучевой кости, слегка перекрытыми локтевой костью. Рентгеновские суставные щели запястья и локтевого сустава открыты не полностью из-за расхождения рентгеновского пучка.

Диафрагмирование и ЦЛ. Границы области диафрагмирования видны у границ мягких тканей вдоль всего предплечья, сверху и снизу границы диафрагмирования расположены максимально близко к области интереса, но без отрезания существенных рентгеноанатомических структур суставов. ЦЛ должен быть направлен на середину снимка, который, в свою очередь, должен быть расположен посередине между локтевой и лучевой костями.

Параметры экспозиции. Оптимальная плотность и контраст снимка, а



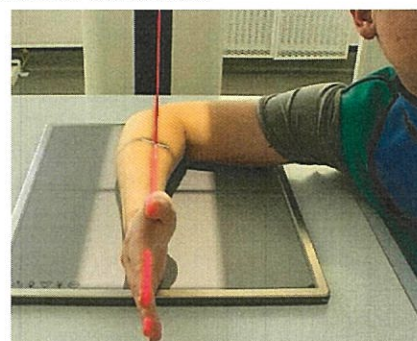
также отсутствие движения во время экспозиции дают возможность ясно видеть границы мягких тканей и трабекулярную структуру кости.

6.2 Боковая проекция

1) **Позиционирование пациента:** вертикально.

2) **Позиционирование снимаемой области:**

- Пациент сидит у края стола.
- Локоть согнут на 90° .
- Плечо опущено.
- Вся рука в одной горизонтальной плоскости.
- Предплечье по средней линии кассеты.
- Запястье и локтевой сустав отражены на снимке.
- Кисть и запястье в истинно боковой укладке.
- Рука зафиксирована.



3) **РИП:** от 100 см.

4) **Центральный луч:**

- По центру кассеты.
- Перпендикулярен кассете.
- Направлен на середину предплечья.

5) **Критерии оценки рентгенограммы:**

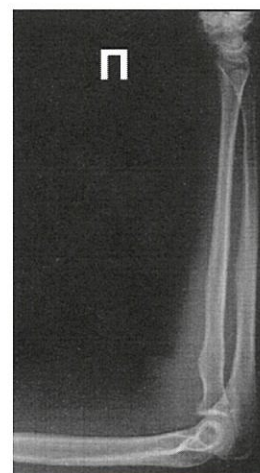Видимые анатомические структуры. Должна быть получена боковая проекция всей лучевой и локтевой костей, а также изображения частей проксимальных костей запястья и дистального отдела плечевой кости. Должны быть показаны мягкие ткани, включая жировые подушки и полоски кисти и локтевого сустава.

Укладка. Длинная ось предплечья должна лежать вдоль средней оси снимка. Локоть должен быть согнут под углом 90° . Отсутствие ротации подтверждается наложением изображений головок лучевой и локтевой костей, а также надмыщелков плечевой кости.

Изображение головки лучевой кости наложено на изображение венечного отростка, бугристость лучевой кости будет видна в профиль.

Диафрагмирование и ЦЛ. Границы области диафрагмирования видны у границ мягких тканей вдоль всего предплечья, сверху и снизу границы диафрагмирования расположены максимально близко к области интереса, но без отрезания существенных рентгено-анатомических структур суставов. ЦЛ должен быть направлен на середину снимка, который, в свою очередь, должен быть расположен посередине между локтевой и лучевой костями.

Параметры экспозиции. Оптимальная плотность и контраст снимка, а также отсутствие движения во время экспозиции дают возможность ясно видеть границы мягких тканей и трабекулярную структуру кости, а также жировые подушки и полоски запястья и локтевого сустава.



7. Рентгенография лучезапястного сустава

а) **Наименование согласно номенклатуре ЕМИАС:** рентгенография лучезапястного сустава.

б) **Защитные средства пациенту:** на щитовидную железу, молочные железы и гонады.

в) **Подготовка перед исследованием:** снять одежду и украшения с исследуемой руки.

7.1 Передняя прямая проекция

1) **Позиционирование пациента:** вертикально.

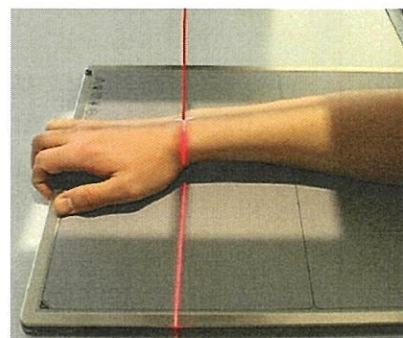
2) **Позиционирование снимаемой области:**

- Пациент сидит у края стола.
- Локоть согнут на 90° .
- Кисть и запястье лежат на кассете пронационно.
- Плечо, локоть и запястье в одной горизонтальной плоскости.
- Кости запястья в центре кассеты.
- Пальцы кисти согнуты для равномерного прилегания к кассете пястных костей.

3) **РИП:** от 100 см.

4) **Центральный луч:**

- По центру кассеты.
- Перпендикулярен кассете.
- Направлен на середину запястья.

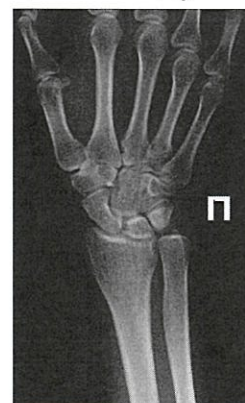

5) **Критерии оценки рентгенограммы:**

Видимые анатомические структуры. Должны быть видны кости запястья, пястные кости, дистальные отделы локтевой и лучевой кости, мягкие ткани, такие как жировые подушки и полосы запястья. Суставные щели между костями запястья не все будут выглядеть открытыми из-за неправильной формы самих костей.

Укладка. Длинная ось кисти должна быть параллельна границам области снимка. Прямая передняя проекция определяется по следующим признакам: симметричность вогнутых краев тел пястных костей и практически одинаковое расстояние между ними, наблюдается промежуток между дистальными частями лучевой и локтевой костей, возможно с небольшим наложением дистального лучелоктевого сустава.

Диафрагмирование и ЦЛ. Края области диафрагмирования должны быть видны со всех четырех сторон. ЦЛ должен быть направлен на середину снимка, где должна быть расположена середина запястья.



Параметры экспозиции. Оптимальная плотность и контраст снимка, а также отсутствие движения во время экспозиции дают возможность ясно видеть мягкие ткани, такие как жировые подушки и четкие края костей запястья, а также их трабекулярную структуру.

7.2 Передняя косая проекция

1) **Позиционирование пациента:** вертикально.

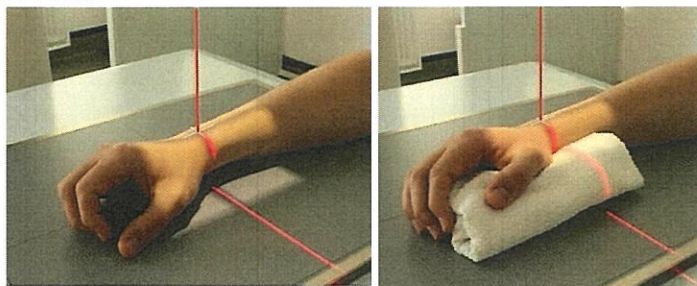
2) **Позиционирование снимаемой области:**

- Пациент сидит у края стола.
- Локоть согнут на 90° .
- Кисть и запястье лежат на кассете пронационно.
- Повернуть кисть и запястье на 45° латерально.
- Можно поместить клин для фиксации укладки.
- Пальцы кисти согнуть аркой.
- Запястье в центре кассеты.

3) **РИП:** от 100 см.

4) **Центральный луч:**

- По центру кассеты.
- Перпендикулярен кассете.
- Направлен на середину запястья.

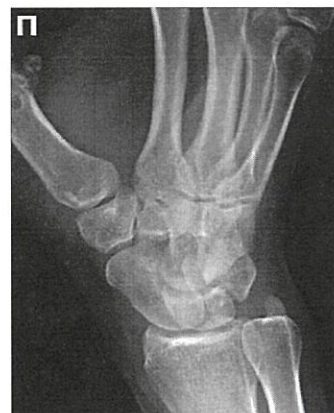

5) **Критерии оценки рентгенограммы:**

Видимые анатомические структуры. Должны быть видны дистальные отделы локтевой и лучевой кости, кости запястья и пястные кости. Кость-трапеция и ладьевидная кость должны быть хорошо видны с небольшим наложением других костей запястья.

Укладка. Длинная ось кисти должна быть параллельна границам области снимка. Косая проекция 45° определяется по частичному наложению головки лучевой кости и дистального отдела лучевой кости. Проксимальные 3-я, 4-я и 5-я пястные кости накладываются друг на друга.


Диафрагмирование и ЦЛ. Края области диафрагмирования должны быть видны со всех четырех сторон. ЦЛ должен быть направлен на середину снимка, где должна быть расположена середина запястья.



Параметры экспозиции. Оптимальная плотность и контраст снимка, а также отсутствие движения во время экспозиции дают возможность ясно видеть кости запястья и их накладывающиеся края, границы мягких тканей и ясную, четкую трабекулярную структуру костей.

7.3 Боковая проекция

- 1) **Позиционирование пациента:** вертикально.
- 2) **Позиционирование снимаемой области:**
 - Пациент сидит у края стола.
 - Локоть согнут на 90° .
 - Плечо и предплечье лежат в одной горизонтальной плоскости.
 - Кисть и предплечье в истинно боковой укладке.
 - Для фиксации укладки подложить валик/клин.
- 3) **РИП:** от 100 см.
- 4) **Центральный луч:**
 - По центру кассеты.
 - Перпендикулярен кассете.
 - Направлен на середину запястья.



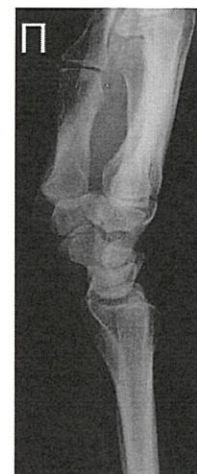5) **Критерии оценки рентгенограммы:**

Видимые анатомические структуры. Должны быть видны дистальные отделы локтевой и лучевой кости, кости запястья и, по крайней мере, пястные кости до их середины.

Укладка. Длинная ось кисти и предплечья должна быть параллельна границам области снимка. Истинно боковая укладка определяется по: частичному положению головки лучевой кости и дистального отдела лучевой кости; проксимальные отделы пястных костей со 2-й по 5-ю выровнены и накладываются друг на друга.

Диафрагмирование и ЦЛ. Края области диафрагмирования должны быть видны со всех четырех сторон. ЦЛ должен быть направлен на середину снимка, где должна быть расположена середина запястья.

Параметры экспозиции. Оптимальная плотность и контраст снимка, а также отсутствие движения во время экспозиции дают возможность видеть ясную и четкую трабекулярную структуру костей, а также такие границы мягких тканей, как жировые подушки кисти и границу дистального отдела локтевой кости через наложенное изображение лучевой кости.



7.4 Передняя проекция с локтевым отклонением (ладьевидная кость)

1) **Позиционирование пациента:** вертикально.

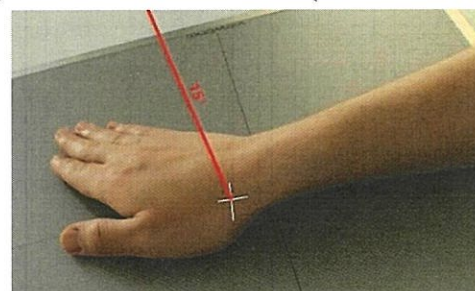
2) **Позиционирование снимаемой области:**

- Пациент сидит у края стола.
- Локоть согнут на 90° .
- Кисть и запястье лежат пронационно.
- Плечо, локоть и запястье в одной горизонтальной плоскости.
- Ладьевидная кость в центре кассеты.
- Максимально отвести кисть наружу к плечевой кости (без усилий).

3) **РИП:** от 100 см.

4) **Центральный луч:**

- По центру кассеты.
- Наклонен на $10-15^\circ$ проксимально предплечью.
- Направлен на середину ладьевидной кости (на 2 см дистальнее и медиальнее шиловидного отростка лучевой кости).



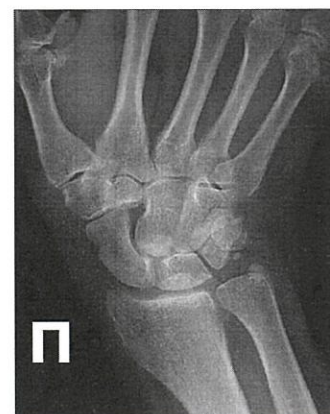5) **Критерии оценки рентгенограммы:**

Видимые анатомические структуры. Должны быть видны дистальные отделы локтевой и лучевой кости, кости запястья и проксимальные отделы пястных костей. Ладьевидная кость должна быть хорошо видна без проекционных искажений, рентгеновские суставные щели с соседними костями запястья должны выглядеть открытыми (если ЦЛ наклонен правильно).

Укладка. Длинная ось кисти и предплечья должна быть параллельна границам области снимка. Локтевое отклонение кисти выявляется по углу наклона костей запястья к лучевой и локтевой костям. Отсутствие ротации кисти определяется по внешнему виду дистальных отделов локтевой и лучевой кости, которые на снимке получают с минимальным наложением в области дистального лучелоктевого сустава.

Диафрагмирование и ЦЛ. Края области диафрагмирования должны быть видны со всех четырех сторон. ЦЛ должен быть направлен на середину снимка, где должен быть расположен центр ладьевидной кости.

Параметры экспозиции. Оптимальная плотность и контраст снимка, а также отсутствие движения во время экспозиции дают возможность ясно видеть четкую трабекулярную структуру ладьевидной кости и ее границы.



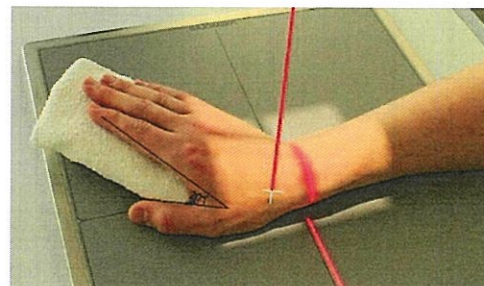7.5 Передняя проекция ладьевидной кости (метод Стечера)

- 1) **Позиционирование пациента:** вертикально.
- 2) **Позиционирование снимаемой области:**
 - Пациент сидит у края стола.
 - Локоть согнут на 90° .
 - Кисть и запястье лежат пронационно.
 - Плечо, локоть и запястье в одной горизонтальной плоскости.
 - Ладонная плоскость отклонена на 20° (подложить клин) по отношению к кассете.
 - Запястье плотно прилегает к кассете.
 - Максимально отвести кисть наружу к плечевой кости (без усилий).

3) **РИП:** от 100 см.

4) **Центральный луч:**

- По центру кассеты.
- Перпендикулярен кассете.
- Направлен на середину ладьевидной кости (на 2 см дистальнее и медиальнее шиловидного отростка лучевой кости).

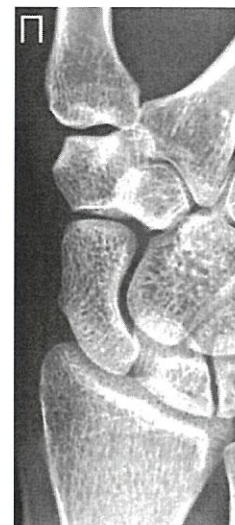

5) **Критерии оценки рентгенограммы:**

Видимые анатомические структуры. Должны быть видны дистальные отделы локтевой и лучевой кости, кости запястья и проксимальные отделы пястных костей. Кости запястья демонстрируются с рентгеновскими суставными щелями более открытыми с латеральной (лучевой) стороны кисти. Ладьевидная кость должна быть хорошо видна без проекционных искажений и наложения близлежащих костей.

Укладка. Длинная ось кисти и предплечья должна быть параллельна границам области снимка. Локтевое отклонение кисти выявляется по минимальным наложениям в дистальном отделе ладьевидной кости. Отсутствие ротации кисти определяется по внешнему виду дистальных отделов локтевой и лучевой кости, которые на снимке получают с минимальным наложением в области дистального лучелоктевого сустава.

Диафрагмирование и ЦЛ. Края области диафрагмирования должны быть видны со всех четырех сторон. ЦЛ должен быть направлен на середину снимка, где должен быть расположен центр ладьевидной кости.



Параметры экспозиции. Оптимальная плотность и контраст снимка, а также отсутствие движения во время экспозиции дают возможность ясно видеть четкую трабекулярную структуру ладьевидной кости и ее границы.

7.6 Передняя проекция с лучевым отклонением

1) **Позиционирование пациента:** вертикально.

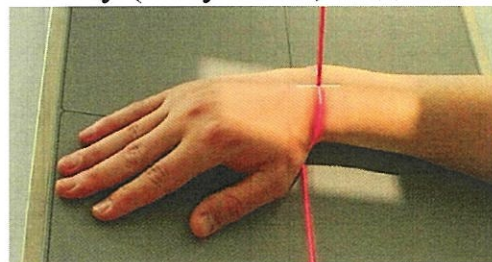
2) **Позиционирование снимаемой области:**

- Пациент сидит у края стола.
- Локоть согнут на 90°.
- Кисть и запястье лежат пронационно.
- Плечо, локоть и запястье в одной горизонтальной плоскости.
- Ладонь вниз, кисть выровнена по длинной оси снимка.
- Отвести кисть внутрь к большому пальцу (без усилия, не двигая предплечье).

3) **РИП:** от 100 см.

4) **Центральный луч:**

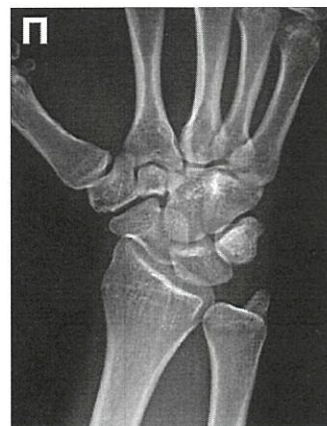- По центру кассеты.
- Перпендикулярен кассете.
- Направлен на середину запястья.



5) **Критерии оценки рентгенограммы:**

Видимые анатомические структуры. Должны быть видны дистальные отделы локтевой и лучевой кости, кости запястья и проксимальные отделы пястных костей. Кости запястья демонстрируются с рентгеновскими суставными щелями более открытыми с медиальной (локтевой) стороны кисти.

Укладка. Длинная ось кисти и предплечья должна быть параллельна границам области снимка. Лучевое отклонение кисти выявляется по углу наклона длинной оси запястья к локтевой и лучевой костям, а также по расстоянию между трехгранной и гороховидной костями и шиловидным отростком лучевой кости. Отсутствие ротации кисти определяется по внешнему виду дистальных отделов локтевой и лучевой кости. **Диафрагмирование и ЦЛ.**



Края области диафрагмирования должны быть видны со всех четырех сторон. ЦЛ должен быть направлен на середину снимка, где должен быть расположен центр запястья.

Параметры экспозиции. Оптимальная плотность и контраст снимка, а также отсутствие движения во время экспозиции дают возможность ясно видеть четкую трабекулярную структуру костей запястья.

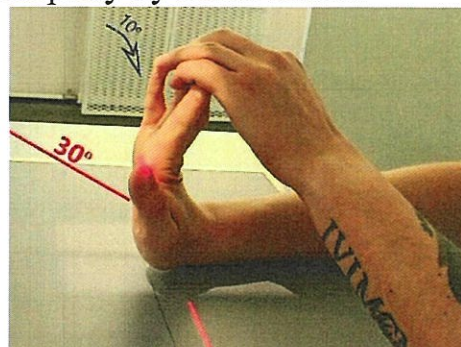
7.7 Тангенциальная проекция (метод Гейнор-Харта)

- 1) **Позиционирование пациента:** вертикально.
- 2) **Позиционирование снимаемой области:**
 - Пациент сидит у края стола.
 - Кисть и запястье лежат пронационно по длинной оси снимка.
 - Кисть максимально отогнуть кзади, чтобы ладонная плоскость была перпендикулярна кассете.
 - Запястье и предплечье прижаты к кассете.
 - Руку повернуть на 10° внутрь в сторону лучевой кости.

3) **РИП:** от 100 см.

4) **Центральный луч:**

- По центру кассеты.
- Направлен на 3 см дистальнее основания третьей пястной кости (центр ладони).
- Наклонен на $25-30^\circ$ к длинной оси кисти.



5) **Критерии оценки рентгенограммы:**

Видимые анатомические структуры. Кости запястья на рентгенограмме образуют арку, туннель.

Укладка. Гороховидная кость и крючковидный отросток разделены на рентгенограмме и отображаются в профиль. Округлые ладонные поверхности головчатой и ладьевидной костей отображаются в профиль так же, как и поверхности кости-трапеции, которые образуют сочленение с первой пястной костью.

Диафрагмирование и ЦЛ. Края области диафрагмирования должны быть видны со всех четырех сторон. ЦЛ должен быть направлен на середину снимка, где должен быть расположен центр канала запястья.

Параметры экспозиции. Оптимальная плотность и контраст снимка дают возможность ясно видеть мягкие ткани и следы возможной кальцификации канала запястья, очертания наложенных костей запястья должны быть видны не переэкспонированные в профиль. Отсутствие движения во время экспозиции дает четкую трабекулярную структуру костей запястья.

7.8 Тангенциальная проекция (мост запястья)

1) **Позиционирование пациента:** вертикально.

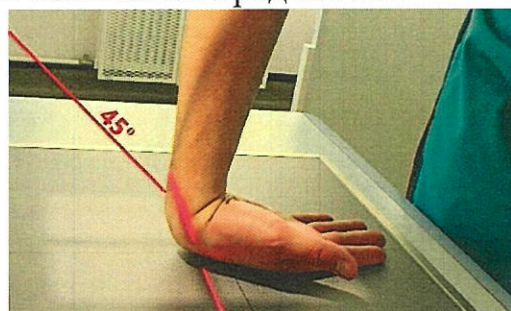
2) **Позиционирование снимаемой области:**

- Пациент сидит у края стола.
- Дорсальная поверхность кисти прилежит к кассете, ладонная сверху.
- Запястье в центре кассеты.
- Кисть отогнуть до вертикального положения предплечья.

3) **РИП:** от 100 см.

4) **Центральный луч:**

- По центру кассеты.
- Направлен на середину дистального отдела предплечья (на 4 см проксимальнее запястья).
- Наклонен на 45° к длинной оси предплечья.



5) **Критерии оценки рентгенограммы:**

Видимые анатомические структуры. Должны быть видны дорсальные поверхности ладьевидной, полулунной и трехгранной костей в тангенциальной проекции. Наложенные контуры головчатой кости и кости-трапеции должны хорошо различаться.

Укладка. Дорсальные поверхности должны находиться по центру снимка и без наложений.

Диафрагмирование и ЦЛ. Края области диафрагмирования должны быть видны со всех четырех сторон. ЦЛ должен быть направлен на середину снимка, где должен быть расположен центр дорсальной области костей запястья.

Параметры экспозиции. Оптимальная плотность и контраст снимка, а также отсутствие движения во время экспозиции дает четкие границы дорсальных поверхностей костей запястья и ясную трабекулярную структуру костей. Контуры проксимальных отделов пястных костей должны быть получены без наложений и без переэкспонирования дорсальных поверхностей костей запястья, которые изображены в профиль.

8. Рентгенография кисти

а) **Наименование согласно номенклатуре ЕМИАС:** рентгенография кисти.

б) **Защитные средства пациенту:** на щитовидную железу, молочные железы и гонады.

в) **Подготовка перед исследованием:** снять одежду и украшения с исследуемой руки.

8.1 Передняя прямая проекция

1) **Позиционирование пациента:** вертикально.

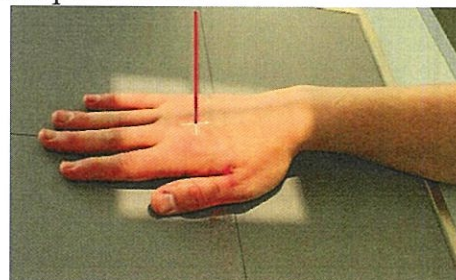
2) **Позиционирование снимаемой области:**

- Пациент сидит у края стола.
- Локоть согнут на 90° .
- Кисть и предплечье лежат на кассете пронационно.
- Ладонь прижата к кассете, пальцы распрямлены.
- Кисть в центре кассеты.

3) **РИП:** от 100 см.

4) **Центральный луч:**

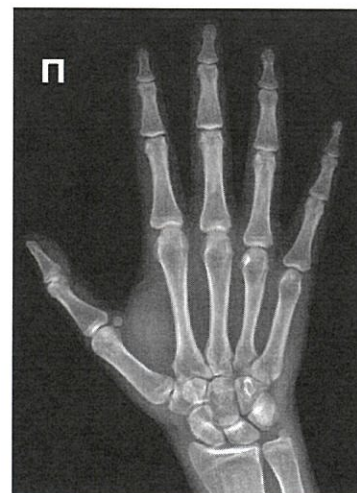- По центру кассеты.
- Перпендикулярен кассете.
- Направлен на третий пястно-фаланговый сустав.



5) **Критерии оценки рентгенограммы:**

Видимые анатомические структуры. Должна быть получена прямая проекция всей кисти с лучезапястным суставом и примерно 2,5 см предплечья. Обратите внимания, что на передней проекции кисти большой палец получается в косой проекции.

Укладка. Пястно-фаланговые и межфаланговые суставы должны выглядеть открытыми на рентгенограмме, что подтверждает правильное направление ЦЛ и полное прилегание ладонной части кисти к кассете. Отсутствие ротации кисти подтверждается следующими признаками: симметричностью вогнутых краев тел фаланг и дистальных пястных костей со 2-й по 5-ю; толщина



мягких тканей на снимке с обеих сторон фаланг со 2-й по 5-ю должна быть примерно одинакова. Пальцы должны быть разведены так, чтобы на снимке не перекрывались тени мягких тканей разных пальцев.

Диафрагмирование и ЦЛ. Края области диафрагмирования должны быть видны со всех четырех сторон. ЦЛ должен быть направлен на середину снимка, где должен быть расположен третий пястно-фаланговый сустав.

Параметры экспозиции. Оптимальная плотность и контраст снимка, а также отсутствие движения во время экспозиции дают возможность ясно видеть контуры мягких тканей и трабекулярную структуру кости.

8.2 Передняя косая проекция

1) **Позиционирование пациента:** вертикально.

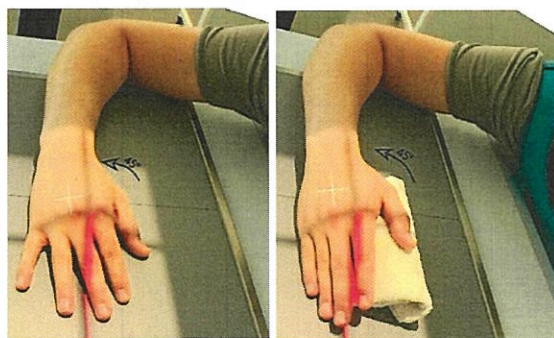
2) **Позиционирование снимаемой области:**

- Пациент сидит у края стола.
- Локоть согнут на 90° .
- Кисть и предплечье лежат на кассете пронационно.
- Повернуть руку латерально на 45° (зафиксировать клином).
- Все пальцы параллельны плоскости кассеты.

3) **РИП:** от 100 см.

4) **Центральный луч:**

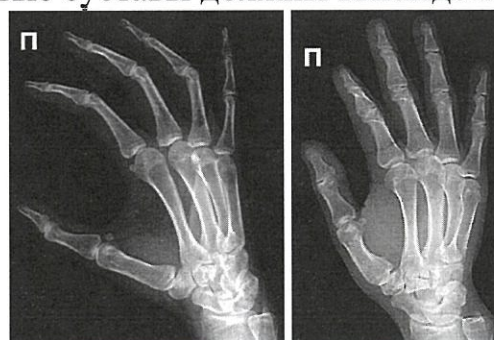
- По центру кассеты.
- Перпендикулярен кассете.
- Направлен на третий пястно-фаланговый сустав.



5) **Критерии оценки рентгенограммы:**

Видимые анатомические структуры. Должна быть получена косая проекция всей кисти с лучезапястным суставом и примерно 2,5 см предплечья.

Укладка. Пястно-фаланговые и межфаланговые суставы должны выглядеть открытыми на рентгенограмме, средние и дистальные фаланги получают без проекционного укорачивания, что подтверждает правильное расположение пальцев параллельно кассете. Длинная ось кисти и запястья должна лежать вдоль длинной оси снимка. Угол наклона 45° подтверждается следующим: средние части третьей, четвертой и пятой пястных костей не накладываются друг на друга; может наблюдаться наложение дистальных головок третьей, четвертой и пятой пястных костей, но нет наложения дистальных частей второй и третьей пястных костей; излишнее наложение пястных костей говорит о чрезмерной ротации, большое расстояние между пястными костями говорит о том, что кисть недостаточно повернута.



Диафрагмирование и ЦЛ. Края области диафрагмирования должны быть видны со всех четырех сторон. ЦЛ должен быть направлен на середину

снимка, где должен быть расположен третий пястно-фаланговый сустав.

Параметры экспозиции. Оптимальная плотность и контраст снимка, а также отсутствие движения во время экспозиции дают возможность ясно видеть края мягких тканей и трабекулярную структуру кости.

8.3 Боковая проекция (веер)

1) **Позиционирование пациента:** вертикально.

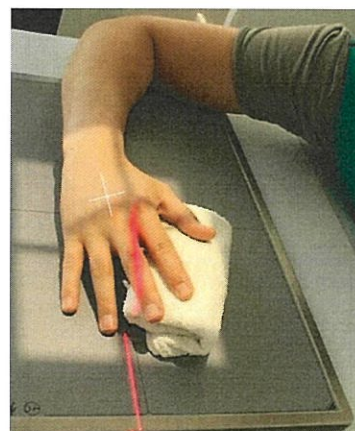2) **Позиционирование снимаемой области:**

- Пациент сидит у края стола.
- Локоть согнут на 90° .
- Кисть и предплечье лежат на кассете пронационно.
- Кисть и предплечье в боковой позиции, большой палец сверху.
- Распрямить пальцы и разложить по клину веером.
- Каждый палец лежит отдельно и параллельно плоскости кассеты.
- Пястные кости в истинно боковой укладке.

3) **РИП:** от 100 см.

4) **Центральный луч:**

- По центру кассеты.
- Перпендикулярен кассете.
- Направлен на второй пястно-фаланговый сустав.



5) **Критерии оценки рентгенограммы:**

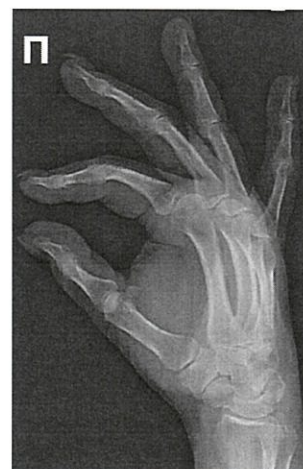Видимые анатомические структуры. Должна быть получена косая проекция всей кисти с лучезапястным суставом и примерно 2,5 см предплечья.

Укладка. Пальцы должны получиться на снимке с равными промежутками между собой, фаланги в боковой проекции и суставные щели должны быть открытыми, что получается при параллельном расположении пальцев относительно кассеты.

Большой палец получается в слегка косой проекции, без наложений с открытой суставной щелью.

Длинная ось кисти лежит вдоль длинной оси кассеты. Кисть и запястье должны быть в истинной боковой укладке, о чем свидетельствуют наложение лучевой и локтевой костей, а также пястных костей.

Диафрагмирование и ЦЛ. Края области диафрагмирования должны быть видны со всех



четырёх сторон. ЦЛ должен быть направлен на середину снимка, где должен быть расположен второй пястно-фаланговый сустав.

Параметры экспозиции. Оптимальная плотность и контраст снимка, а также отсутствие движения во время экспозиции дают возможность ясно видеть края мягких тканей и трабекулярную структуру кости. Контуры пястных костей наложены друг на друга. Дистальные и средние фаланги всех пальцев должны быть четкими, но могут быть чуть переэкспонированы.

8.4 Боковая проекция вытянутой/согнутой кисти

1) **Позиционирование пациента:** вертикально.

2) **Позиционирование снимаемой области:**

- Пациент сидит у края стола.
- Локоть согнут на 90°.
- Кисть и предплечье лежат на кассете пронационно.
- Кисть в истинно боковой укладке, большой палец сверху.
- Пястно-фаланговые суставы в центре кассеты.

Боковая проекция вытянутой кисти:

- Максимально выпрямить пальцы.
- Все пальцы в истинно боковой укладке.


Боковая проекция согнутой кисти:

- Согнуть пальцы без усилия.
- Большой палец касается второго.
- Все пальцы в истинно боковой укладке.

3) **РИП:** от 100 см.

4) **Центральный луч:**

- По центру кассеты.
- Перпендикулярен кассете.
- Направлен на II-V пястно-фаланговые суставы.

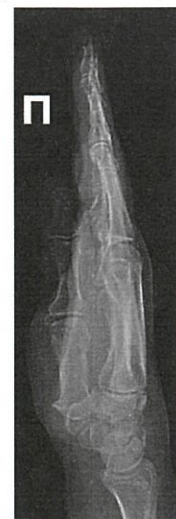

5) **Критерии оценки рентгенограммы:**

Видимые анатомические структуры. Должна быть получена косая проекция всей кисти с лучезапястным суставом и примерно 2,5 см предплечья. Большой палец получается в слегка косой проекции, без наложений с открытой суставной щелью.

Укладка. Длинная ось кисти и запястья лежит вдоль длинной оси снимка. Кисть и запястье должны быть в истинно боковой укладке, о чем свидетельствуют: наложение лучевой и локтевой костей, а также пястных костей.

Диафрагмирование и ЦЛ. Края области диафрагмирования должны быть видны со всех четырех сторон. ЦЛ должен быть направлен на середину снимка, где должно быть расположено



место суперпозиции пястно-фаланговых суставов со второго по пятый.

Параметры экспозиции. Оптимальная плотность и контраст снимка, а также отсутствие движения во время экспозиции дают возможность ясно видеть контуры мягких тканей и трабекулярную структуру кости. Контуры пястных костей наложены друг на друга.

8.5 Задняя косая билатеральная проекция (метод Норгаарда)

1) **Позиционирование пациента:** вертикально.

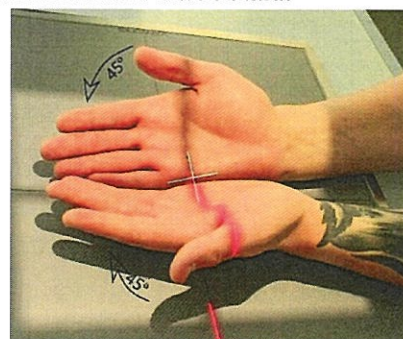
2) **Позиционирование снимаемой области:**

- Пациент сидит у края стола.
- Обе руки вытянуты вперед.
- Руки лежат супинационно медиальными сторонами к центру кассеты.
- Из этого положения повернуть кисти внутрь на 45° и зафиксировать клиньями.
- Пальцы расправлены и параллельны плоскости кассеты.
- Большие пальцы отведены в стороны.

3) **РИП:** от 100 см.

4) **Центральный луч:**

- По центру кассеты.
- Перпендикулярен кассете.
- Направлен на V пястно-фаланговый сустав.



5) **Критерии оценки рентгенограммы:**

Видимые анатомические структуры. Обе кисти должны быть видны от области лучезапястного сустава до кончиков пальцев в косой проекции под углом 45° .

Укладка. Проекция в 45° проявляет себя в следующем: средние части пястных костей со 2-й по 4-ю и основания фаланг не перекрываются. Пястно-фаланговые суставы выглядят открытыми; изображение большого пальца не наложено на изображение второго пальца.

Диафрагмирование и ЦЛ. Края области диафрагмирования должны быть видны со всех четырех сторон. ЦЛ должен быть направлен на середину снимка между кистями, на уровне пястно-фаланговых суставов.

Параметры экспозиции. Оптимальная плотность и контраст снимка, а также отсутствие движения во время экспозиции дают возможность ясно видеть края мягких тканей и трабекулярную структуру кости и внутренние края пястно-фаланговых суставов.

9. Рентгенография пальцев

а) **Наименование согласно номенклатуре ЕМИАС:** рентгенография пальца кисти.

б) **Защитные средства пациенту:** на щитовидную железу, молочные железы и гонады.

в) **Подготовка перед исследованием:** снять одежду и украшения с исследуемой руки.

9.1 Передняя прямая проекция

1) **Позиционирование пациента:** вертикально.

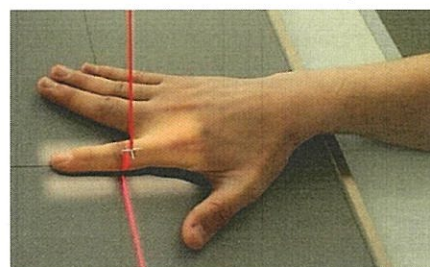
2) **Позиционирование снимаемой области:**

- Пациент сидит у края стола.
- Локоть согнут на 90° .
- Кисть и предплечье лежат на кассете пронационно.
- Пальцы распрямлены.
- Палец лежит вдоль средней линии кассеты.
- Пальцы, которые не исследуются – максимально отодвинуты в сторону.

3) **РИП:** от 100 см.

4) **Центральный луч:**

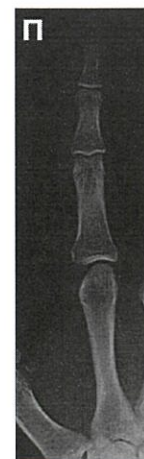- По центру кассеты.
- Перпендикулярен кассете.
- Направлен на проксимальный межфаланговый сустав.



5) **Критерии оценки рентгенограммы:**

Видимые анатомические структуры. Должны быть видны дистальная, средняя и проксимальная фаланги, дистальный отдел пястной кости и связанные с ними суставы.

Укладка. Длинная ось пальца должна быть параллельна границам области снимка. Отсутствие ротации пальца подтверждается симметричностью вогнутых краев тел фаланг и дистальных пястных костей. Толщина мягких тканей на снимке с обеих сторон фаланг должна быть примерно одинакова. Пальцы должны быть разведены так, чтобы на снимке не перекрывались тени мягких тканей разных пальцев. Межфаланговые суставы



должны выглядеть открытыми, подтверждая правильное пронационное расположение кисти.

Диафрагмирование и ЦЛ. Края области диафрагмирования должны быть видны со всех четырех сторон. ЦЛ должен быть направлен на середину снимка, где должен быть расположен проксимальный межфаланговый сустав.

Параметры экспозиции. Оптимальная плотность и контраст снимка, а также отсутствие движения во время экспозиции дают возможность отчетливо видеть границы мягких тканей и трабекулярную структуру кости.

9.2 Передняя косая проекция

1) **Позиционирование пациента:** вертикально.

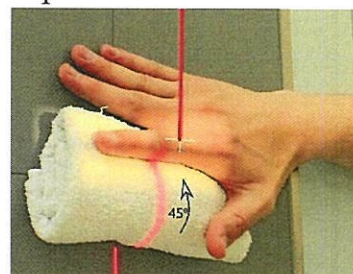
2) **Позиционирование снимаемой области:**

- Пациент сидит у края стола.
- Локоть согнут на 90° .
- Кисть и предплечье лежат на кассете пронационно.
- Пальцы распрямлены.
- Кисть наклонена к кассете на 45° , большой палец сверху.
- Палец лежит вдоль средней линии кассеты.
- Пальцы раздвинуты, а исследуемый палец параллелен кассете.

3) **РИП:** от 100 см.

4) **Центральный луч:**

- По центру кассеты.
- Перпендикулярен кассете.
- Направлен на проксимальный межфаланговый сустав.



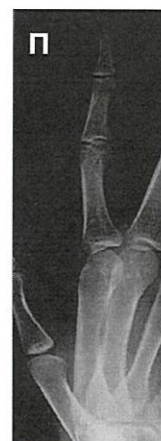5) **Критерии оценки рентгенограммы:**

Видимые анатомические структуры. Должны быть видны дистальная, средняя и проксимальная фаланги, дистальный отдел пястной кости и связанные с ними суставы под углом 45° .

Укладка. Межфаланговый и пястно-фаланговый сустав должны быть открыты, что подтверждает правильное направление ЦЛ и правильное расположение пальца параллельно кассете. Длинная ось пальца должна быть параллельна границам области снимка. Не должно быть наложения изображений соседних пальцев.

Диафрагмирование и ЦЛ. Края области диафрагмирования должны быть видны со всех четырех сторон. ЦЛ должен быть направлен на середину снимка, где должен быть расположен проксимальный межфаланговый сустав.

Параметры экспозиции. Оптимальная плотность и контраст снимка, а также отсутствие движения во время экспозиции дают возможность ясно видеть границы мягких тканей и трабекулярную структуру кости.



9.3 Боковая проекция

1) **Позиционирование пациента:** вертикально.

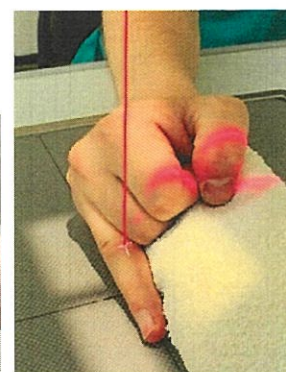

2) **Позиционирование снимаемой области:**

- Пациент сидит у края стола.
- Локоть согнут на 90° .
- Кисть и предплечье лежат на кассете пронационно.
- Кисть в боковой укладке, большой палец сверху.
- Исследуемый палец отогнут и вытянут прямо по средней линии кассеты.
- Зафиксировать укладку упором.
- Длинная ось пальца параллельна кассете.

3) **РИП:** от 100 см.

4) **Центральный луч:**

- По центру кассеты.
- Перпендикулярен кассете.
- Направлен на проксимальный межфаланговый сустав.

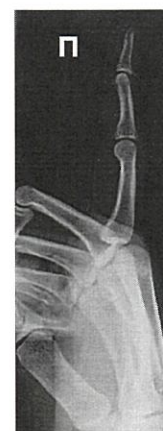

5) **Критерии оценки рентгенограммы:**

Видимые анатомические структуры. Должны быть видны дистальная, средняя и проксимальная фаланги, дистальный отдел пястной кости и связанные с ними суставы в боковой проекции.

Укладка. Межфаланговый и пястно-фаланговый сустав должны быть открыты, что подтверждает правильное направление ЦЛ и правильное расположение пальца параллельно кассете. Длинная ось пальца должна быть параллельна границам области снимка. Палец должен находиться в истинной боковой укладке, что определяется по вогнутой форме передней части тела фаланг.

Диафрагмирование и ЦЛ. Края области диафрагмирования должны быть видны со всех четырех сторон. ЦЛ должен быть направлен на середину снимка, где должен быть расположен проксимальный межфаланговый сустав.



Параметры экспозиции. Оптимальная плотность и контраст снимка, а также отсутствие движения во время экспозиции дают возможность ясно видеть границы мягких тканей и трабекулярную структуру кости

10. Рентгенография большого пальца

а) **Наименование согласно номенклатуре ЕМИАС:** рентгенография пальца кисти.

б) **Защитные средства пациенту:** на щитовидную железу, молочные железы и гонады.

в) **Подготовка перед исследованием:** снять одежду и украшения с исследуемой руки.

10.1 Задняя/передняя прямая проекция

1) **Позиционирование пациента:** вертикально.

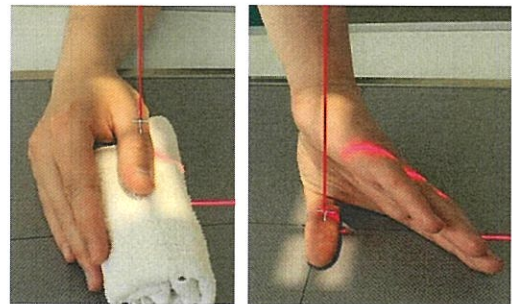
2) **Позиционирование снимаемой области:**

- Пациент сидит у края стола.
- Исследуемая рука вывернута вовнутрь.
- Тыльная поверхность большого пальца касается кассеты.
- Большой палец лежит вдоль средней линии кассеты.
- Первый пястно-фаланговый сустав по центру снимка.

3) **РИП:** от 100 см.

4) **Центральный луч:**

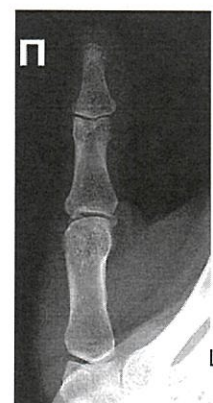- По центру кассеты.
- Перпендикулярен кассете.
- Направлен на первый пястно-фаланговый сустав.



5) **Критерии оценки рентгенограммы:**

Видимые анатомические структуры. Должны быть видны дистальная и проксимальная фаланги, первый пястно-фаланговый сустав, кость-трапеция и связанные с ними суставы. Межфаланговые и пястно-запястные суставы должны выглядеть открытыми.

Укладка. Длинная ось пальца должна быть параллельна границам области снимка. Отсутствие ротации пальца подтверждается симметричностью вогнутых краев тел фаланг. Толщина мягких тканей на снимке с обеих сторон фаланг должна быть примерно одинакова.

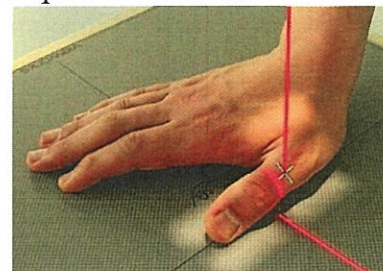

Диафрагмирование и ЦЛ. Края области диафрагмирования должны быть видны со всех четырех сторон. ЦЛ должен быть направлен на середину снимка, где должен быть расположен первый пястно-фаланговый сустав.

Параметры экспозиции. Оптимальная плотность и контраст снимка, а также отсутствие движения во время экспозиции дают возможность ясно видеть контуры мягких тканей и трабекулярную структуру кости.

10.2 Передняя косая проекция

- 1) **Позиционирование пациента:** вертикально.
- 2) **Позиционирование снимаемой области:**
 - Пациент сидит у края стола.
 - Локоть согнут на 90° .
 - Кисть лежит на кассете пронационно.
 - Большой палец отвести в сторону.
 - Большой палец в косой укладке к кассете под 45° .
 - Ладонная поверхность кисти прилегает к кассете.
 - Большой палец лежит вдоль средней линии кассеты.
 - Первый пястно-фаланговый сустав в центре снимка.
- 3) **РИП:** от 100 см.
- 4) **Центральный луч:**
 - По центру кассеты.
 - Перпендикулярен кассете.
 - Направлен на проксимальный межфаланговый сустав.



5) Критерии оценки рентгенограммы:

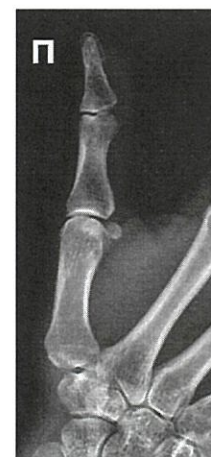Видимые анатомические структуры. Должны быть видны дистальная и проксимальная фаланги, первый пястно-фаланговый сустав, кость-трапеция и связанные с ними суставы под углом 45° .

Межфаланговые и пястно-запястные суставы должны выглядеть открытыми.

Укладка. Длинная ось пальца должна быть параллельна границам области снимка.

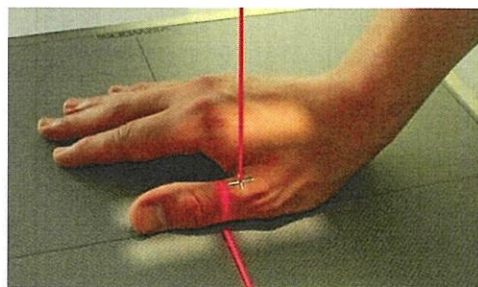
Диафрагмирование и ЦЛ. Края области диафрагмирования должны быть видны со всех четырех сторон. ЦЛ должен быть направлен на середину снимка, где должен быть расположен первый пястно-фаланговый сустав.

Параметры экспозиции. Оптимальная плотность и контраст снимка, а также отсутствие движения во время экспозиции дают возможность ясно видеть контуры мягких тканей и трабекулярную структуру кости.



10.3 Боковая проекция

- 1) **Позиционирование пациента:** вертикально.
- 2) **Позиционирование снимаемой области:**
 - Пациент сидит у края стола.
 - Локоть согнут на 90° .
 - Кисть лежит на кассете пронационно.
 - Большой палец отвести в сторону.
 - Пальцы образуют арку.
 - Повернуть кисть медиально, пока большой палец достигнет истинно боковой укладки.
 - Большой палец лежит вдоль средней линии кассеты.
 - Первый пястно-фаланговый сустав в центре снимка.
 - Боковая поверхность большого пальца полностью прилежит к кассете.
- 3) **РИП:** от 100 см.
- 4) **Центральный луч:**
 - По центру кассеты.
 - Перпендикулярен кассете.
 - Направлен на проксимальный межфаланговый сустав.

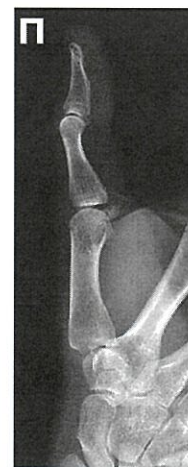

5) **Критерии оценки рентгенограммы:**

Видимые анатомические структуры. Должны быть видны дистальная и проксимальная фаланги, первый пястно-фаланговый сустав, кость-трапеция и связанные с ними суставы в боковой проекции. Межфаланговые и пястно-запястные суставы должны выглядеть открытыми.

Укладка. Длинная ось пальца должна быть параллельна границам области снимка. Большой палец должен быть в истинно боковой укладке, что подтверждается вогнутой передней поверхностью проксимальной фаланги и первой пястной кости, при этом их задние поверхности выглядят прямыми.

Диафрагмирование и ЦЛ. Края области диафрагмирования должны быть видны со всех четырех сторон. ЦЛ должен быть



направлен на середину снимка, где должен быть расположен первый пястно-фаланговый сустав.

Параметры экспозиции. Оптимальная плотность и контраст снимка, а также отсутствие движения во время экспозиции дают возможность ясно видеть контуры мягких тканей и трабекулярную структуру кости.

10.4 Задняя проекция (по Роберту)

1) **Позиционирование пациента:** вертикально.

2) **Позиционирование снимаемой области:**

- Пациент сидит у края стола.
- Рука и кисть выпрямлены.
Рука выворачивается вовнутрь, пока тыльная поверхность коснется кассеты.
- Большой палец лежит вдоль средней линии кассеты.
- Первый пястно-фаланговый сустав в центре снимка.
- Другие пальцы отвести в сторону.
- Зафиксировать укладку другой рукой.

3) **РИП:** от 100 см.

4) **Центральный луч:**

- По центру кассеты.
- Направлен на первый запястно-пястный сустав.
- Наклопен на 15° проксимально.



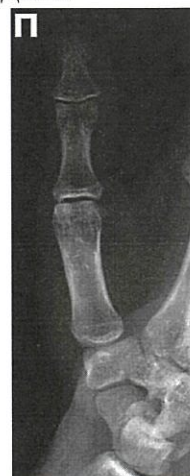5) **Критерии оценки рентгенограммы:**

Видимые анатомические структуры. Большой палец в задней проекции и первый запястно-пястный должны быть видны без наложений. Основание первой пястной кости и кость-трапеция должны быть хорошо видны.

Укладка. Длинная ось пальца должна быть параллельна границам области снимка. Отсутствие ротации пальца подтверждается симметричностью вогнутых краев тел фаланг. Толщина мягких тканей на снимке с обеих сторон фаланг должна быть примерно одинакова. Первый запястно-пястный и пястно-фаланговые суставы должны выглядеть на снимке открытыми.

Диафрагмирование и ЦЛ. Края области диафрагмирования должны быть видны со всех четырех сторон. ЦЛ должен быть направлен на середину снимка, где должен быть расположен первый запястно-пястный сустав.

Параметры экспозиции. Оптимальная плотность и контраст снимка, а также отсутствие движения во время экспозиции дают возможность ясно видеть контуры мягких тканей и трабекулярную структуру кости.



V. ТАЗОВЫЙ ПОЯС И НИЖНЯЯ КОНЕЧНОСТЬ

1. Рентгенография костей таза и тазобедренных суставов

а) **Наименование согласно номенклатуре ЕМИАС:** рентгенография костей таза/рентгенография тазобедренного сустава в 1 проекции/рентгенография тазобедренного сустава в 2 проекциях/рентгенография лонного сочленения.

б) **Защитные средства пациенту:** на щитовидную железу и молочные железы.

в) **Подготовка перед исследованием:** снять одежду, украшения с таза и ног.

1.1 Задняя прямая проекция

1) **Позиционирование пациента:** горизонтально супинационно.

2) **Позиционирование снимаемой области:**

- Руки вдоль тела или скрещены на груди.
- Голова на подушке.
- Под колени - опора.
- Нет ротации таза.
- Ноги немного раздвинуты и повернуты кнутри на 15-20°.

3) **РИП:** от 100 см.

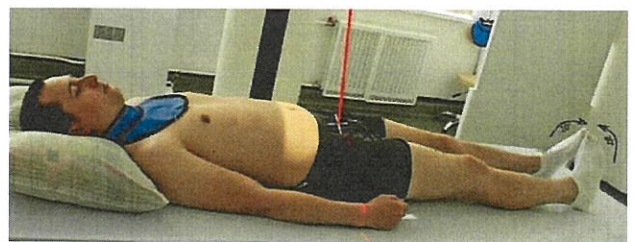
4) **Центральный луч:**

- По центру кассеты.
- Перпендикулярен кассете.
- Направлен на середину между ВППО и лонным сочленением (на 5 см ниже уровня ВШЮ).

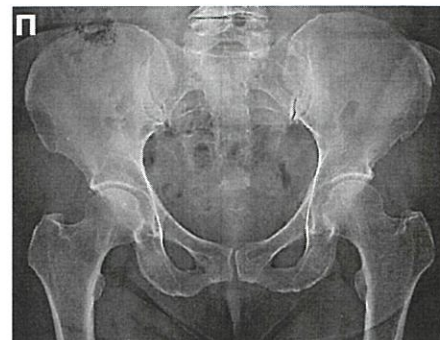5) **Экспозиция:** на задержке дыхания.

6) **Критерии оценки рентгенограммы:**

Видимые анатомические структуры. Тазовый пояс, 5-й поясничный позвонок (L5), крестец и копчик, головки и шейки бедренных костей и большие вертела.



Укладка. Малые вертела не должны быть видны совсем, или у многих пациентов видны лишь их верхушки. Большие вертелы должны быть одинаковыми по форме и размеру. Об отсутствии ротации свидетельствует симметричность крыльев подвздошной кости, седалищных остей и двух запирательных отверстий. Укороченное или закрытое запирательное отверстие указывает на ротацию в данном направлении.



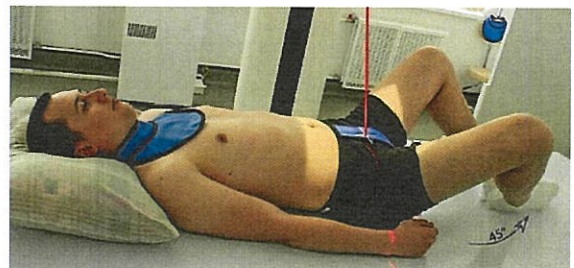
(Например, закрытое или суженное правое запирательное отверстие по сравнению с левым указывает на поворот вправо.) Правая и левая седалищные ости (если они видны) должны быть одинакового размера.

Диафрагмирование и ЦЛ. Корректное центрирование подтверждается визуализацией всего таза и верхних частей бедренных костей без среза. Срединная сагиттальная плоскость пациента выравнивается по центральной оси кассеты. У крупных пациентов границы диафрагмирования минимальны. У пациентов небольшого роста должны быть равны боковые границы диафрагмирования и находиться латеральнее больших вертелов.

Параметры экспозиции. Оптимальная экспозиция позволяет хорошо видеть 5-й поясничный позвонок (L5), область крестца и края головок и вертлужных впадин бедренной кости, через накладывающиеся структуры таза, без переэкспонирования седалищной и лобковой костей. Трабекулярная структура проксимальных отделов бедренных костей и костей таза должна быть видна отчетливо, что указывает на отсутствие движения при экспозиции.

1.2 Задняя двусторонняя проекция в положении лягушки

- 1) **Позиционирование пациента:** горизонтально супинационно.
- 2) **Позиционирование снимаемой области:**
 - Руки вдоль тела или скрещены на груди.
 - Голова на подушке.
 - Нет ротации таза.
 - Верхний край кассеты на уровне подвздошного гребня.
 - Оба колена согнуты на 90° .
 - Подошвенные поверхности стоп сведены вместе и оба бедра отведены на $40-45^\circ$ от вертикали.
 - Бедра отведены на одинаковый угол.
- 3) **РИП:** от 100 см.
- 4) **Центральный луч:**
 - По центру кассеты.
 - Перпендикулярен кассете.
 - Направлен на 7,5 см ниже уровня ВППО (на 2,5 см выше лонного сочленения).

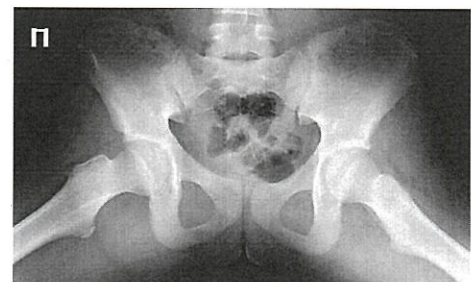

5) **Экспозиция:** на задержке дыхания.

6) **Критерии оценки рентгенограммы:**

Видимые анатомические структуры. На одном снимке видны головки и шейки бедренных костей, вертлужная впадина и области вертелов.

Укладка. Об отсутствии ротации свидетельствует симметричность тазовых костей, особенно крыльев подвздошной кости, запирательных отверстий и седалищных остей, если они видны. Если оба бедра отведены правильно, то головки и шейки бедренных костей и большие и малые вертела должны быть симметричны. Малые вертела, выступая за нижним или медиальным краем бедренной кости, должны быть одинаковы по размеру. Большие вертела, главным образом, накладываются на шейки бедренных костей, которые выглядят укороченными.

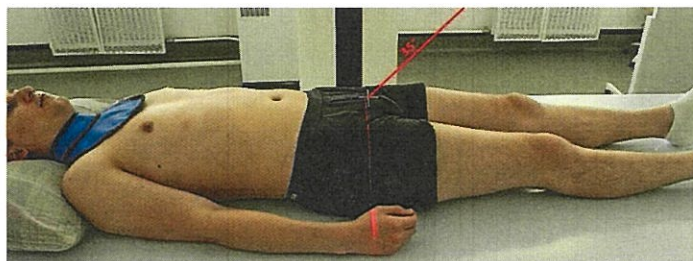


Диафрагмирование и ЦЛ. Тазовый пояс должен находиться в центре поля диафрагмирования по направлению справа налево, при этом средняя точка расположена примерно 2,5 см выше лобкового симфиза.

Параметры экспозиции. Оптимальная экспозиция визуализирует контуры головки бедренной кости и вертлужную впадину через наложенные на них структуры таза, без переэкспонирования проксимального отдела бедренной кости. Трабекулярная костей должна быть видна отчетливо, что указывает на отсутствие движения при экспозиции.

1.3 Задняя аксиальная проекция выходного отверстия (по Тейлору)

- 1) **Позиционирование пациента:** горизонтально супинационно.
 - 2) **Позиционирование снимаемой области:**
 - Руки вдоль тела или скрещены на груди.
 - Голова на подушке.
 - Ноги вытянуты.
 - Под коленями опора.
 - Нет ротации таза.
 - 3) **РИП:** от 100 см.
 - 4) **Центральный луч:**
 - По центру кассеты.
 - Направлен на 3-5см дистальнее лобкового симфиза или больших вертелов.
 - Наклонен краниально на 20-35° (для мужчин) или 30-45° (для женщин).
 - 5) **Экспозиция:** на задержке дыхания.
 - 6) **Критерии оценки рентгенограммы:** Видимые анатомические структуры. Хорошо демонстрируются верхние и нижние ветви лобковой кости, тело и ветвь седалищной кости, с минимальным укорочением или паложением.
- Укладка.** Об отсутствии ротации свидетельствует следующее:
Запирательные отверстия и обе седалищные кости одинаковы по форме и размеру.



Диафрагмирование и ЦЛ. О правильности выбора угла наклона ЦЛ свидетельствует визуализация передних/нижних частей лобковых костей, с минимальным укорочением. В центре поля диафрагмирования должна находиться средняя точка лобкового симфиза. Боковые границы поля диафрагмирования должны на одинаковое расстояние отстоять от головок бедренной кости и вертлужных впадин. Сверху и снизу поле диафрагмирования должно захватывать тело и верхние ветви лобковой кости, и седалищные бугристости.

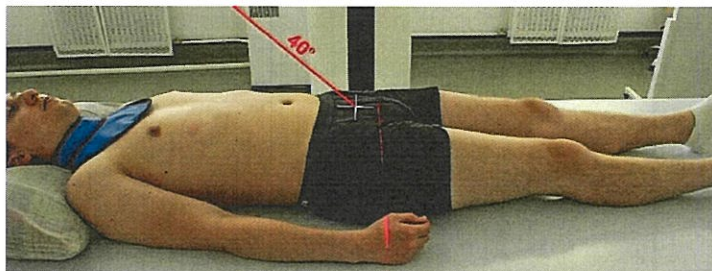
Параметры экспозиции. Хорошо демонстрируются тело и верхние ветви лобковых костей, без переэкспонирования ветвей седалищной кости. Четкие контуры костей и отчетливо видимая трабекулярная структура лобковой и седалищной костей указывают на отсутствие движения при экспозиции.

1.4 Задняя аксиальная проекция тазового кольца

1) **Позиционирование пациента:** горизонтально супинационно.

2) **Позиционирование снимаемой области:**

- Руки вдоль тела или скрещены на груди.
- Голова на подушке.
- Ноги вытянуты.
- Под коленями опора.
- Нет ротации таза.



3) **РИП:** от 100 см.

4) **Центральный луч:**

- По центру кассеты.
- Направлен на середину линии, соединяющую обе ВППО.
- Наклонен каудально на 40° (почти перпендикулярен плоскости входа в таз).

5) **Экспозиция:** на задержке дыхания.

6) **Критерии оценки рентгенограммы:**

Видимые анатомические структуры. Эта аксиальная проекция хорошо демонстрирует тазовый пояс или вход в таз (верхнюю апертуру) в целом.

Укладка. Об отсутствии ротации свидетельствует полная видимость обеих подвздошных остей, одинаковых по размеру и форме.

Диафрагмирование и ЦЛ. О правильности угла и направления ЦЛ свидетельствует наложение друг на друга переднего и заднего отделов тазового кольца. С центром поля диафрагмирования должен совпадать центр входа в таз. Боковые края поля диафрагмирования должны быть равными с обеих сторон от головок бедренных костей и вертлужных впадин. Сверху и снизу поле диафрагмирования должно захватывать крылья и симфиз.

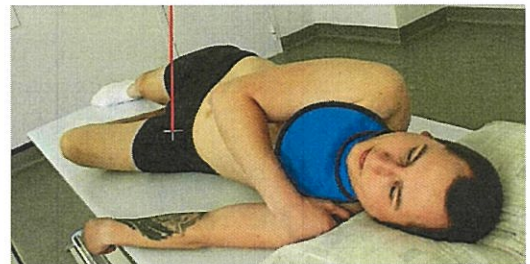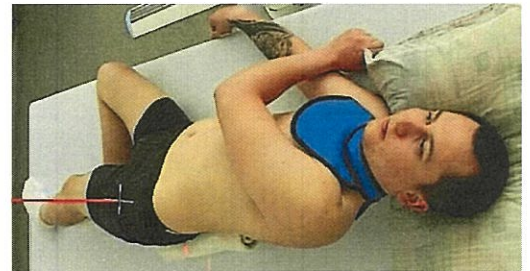Параметры экспозиции. Оптимальная экспозиция демонстрирует наложенные друг на друга передний и задний отделы тазового кольца. Обычно имеет место переэкспонирование боковых сторон крыла. Четкие контуры костей и отчетливая трабекулярная структура лобковой и седалищной костей указывают на отсутствие движения во время экспозиции.

1.5 Задняя косая проекция вертлужной впадины (по Джудету)

1) **Позиционирование пациента:** горизонтально полусупинационно.

2) **Позиционирование снимаемой области:**

- Выполняются правая и левая косые проекции.
- Голова на подушке.
- Таз и грудная клетка на 45° отведены от стола.
- Зафиксировать укладку клиновидной опорой.
- Головка бедренной кости и вертлужная впадина по средней линии кассеты.



3) **РИП:** от 100 см.

4) **Центральный луч:**

- По центру кассеты.
- Перпендикулярен кассете.
- Направлен на 5 см дистальнее ВППО.

5) **Экспозиция:** на задержке дыхания.

6) **Критерии оценки рентгенограммы:**

Видимые анатомические структуры: Если снимаемой областью является нижняя часть вертлужной впадины, то демонстрируются передний край вертлужной впадины и задняя часть подвздошно-седалищного столба. Также хорошо визуализируется крыло подвздошной кости. Если снимаемой областью является верхняя часть вертлужной впадины, то демонстрируются задний край вертлужной впадины и передняя часть подвздошно-седалищного столба. Также визуализируется запирающее отверстие.

Укладка. О правильном угле наклона тела пациента свидетельствует открытое и равномерное суставное пространство на краю вертлужной впадины и головки бедренной кости. Запирающее отверстие должно быть открыто на рентгенограмме верхней части вертлужной впадины и закрыто — на рентгенограмме нижней части вертлужной впадины.

Диафрагмирование и ЦЛ. В центре кассеты и поля диафрагмирования находится вертлужная впадина. Область диафрагмирования должна

совпадать с областью интереса, чтобы уменьшить дозу, получаемую пациентом, и добиться оптимального контраста снимка.

Параметры экспозиции. Оптимальная экспозиция должна обеспечить резкие контуры костей и трабекулярную структуру вертлужной впадины и головки бедренной кости, что указывает на отсутствие движения при выполнении экспозиции.

2. Рентгенография крестцово-подвздошных сочленений

а) **Наименование согласно номенклатуре ЕМИАС:** рентгенография крестцово-подвздошных сочленений.

б) **Защитные средства пациенту:** на щитовидную железу и молочные железы.

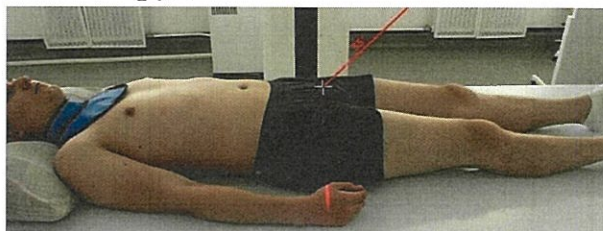
в) **Подготовка перед исследованием:** снять одежду, украшения с таза и ног.

2.1 Задняя аксиальная проекция

1) **Позиционирование пациента:** горизонтально супинационно.

2) **Позиционирование снимаемой области:**

- Руки вдоль тела или скрещены на груди.
- Голова на подушке.
- Под колени опора/валик.
- Нет ротации таза.



3) **РИП:** от 100 см.

4) **Центральный луч:**

- По центру кассеты.
- Направлен на 5 см ниже ВППО.
- Наклонен на 30-45° краниально.

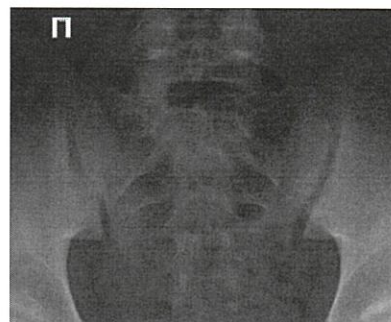5) **Экспозиция:** на задержке дыхания.

6) **Критерии оценки рентгенограммы:**

Видимые анатомические структуры. Видны крестцово-подвздошные суставы, соединение 5-го поясничного и 1-го крестцового позвонков (L5-S1) и весь крестец.

Укладка. Об отсутствии ротации свидетельствует изображение остистого отростка L5 позвонка в центре тела позвонка и симметричные билатеральные крылья крестца (КП суставы равноудалены от средней линии позвонков).

Диафрагмирование и ЦЛ. Пространства крестцово-подвздошных суставов и соединение



5-го поясничного и 1 -го крестцового позвонков (L5-S1) и крестцовые отверстия должны быть открыты, что указывает на правильность угла наклона ЦЛ. В центре поля диафрагмирования и/или кассеты должны находиться КП суставы и первые два сегмента крестца.

Параметры экспозиции. Оптимальная экспозиция должна позволить визуализировать весь крестец и контуры суставных щелей КП суставов. Четкая трабекулярная структура и резкие контуры костей указывают на отсутствие движения во время экспозиции.

2.2 Левая/правая задняя косая проекция

1) **Позиционирование пациента:** горизонтально.

2) **Позиционирование снимаемой области:**

- Голова на подушке.
- Сторона интереса отведена от стола на 25-30°.
- Правый сустав смотрят на левой задней косой проекции, левый – на правой задней косой проекции.
- Для фиксации укладки – под поднятое бедро и согнутое колено положить опору/валик.

3) **РИП:** от 100 см.

4) **Центральный луч:**

- По центру кассеты.
- Перпендикулярен кассете.
- Направлен на 2,5 см медиальнее к верхней стороне ВППО.

5) **Экспозиция:** на задержке дыхания.

6) **Критерии оценки рентгенограммы:**

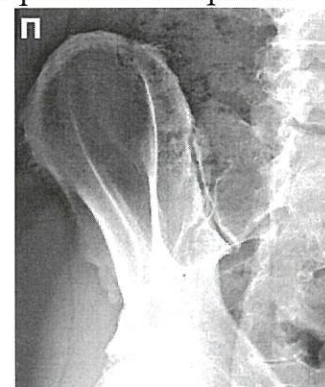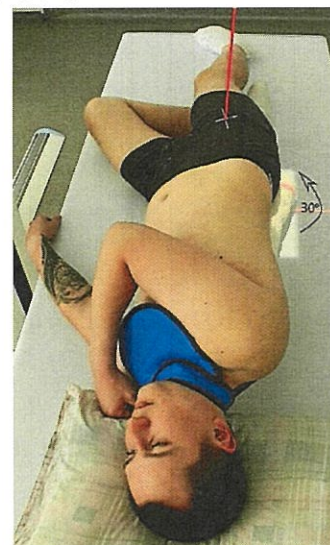
Видимые анатомические структуры. Виден крестцово-подвздошный сустав (дальний от кассеты), при этом суставное пространство открыто.

Укладка пациента. Крыло подвздошной кости и крестец не заходят друг на друга, что указывает на правильный наклон.

Диафрагмирование и ЦА. В центре поля диафрагмирования находится открытый КП сустав.

Параметры экспозиции. Оптимальная экспозиция дает четкое изображение сустава на всем протяжении без пере- или недоэкспонирования.

Четкая трабекулярная структура и резкие контуры костей указывают на отсутствие движения во время выполнения экспозиции.



3. Рентгенография тазобедренного сустава

а) **Наименование согласно номенклатуре ЕМИАС:** рентгенография тазобедренного сустава в 1 проекции/ рентгенография тазобедренного сустава в 2 проекциях.

б) **Защитные средства пациенту:** на щитовидную железу и молочные железы.

в) **Подготовка перед исследованием:** снять одежду, украшения с таза и ног.

3.1 Задняя прямая проекция

1) **Позиционирование пациента:** горизонтально супинационно.

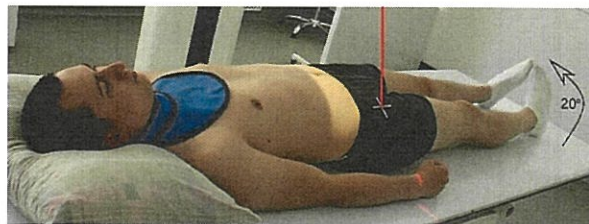
2) **Позиционирование снимаемой области:**

- Руки вдоль тела или скрещены на груди.
- Голова на подушке.
- Шейка бедренной кости выравнивается по средней линии кассеты.
- Нет ротации таза.
- Поврежденную ногу ротировать внутрь на 15-20°.

3) **РИП:** от 100 см.

4) **Центральный луч:**

- По центру кассеты.
- Перпендикулярен кассете.
- Направлен на 2,5-5 см дистально к середине шейки бедренной кости (на 3 - 5 см медиально к ВППО).

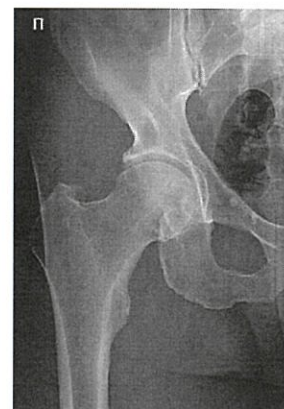

5) **Экспозиция:** на задержке дыхания.

б) **Критерии оценки рентгенограммы:**

Видимые анатомические структуры. Тазовый пояс, 5-й поясничный позвонок (L5), крестец и копчик, головки и шейки бедренных костей и большие вертела.

Укладка. Малые вертела не должны быть видны совсем, или у многих пациентов видны лишь их верхушки. Большие вертела должны быть одинаковыми



по форме и размеру. Об отсутствии ротации свидетельствует симметричность крыльев подвздошной кости, седалищных остей и двух запирающих отверстий. Укороченное или закрытое запирающее отверстие указывает на ротацию в данном направлении. (Например, закрытое или суженное правое запирающее отверстие по сравнению с левым указывает на поворот вправо). Правая и левая седалищные ости (если они видны) должны быть одинакового размера.

Диафрагмирование и ЦЛ. Корректное центрирование подтверждается визуализацией всего таза и верхних частей бедренных костей без среза. Срединная сагиттальная плоскость пациента выравнивается по центральной оси кассеты. У крупных пациентов границы диафрагмирования минимальны. У пациентов небольшого роста должны быть равны боковые границы диафрагмирования и находиться латеральнее больших вертелов.

Параметры экспозиции. Оптимальная экспозиция позволяет хорошо видеть 5-й поясничный позвонок (L5), область крестца и края головок и вертлужных впадин бедренной кости, через накладываемые структуры таза, без переэкспонирования седалищной и лобковой костей. Трабекулярная структура проксимальных отделов бедренных костей и костей таза должна быть видна отчетливо, что указывает на отсутствие движения при экспозиции

3.2 Аксиолатеральная проекция (по Данелиусу-Миллеру)

1) **Позиционирование пациента:** горизонтально супинационно.

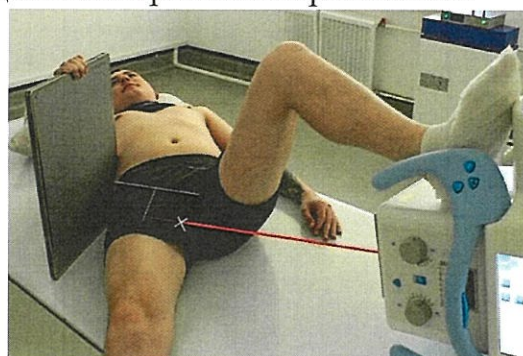
2) **Позиционирование снимаемой области:**

- Руки вдоль тела или скрещены на груди.
- Голова на подушке.
- Приподнять таз на 3-5см, подложив под таз опору.
- Нет ротации таза.
- Здоровую ногу согнуть и поднять вертикально (убираем из обзора).
- Кассету располагают над подвздошным гребнем параллельно шейке бедренной кости и перпендикулярно ЦЛ.
- Поврежденную ногу повернуть внутрь на 15-20°

3) **РИП:** от 100 см.

4) **Центральный луч:**

- По центру кассеты.
- Перпендикулярен кассете и шейке бедренной кости.



5) **Экспозиция:** на задержке дыхания.

6) **Критерии оценки рентгенограммы:**

Видимые анатомические структуры. Должны быть показаны полностью головка и шейка бедренной кости, а также вертел и вертлужная впадина.

Укладка. При ротации кнутри поврежденной ноги если и видна, то лишь небольшая часть малого вертела. На большую часть дистального отдела шейки бедренной кости накладывается большой вертел. При правильном поднятии ноги и верном направлении ЦЛ мягкие ткани поднятой неповрежденной ноги не накладываются на исследуемое бедро.

Диафрагмирование и ЦЛ. Линии растра не видны (линии растра указывают на неправильное выравнивание трубки относительно кассеты).

Параметры экспозиции. Оптимальная экспозиция позволяет видеть контуры всей головки бедренной кости и вертлужной впадины без переэкспонирования шейки и проксимального отдела бедренной кости.

Примечание: визуализация самой проксимального отдела головки бедренной

кости и вертлужной впадины у пациентов с полными бедрами может быть невозможна.

3.3 Задняя проекция (в положении лягушки)

- 1) **Позиционирование пациента:** горизонтально супинационно.
- 2) **Позиционирование снимаемой области:**
 - Руки вдоль тела или скрещены на груди.
 - Голова на подушке.
 - Колено и снимаемый тазобедренный сустав согнуты.
 - Стопа прижата к внутренней стороне другой ноги около колена.
 - Отвести бедренную кость на 45° от вертикали.
 - Шейка бедренной кости параллельна кассете.

3) **РИП:** от 100 см.

4) **Центральный луч:**

- По центру кассеты.
- Перпендикулярен кассете.
- Направлен на середину шейки бедренной кости.

5) **Экспозиция:** на задержке дыхания.

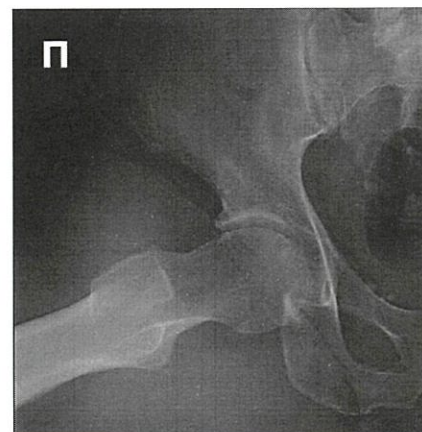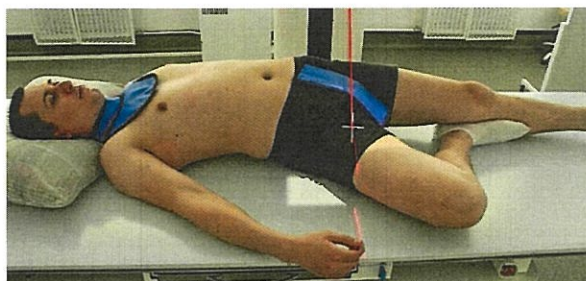
6) **Критерии оценки рентгенограммы:**

Видимые анатомические структуры. Боковой вид вертлужной впадины, головки и шейки бедренной кости, области вертелов и проксимальной одной трети бедренной кости.

Укладка. При должном отведении бедренной кости шейка бедренной кости демонстрируется в профиль, на нее накладывается большой вертел.

Диафрагмирование и ЦЛ. О правильной центрировании свидетельствует шейка бедренной кости, находящаяся в центре поля диафрагмирования.

Параметры экспозиции. Оптимальная экспозиция визуализирует края головки бедренной кости и вертлужной впадины через наложенные структуры таза без переэкспонирования других частей проксимальной бедренной кости. Четкая трабекулярная структура и резкие костные края проксимального отдела бедренной кости и таза указывают на отсутствие движения во время выполнения экспозиции.



3.4 Аксиолатеральная проекция (по Клементсу-Накаяме)

1) **Позиционирование пациента:** горизонтально супинационно.

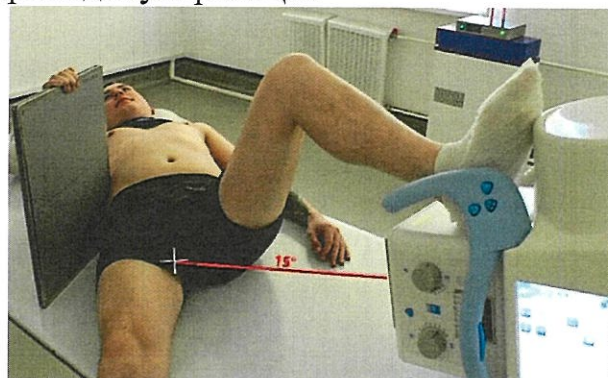
2) **Позиционирование снимаемой области:**

- Руки вдоль тела или скрещены на груди.
- Голова на подушке.
- Нога в анатомической позиции.
- Кассета стоит на столе (либо нижний край кассеты на 5 см ниже уровня поверхности стола).
- Кассета наклонена на 15° от вертикальной плоскости.
- Лицевая сторона кассеты перпендикулярна ЦЛ.

3) **РИП:** от 100 см.

4) **Центральный луч:**

- По центру кассеты.
- Перпендикулярен кассете.
- Направлен медиолатерально, перпендикулярен и направлен к шейке бедренной кости.
- Наклонен на $15-20^\circ$ по горизонтали.



5) **Экспозиция:** на задержке дыхания.

6) **Критерии оценки рентгенограммы:**

Видимые анатомические структуры. Вертлужная впадина, головка и шейка бедренной кости и область вертела представлены в боковой косой проекции.

Укладка. Головка и шейка бедренной кости должны быть видны в профиль, лишь с минимальным поворотом большого вертела. Малый вертел виден выступающим кзади от тела бедренной кости. (Когда нога находится в нейтральной или анатомической позиции, большая часть малого вертела видна лишь минимально, а при увеличении угла поворота ноги наружу, малый вертел виден еще меньше).

Диафрагмирование и ЦЛ. В центре расположены шейка бедренной кости и вертела. В поле диафрагмирования должны входить структуры от вертлужной впадины до проксимального отдела бедренной кости, включая оба вертела.

Параметры экспозиции. Оптимальная экспозиция позволяет получить изображение головки и шейки бедренной кости без переэкспонирования проксимального отдела бедренной кости. На снимке линии раstra не должны быть видны. Четкая трабекулярная структура и резкие костные края проксимального отдела бедренной кости и таза указывают на отсутствие движения во время экспозиции.

4. Рентгенография бедренной кости

а) **Наименование согласно номенклатуре ЕМИАС:** рентгенография бедренной кости.

б) **Защитные средства пациенту:** на щитовидную железу и молочные железы.

в) **Подготовка перед исследованием:** снять одежду, украшения с таза и ног.

4.1 Задняя прямая проекция проксимальный отдел

1) **Позиционирование пациента:** горизонтально супинационно.

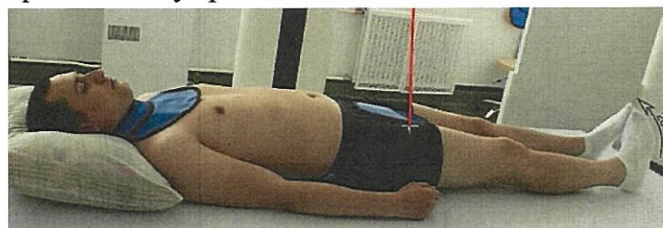
2) **Позиционирование снимаемой области:**

- Руки вдоль тела или скрещены на груди.
- Голова на подушке.
- Шейка бедренной кости выравняется по средней линии кассеты.
- Нет ротации таза.
- Поврежденную ногу ротировать внутрь на 15-20°.

3) **РИИ:** от 100 см.

4) **Центральный луч:**

- По центру кассеты.
- Перпендикулярен кассете.
- Направлен на 2,5-5 см дистально к середине шейки бедренной кости (на 3 -5 см медиально к ВППО).

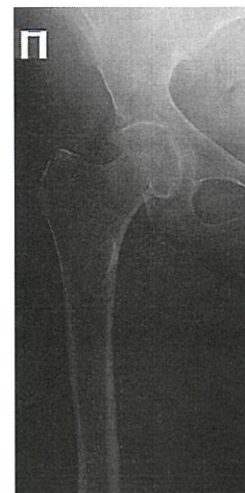

5) **Экспозиция:** на задержке дыхания.

6) **Критерии оценки рентгенограммы:**

Видимые анатомические структуры. Должна визуализироваться проксимальная треть бедренной кости вместе с вертлужной впадиной и прилегающими частями лобковой, седалищной и подвздошной костей. Любое имеющееся ортопедическое приспособление должно быть видно полностью.

Укладка. Большой вертел, головка и шейка бедренной кости должны быть видны в полный профиль без укорачивания. Малый вертел не



должен выступать за медиальную границу бедренной кости, или у некоторых пациентов может быть видна только самая его верхушка при значительном повороте ноги внутрь. **Диафрагмирование и ЦЛ.** Поле диафрагмирования должно охватывать весь тазобедренный сустав и полностью - любое ортопедическое приспособление. Шейка бедренной кости, расположенная в центре поля диафрагмирования, свидетельствует о правильном направлении ЦЛ.

Параметры экспозиции. Оптимальная экспозиция визуализирует края головки бедренной кости и вертлужную впадину через структуры таза без переэкспонирования других частей проксимального отдела бедренной кости или структур таза. Трабекулярная структура большого вертела и области шейки должна быть резкой, что указывает на отсутствие движения во время экспозиции.

4.2 Задняя прямая проекция дистальный отдел

1) **Позиционирование пациента:** горизонтально супинационно.

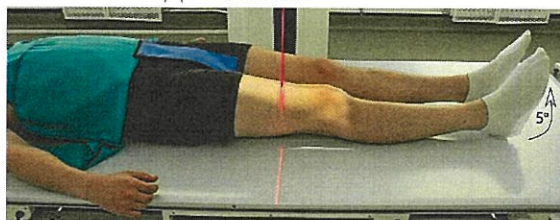
2) **Позиционирование снимаемой области:**

- Руки вдоль тела или скрещены на груди.
- Голова на подушке.
- Исследуемое бедро вдоль средней линии кассеты.
- Поврежденную ногу ротировать внутрь на 5°.
- Коленный сустав входит в область исследования.

3) **РИП:** от 100 см.

4) **Центральный луч:**

- По центру кассеты.
- Перпендикулярен кассете и бедренной кости.



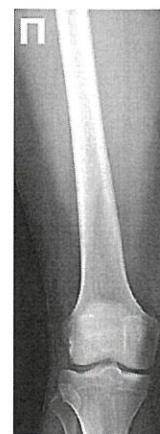5) **Критерии оценки рентгенограммы:**

Видимые анатомические структуры. Две трети дистального отдела бедренной кости, включая коленный сустав. Суставная щель коленного сустава не будет открыта полностью из-за расхождения рентгеновского пучка.

Укладка. Отсутствие ротации подтверждается симметричностью мышечков бедренной и большеберцовой кости, контуры надколенника смещены медиально относительно бедренной кости. Медиальная половина головки малоберцовой кости будет закрыта большеберцовой костью.

Диафрагмирование и ЦЛ. Бедренная кость должна быть центрирована по полю облучения и располагаться вдоль длинной оси пленки, коленный сустав должен отстоять от нижнего края снимка примерно на 2,5 см. Сверху и снизу края диафрагмы должны отстоять на минимальное расстояние от краев пленки.

Параметры экспозиции. Оптимальная экспозиция с корректным использованием анодного «пяточного» эффекта даст однородную оптическую плотность всей бедренной кости. Отсутствие движений позволит видеть четкую трабекулярную структуру всей бедренной кости.



4.3 Боковая проекция проксимальный отдел

1) **Позиционирование пациента:** горизонтально.

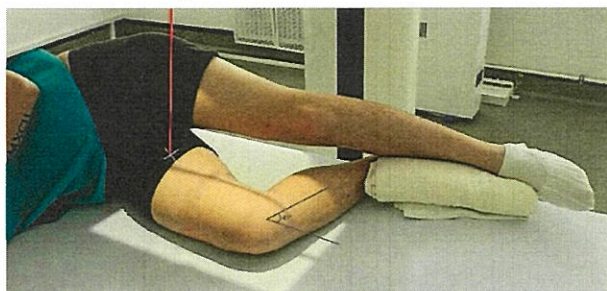
2) **Позиционирование снимаемой области:**

- Голова на подушке.
- Пациент лежит на боку, исследуемым бедром вниз. Исследуемое бедро вдоль средней линии кассеты.
- Колено согнуто на 45° .
- Другая нога лежит сзади на валике/опоре.
- Коленный сустав должен войти в снимок.

3) **РИП:** от 100 см.

4) **Центральный луч:**

- По центру кассеты.
- Перпендикулярен кассете и бедренной кости.



5) **Критерии оценки рентгенограммы:**

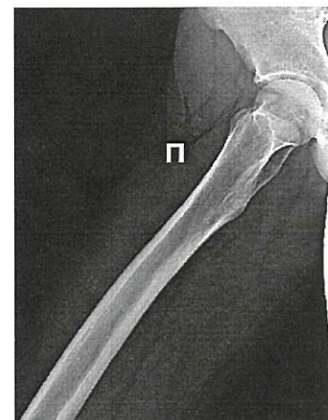Видимые анатомические структуры. Половина либо две трети проксимального отдела бедренной кости, включая тазобедренный сустав. Проксимальный отдел бедренной кости и тазобедренный сустав не должны быть перекрыты изображением второй ноги.

Укладка. Истинно боковая проекция подтверждается наложением малого и большого вертела бедренной кости, с небольшим выступом вертела с медиальной стороны. Большой вертел практически полностью перекрыт шейкой бедра.

Диафрагмирование и ЦЛ. Бедренная кость должна идти по центру снимка, тазобедренный сустав должен отстоять от верхнего края снимка примерно на 2,5 см.

Сверху и снизу должны быть видны поля диафрагмирования небольшой ширины.

Параметры экспозиции. Оптимальная экспозиция с корректным использованием анодного «пяточного» эффекта дадут однородную



оптическую плотность всей бедренной кости. Отсутствие движений позволит видеть четкую трабекулярную структуру всей бедренной кости.

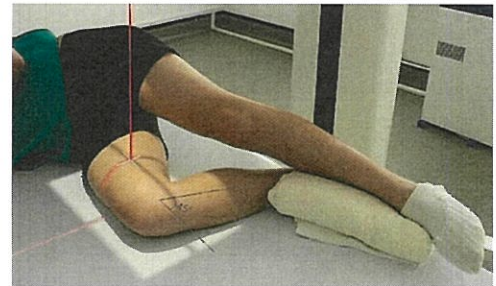
4.4 Боковая проекция дистальный отдел

- 1) **Позиционирование пациента:** горизонтально.
- 2) **Позиционирование снимаемой области:**
 - Голова на подушке.
 - Пациент лежит на боку, исследуемым бедром вниз.
 - Исследуемое бедро вдоль средней линии кассеты.
 - Колено согнуто на 45°.
 - Другая нога лежит сзади на валике/опоре.
 - Коленный сустав должен войти в снимок.

3) **РИП:** от 100 см.

4) **Центральный луч:**

- По центру кассеты.
- Перпендикулярен кассете и бедренной кости.
- Направлен на 2,5-5 см дистальнее середины шейки бедренной кости.



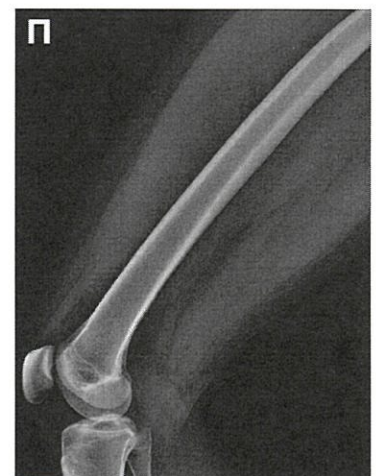
5) **Критерии оценки рентгенограммы:**

Видимые анатомические структуры. Две трети дистального отдела бедренной кости, включая коленный сустав. Суставная щель коленного сустава не будет открыта полностью, и дистальные края мыщелков бедренной кости не будут накладываться друг на друга из-за расхождения рентгеновского пучка.

Укладка. Истинно боковая проекция подтверждается наложением передних и задних краев медиальных и латеральных мыщелков бедренной кости, суставная щель надколеннико-бедренного сустава открыта и выровнена по контуру мыщелков.

Диафрагмирование и ЦЛ. Бедренная кость должна идти по центру снимка, коленный сустав должен отстоять от нижнего края снимка примерно на 2,5 см.

Сверху и снизу должны быть видны поля диафрагмирования небольшой ширины.



Параметры экспозиции. Оптимальная экспозиция с корректным использованием анодного «пятточного эффекта» дадут однородную оптическую плотность всей бедренной кости. Отсутствие движений позволит видеть четкую трабекулярную структуру всей бедренной кости.

5. Рентгенография коленного сустава

а) **Наименование согласно номенклатуре ЕМИАС:** рентгенография коленного сустава/рентгенография надколенника.

б) **Защитные средства пациенту:** на щитовидную железу, молочные железы и гонады.

в) **Подготовка перед исследованием:** снять одежду и украшения с ног.

5.1 Задняя прямая проекция

1) **Позиционирование пациента:** горизонтально супинационно.

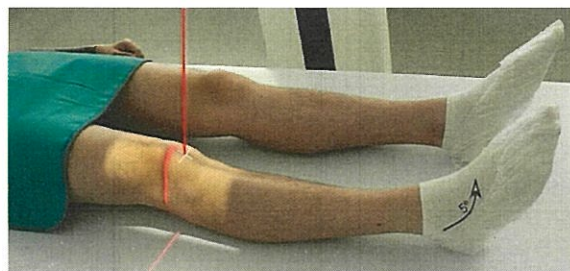
2) **Позиционирование снимаемой области:**

- Руки вдоль тела или скрещены на груди.
- Голова на подушке.
- Ноги вытянуты.
- Нет ротации таза.
- Колено в центре снимка.
- Голень вдоль средней линии кассеты.
- Ротация голени внутрь на 3-5° (линия, соединяющая надмыщелки параллельна кассете).

3) **РИП:** от 100 см.

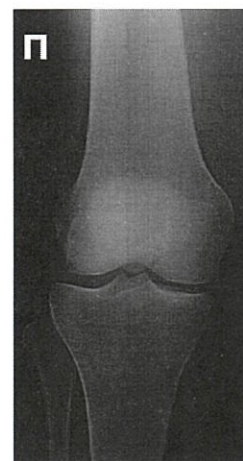4) **Центральный луч:**

- По центру кассеты.
- Перпендикулярен кассете.
- Направлен на 1,25 см дистальнее верхней точки надколенника.
- Параллелен большеберцовой кости.



5) **Критерии оценки рентгенограммы:**

Видимые анатомические структуры. Дистальный отдел бедренной кости и проксимальный отдел малоберцовой кости. Коленный сустав должен быть открыт так, чтобы были видны только края суставных поверхностей большеберцовой кости без визуализации самих поверхностей.



Укладка. Отсутствие ротации подтверждается симметричным изображением мышечков бедренной и большеберцовой кости и суставной щели. Примерно половина медиальной части головки малоберцовой кости должна быть перекрыта большеберцовой костью. Межмышечковое возвышение будет видно по центру межмышечковой ямки.

Диафрагмирование и ЦЛ. Поле снимка должно быть выровнено по размеру кассеты. В центре снимка должен быть коленный сустав.

Параметры экспозиции. Оптимальная экспозиция даст возможность видеть контуры надколенника через дистальный отдел бедренной кости, при этом головка и шейка малоберцовой кости не должны выглядеть переэкспонированными. При снимке не должно быть движения, что обеспечит четкую визуализацию трабекулярной структуры всех костей. Мягкие ткани должны быть хорошо различимы.

5.2 Задняя косая проекция

1) **Позиционирование пациента:** горизонтально.

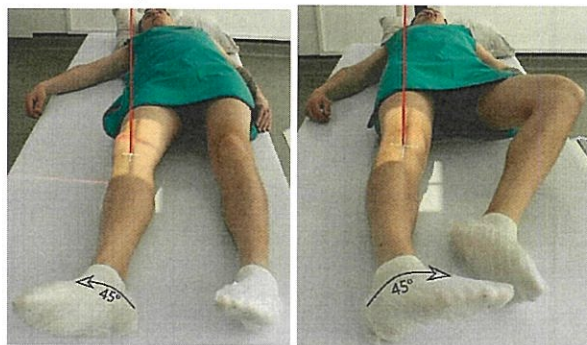
2) **Позиционирование снимаемой области:**

- Делается 2 проекции- с ротацией наружу и внутрь.
- Руки вдоль тела или скрещены на груди.
- Голова на подушке.
- Ноги вытянуты.
- Нет ротации таза.
- Колено в центре снимка.
- Голень вдоль средней линии кассеты.
- **Ротация голени внутрь** на 45° (линия, соединяющая надмышелки составляет 45° к кассете).
- **Ротация голени наружу** на 45° (линия, соединяющая надмышелки составляет 45° к кассете).

3) **РИП:** от 100 см.

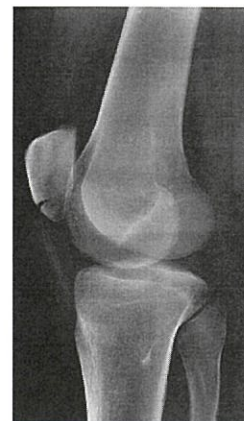4) **Центральный луч:**

- По центру кассеты.
- Перпендикулярен кассете.
- Направлен на середину коленного сустава (на 1,25 см дистальнее верхней точки надколенника).
- Параллелен большеберцовой кости.



5) **Критерии оценки рентгенограммы:**

Видимые анатомические структуры. Дистальный отдел бедренной кости и проксимальный отдел большеберцовой и малоберцовой кости с надколенником, который накладывается на медиальный мышелок бедренной кости. **С ротацией внутрь:** латеральные мышелки бедренной и большеберцовой кости должны быть хорошо видны, а медиальная и латеральная суставные щели коленного сустава должны быть разной длины. **С ротацией наружу:** медиальные мышелки бедренной и большеберцовой кости должны быть хорошо видны в профиль.



Укладка. При удачном выборе наклонного положения колена проксимальный большеберцово-малоберцовый сустав получится открытым с латеральными мышцелками бедренной и большеберцовой кости в профиль. Головка и шейка малоберцовой кости получается на снимке без наложений, и примерно половина надколенника должна быть видна без наложений от бедренной кости.

Диафрагмирование и ЦЛ. Поле снимка должно быть выровнено по размеру кассеты. В центре снимка должна быть суставная щель коленного сустава.

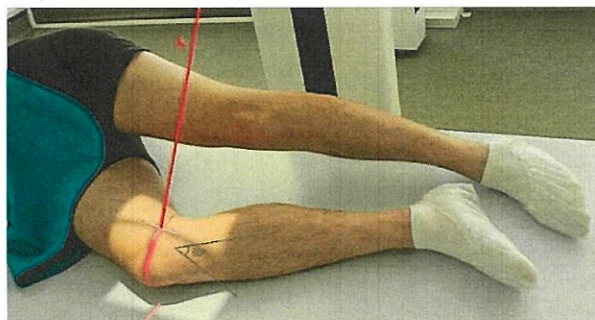
Параметры экспозиции. Оптимальная экспозиция без движения во время снимка даст возможность видеть детали мягких тканей области коленного сустава и трабекулярную структуру костей. Головка и шейка малоберцовой кости не должны выглядеть переэкспонированными.

5.3 Боковая проекция

1) **Позиционирование пациента:** горизонтально.

2) **Позиционирование снимаемой области:**

- Пациент лежит на боку, исследуемой стороной вниз.
- Руки вдоль тела или скрещены на груди.
- Голова на подушке.
- Исследуемая нога в истинно боковой укладке (надмышцелки бедренной кости наложены друг на друга и плоскость надколенника перпендикулярна плоскости кассеты).
- Колено согнуто на 20-30°.
- Другую ногу отвести назад.
- Нет ротации таза.
- Колено в центре снимка.
- Голень вдоль средней линии кассеты.



3) **РИП:** от 100 см.

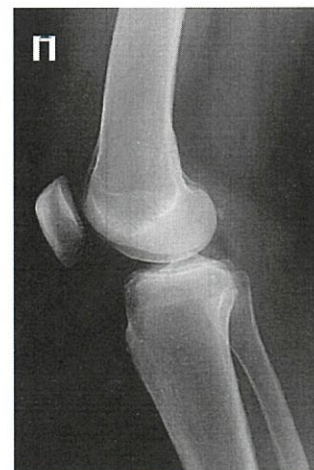4) **Центральный луч:**

- По центру кассеты.
- Направлен на середину коленного сустава (на 2,5 см дистальнее медиального мышцелка).
- Наклон на 5-7° краниально.

5) **Критерии оценки рентгенограммы:**

Видимые анатомические структуры. Дистальный отдел бедренной кости и проксимальный отдел большеберцовой и малоберцовой кости с надколенником должны быть видны в боковой проекции. Бедренно-надколенниковый и коленный суставы должны быть открыты.

Укладка. Избыточная или недостаточная ротация может быть определена по изображению бугорка приводящей мышцы, расположенного на медиальном мышцелке и по степени наложения большеберцовой кости на головку малоберцовой кости. (Чем больше поворот, тем больше наложение). При истинно боковой



укладке коленного сустава без ротации задние границы мыщелков бедренной кости будут наложены друг на друга. Надколенник виден в профиль, бедренно-надколенниковый сустав открыт.

Диафрагмирование и ЦЛ. Краниальный наклон ЦЛ на 5-10° даст наложение дистальных границ мыщелков. Коленный сустав — в центре снимка. Сверху и снизу границы области диафрагмирования минимальны. Все мягкие ткани коленного сустава должны быть включены.

Параметры экспозиции. Оптимальная экспозиция без движения во время снимка даст возможность видеть детали мягких тканей области коленного сустава, включая передние жировые подушки коленного сустава и трабекулярную структуру костей.

5.4 Задняя двусторонняя проекция с нагрузкой

1) **Позиционирование пациента:** вертикально.

2) **Позиционирование снимаемой области:**

Снимок 2 коленных суставов на одном снимке.

- Пациент стоит на подставке.
- Ступни расположены прямо.
- Вес пациента распределен равномерно на обе ноги.
- Пациент держится за ручку.
- Колени по середине снимка.
- Выровнять высоту кассеты относительно расположения коленных суставов.

3) **РИП:** от 100 см.

4) **Центральный луч:**

- По центру кассеты.
- Направлен на середину коленного сустава (на 1,25 см дистальнее верхней точки надколенника).
- Наклонен каудально на 5-10°.

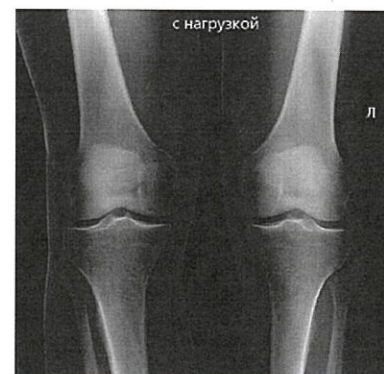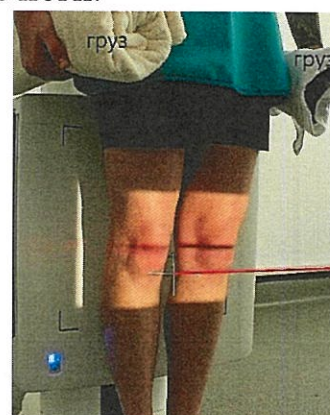5) **Критерии оценки рентгенограммы:**

Видимые анатомические структуры. Дистальные отделы бедренных костей, проксимальные отделы большеберцовых и малоберцовых костей и коленные суставы обеих сторон.

Укладка. Отсутствие ротации обоих коленных суставов подтверждается симметричностью мыщелков бедренной и большеберцовой костей.

Примерно половина проксимального отдела малоберцовой кости будет перекрыта большеберцовой костью.

Диафрагмирование и ЦЛ. Суставная щель коленного сустава получится открытой, если ЦЛ будет идти параллельно плато большеберцовой кости. Область диафрагмирования должна включать оба коленных сустава, а также части бедренных и большеберцовых костей, достаточные, чтобы определить направление их длинных осей.



Параметры экспозиции. Оптимальная экспозиция позволит видеть слабые контуры надколенника через бедренную кость, должны быть также четко видны мягкие ткани и трабекулярная структура костей, что говорит об отсутствии движения при экспозиции.

5.5 Передняя аксиальная проекция (межмышцелковая ямка)

1) **Позиционирование пациента:** вертикально/горизонтально.

2) **Позиционирование снимаемой области:**

Укладка на животе:

- Пациент лежит на животе.
- Голова на подушке.
- Колено согнуто на $45-50^\circ$.
- Фиксируем укладку подставкой под голеностопный сустав.
- Коленный сустав в центре снимка.

Укладка по Холмбладу:

- Пациент стоит на столе на четвереньках.
- Кассета под исследуемым коленом.
- В центре кассеты подколенный сгиб.
- Под голеностопный сустав положить валик/опору.
- Пациент сдвигается вперед на $20-30^\circ$ и стоит в этом положении.
- В результате колено согнуто на $60-70^\circ$.

3) **РИП:** от 100 см.

4) **Центральный луч:**

- По центру кассеты.
- Перпендикулярен кассете.

Укладка на животе:

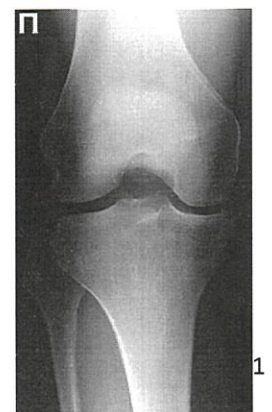
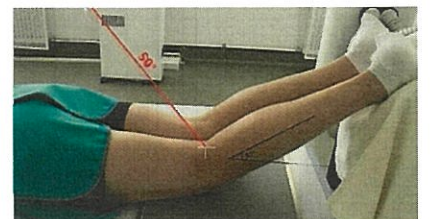
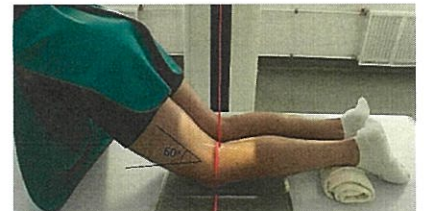
- Направлен перпендикулярно нижней части голени ($40-50^\circ$) каудально.

Укладка по Холмбладу:

- Перпендикулярен голени.
- Направлен на середину подколенного сгиба.

5) **Критерии оценки рентгенограммы:**

Укладка. В этой проекции межмышцелковая ямка демонстрируется в профиль открытой и без наложений от надколенника. Отсутствие ротации подтверждается симметричным изображением дистальных задних мышцелков бедренной кости и наложением примерно



половины головки малоберцовой кости на большеберцовую кость. Артикулирующие поверхности и межмыщелковое возвышение большеберцовой кости демонстрируются без наложений.

Диафрагмирование и ЦЛ. Центр области диафрагмирования должен быть в середине коленного сустава.

Параметры экспозиции. Оптимальная экспозиция позволяет видеть мягкие ткани коленного сустава и контуры надколенника через бедренную кость. Отсутствие движения во время снимка даст четкую трабекулярную структуру мыщелков бедренной кости и проксимального отдела большеберцовой кости.

5.6 Задняя аксиальная проекция (межмыщелковая ямка)

1) **Позиционирование пациента:** горизонтально супинационно.

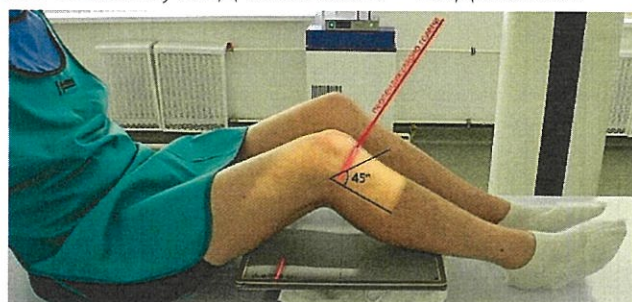
2) **Позиционирование снимаемой области:**

- Голова на подушке.
- Колено согнуто на 40-45°.
- Кассета упирается в бедро и в голень, под кассетой - подставка.
- Центр кассеты напротив подколенного сгиба.

3) **РИП:** от 100 см.

4) **Центральный луч:**

- По центру кассеты.
- Перпендикулярен кассете.
- Направлен перпендикулярно нижней части голени (40-50°) краниально.
- Направлен на 1,25 см дистальнее верхней точки надколенника.



5) **Критерии оценки рентгенограммы:**

Диафрагмирование и ЦЛ. Центр области диафрагмирования должен быть в середине коленного сустава.

Укладка. В этой проекции межмыщелковая ямка демонстрируется в профиль открытой и без наложений от надколенника. Межмыщелковое возвышение и плато большеберцовой кости, а также дистальные мыщелки бедренной кости должны быть хорошо видны. Отсутствие ротации подтверждается симметричным изображением дистальных задних мыщелков бедренной кости и наложением примерно половины головки малоберцовой кости на большеберцовую кость.

Параметры экспозиции. Оптимальная экспозиция позволяет видеть мягкие ткани коленного сустава и контуры надколенника через бедренную кость. Отсутствие движения во время снимка даст четкую трабекулярную структуру мыщелков бедренной кости и проксимального отдела большеберцовой кости.

5.7 Передняя прямая проекция (надколенник)

1) **Позиционирование пациента:** горизонтально пронационно.

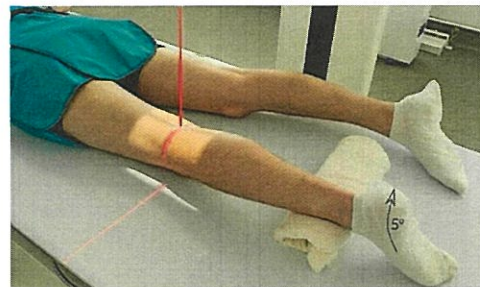2) **Позиционирование снимаемой области:**

- Ноги вытянуты.
- Под головой подушка.
- Под голеностопный сустав положена подставка.
- Колено ротировать внутрь на 5° .
- Надколенник в центре снимка.

3) **РИП:** от 100 см.

4) **Центральный луч:**

- По центру кассеты.
- Перпендикулярен кассете.
- Направлен на середину подколенного сгиба (середину надколенника).



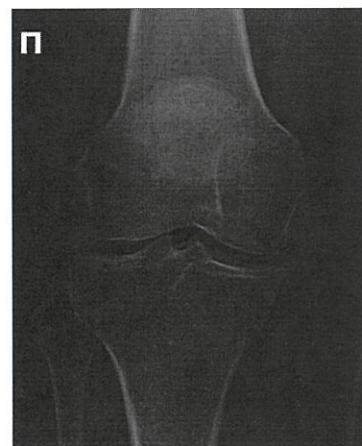
5) **Критерии оценки рентгенограммы:**

Видимые анатомические структуры. Коленный сустав и надколенник с его деталями, хорошо видимыми из-за короткого РОП.

Укладка. Отсутствие ротации подтверждается симметричностью мышечков. При корректной ротации коленного сустава внутрь надколенник будет расположен по центру дистального отдела бедренной кости.

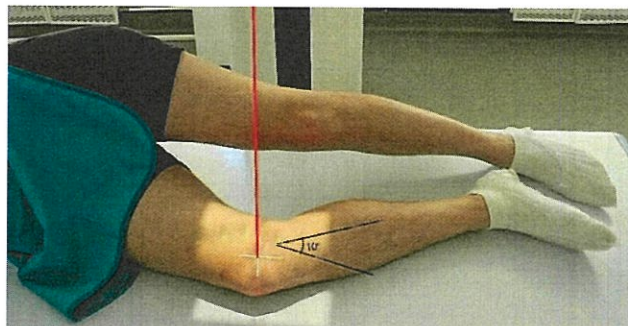
Диафрагмирование и ЦЛ. Если поворот ноги и центровка коленного сустава выполнены правильно, то суставная щель коленного сустава будет открытой, а надколенник будет расположен по центру области диафрагмирования.

Параметры экспозиции. Оптимальная экспозиция без движений позволит видеть мягкие ткани области коленного сустава, а также четкую трабекулярную структуру костей и контуры надколенника через дистальный отдел бедренной кости.



5.8 Боковая проекция (надколенник)

- 1) **Позиционирование пациента:** горизонтально.
- 2) **Позиционирование снимаемой области:**
 - Пациент лежит на боку.
 - Под головой подушка.
 - Тело пациента и голень повернуты так, чтобы придать коленному суставу истинную боковую укладку (надмыщелки бедренной кости накладываются друг на друга, плоскость надколенника перпендикулярна плоскости кассеты).
 - Колено согнуто на 5-10°.
 - Надколенник в центре снимка.
- 3) **РИП:** от 100 см.
- 4) **Центральный луч:**
 - По центру кассеты.
 - Перпендикулярен кассете.
 - Направлен на середину надколенно-бедренного сустава.

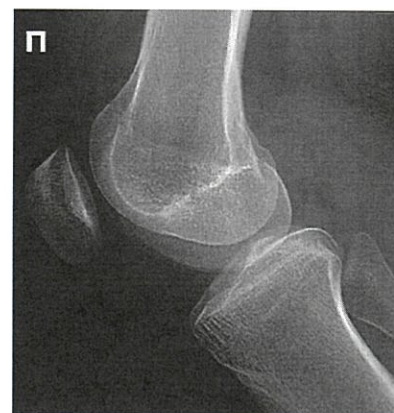

5) **Критерии оценки рентгенограммы:**

Видимые анатомические структуры. Надколенник в профиль, а также надколенно-бедренный сустав и большеберцово-малоберцовый сустав.

Укладка. Истинно боковая укладка, передние и задние границы медиального и латерального мыщелков бедренной кости должны быть наложены друг на друга, и надколенно-бедренный сустав должен получиться открытым.

Диафрагмирование и ЦЛ. Если поворот ноги и центровка коленного сустава выполнены правильно, то надколенник будет в центре области диафрагмирования, а суставная щель надколенно-бедренного сустава будет открытой. Область диафрагмирования должна включать



надколенник и коленный сустав с центром в области середины надколеннико-бедренного сустава.

Параметры экспозиции. Оптимальная экспозиция без движений позволит видеть мягкие ткани области коленного сустава, а также хорошо экспонированный надколенник. Трабекулярная структура костей и надколенника должна выглядеть четкой.

5.9 Тангенциальная проекция (нижневерхняя, метод Хьюстона, метод Сеттегаста) надколенник

1) **Позиционирование пациента:** горизонтально.

2) **Позиционирование снимаемой области:**

1. Нижневерхняя проекция:

- Пациент лежит супинационно.
- Под головой подушка.
- Ноги вместе.
- Колени согнуты под углом 40° и лежат на подставке.
- Кассета стоит на середине бедер.

ЦЛ:

- Направлен снизу-вверх на $10-15^\circ$ относительно голени.
- По центру кассеты.

2. Метод Хьюстона:

- Пациент лежит пронационно.
- Четырехглавая мышца расслаблена.
- Кассета под коленным суставом.
- Медленно согнуть колено на 45° .
- Зафиксировать укладку с помощью ленты.

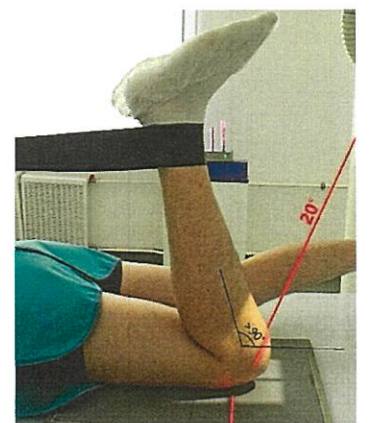
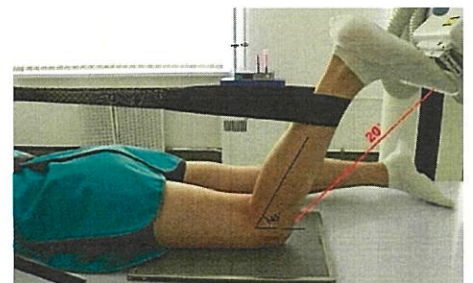
ЦЛ:

- Направлен сверху-вниз на $15-20^\circ$ относительно голени на надколеннико-бедренный сустав.
- По центру кассеты.

3. Метод Сеттегаста:

- Пациент лежит пронационно.
- Четырехглавая мышца расслаблена.
- Кассета под коленным суставом.
- Медленно согнуть колено на 90° .
- Зафиксировать укладку с помощью ленты.

ЦЛ:



- Направлен сверху-вниз на 15-20° относительно голени на надколенниково-бедренный сустав.
- По центру кассеты.

3) РИП: от 100-120 см.

4) **Критерии оценки рентгенограммы:**

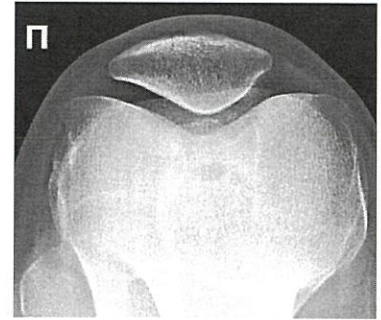
Видимые анатомические структуры.

Межмышцелковая борозда (блоковая борозда) и надколенники с дистальными отделами бедренных костей должны быть видны в профиль с открытыми суставными щелями надколенниково-бедренных суставов.

Укладка. Отсутствие ротации колена подтверждается симметричным изображением надколенника, передней части мыщелка бедренной кости и межмышцелковой борозды.

Диафрагмирование и ЦЛ. Корректный наклон ЦЛ и его правильная центровка подтверждаются открытыми суставными щелями надколенниково-бедренных суставов. Поле диафрагмирования должно включать только надколенники и передние части мыщелков бедренных костей.

Параметры экспозиции. Оптимальная экспозиция позволит видеть мягкие ткани области коленного сустава и края суставных щелей. Трабекулярная структура костей и надколенника должна выглядеть четкой. Мыщелки бедренной кости должны выглядеть недоэкспонированными.



6. Рентгенография костей голени

а) **Наименование согласно номенклатуре ЕМИАС:** рентгенография костей голени.

б) **Защитные средства пациенту:** на щитовидную железу, молочные железы и гонады.

в) **Подготовка перед исследованием:** снять одежду и украшения с ног.

6.1 Задняя прямая проекция

1) **Позиционирование пациента:** горизонтально супинационно.

2) **Позиционирование снимаемой области:**

- Руки вдоль тела или скрещены на груди.
- Голова на подушке.
- Ноги вытянуты.
- Голень выровнена по длинной оси снимка.
- Стопа согнута в тыльном направлении и образует угол 90° голенью.
- Нет ротации таза, колена и ступни.

3) **РИП:** от 100-120 см.

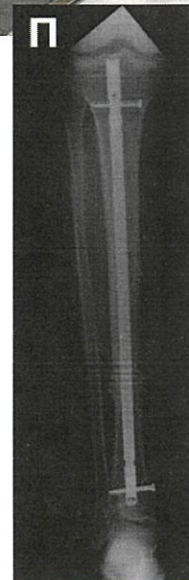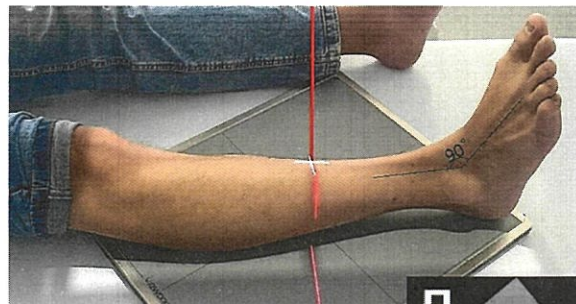4) **Центральный луч:**

- По центру кассеты.
- Перпендикулярен кассете.
- Направлен на середину голени.

5) **Критерии оценки рентгенограммы:**

Видимые анатомические структуры. • Большеберцовая и малоберцовая кости целиком, с коленным и голеностопным суставом.

Укладка. Отсутствие ротации подтверждается изображением мыщелков бедренной и большеберцовой кости в профиль с межмыщелковым возвышением, расположенным по центру межмыщелковой ямки. Некоторое наложение малоберцовой и



большеберцовой костей будет наблюдаться как в проксимальном, так и в дистальном отделах.

Диафрагмирование и ЦЛ. Должны быть видны границы области диафрагмирования по бокам голени, но со стороны суставов поля должны быть минимальны. Из-за расхождения пучка суставные щели будут закрыты.

Параметры экспозиции. Корректное использование анодного «пяточного» эффекта приведет к тому, что рентгенограмма будет примерно одинаковой плотности в области суставов. Отсутствие движения во время экспозиции позволит видеть контуры кортикального слоя кости и ее трабекулярную структуру. Снимок должен иметь контраст, достаточный для визуализации, как трабекулярной структуры кости, так и мягких тканей голени.

6.2 Боковая проекция

1) **Позиционирование пациента:** горизонтально.

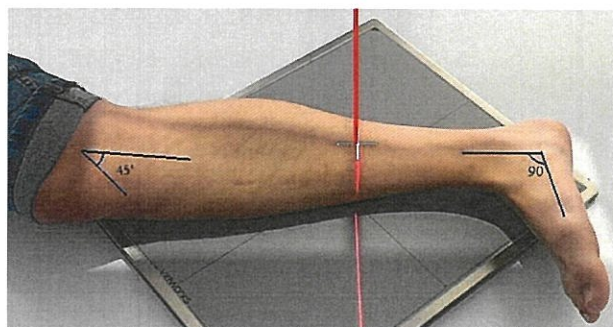
2) **Позиционирование снимаемой области:**

- Пациент лежит на боку, исследуемой стороной вниз.
- Другая нога отодвинута назад.
- Колено согнуто на 45° и расположено в истинно боковой укладке.
- Голова на подушке.
- Плоскость надколенника перпендикулярна кассете.
- Голеностопный сустав и колено на 3-5 см внутрь от границ кассеты.
- Стопа согнута в тыльном направлении и образует угол 90° голенью.
- Голеностопный сустав по центру кассеты.
- Нет ротации ступни.

3) **РИП:** от 100-120 см.

4) **Центральный луч:**

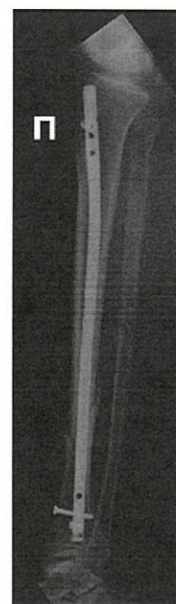- По центру кассеты.
- Перпендикулярен кассете.
- Направлен на середину голени.



5) **Критерии оценки рентгенограммы:**

Видимые анатомические структуры. Большеберцовая и малоберцовая кости целиком, с коленным и голеностопным суставами.

Укладка. Истинно боковая укладка большеберцовой и малоберцовой костей без ротации даст изображение бугристости большеберцовой кости в профиль, часть проксимальной головки малоберцовой кости наложится на большеберцовую кость, и контуры дистального отдела малоберцовой кости будут видны через заднюю половину большеберцовой кости. Боковые границы мыщелков бедренной кости будут наложены друг на друга.



Диафрагмирование и ЦЛ. Должны быть видны границы области диафрагмирования по бокам голени, но со стороны суставов поля должны быть минимальны.

Параметры экспозиции. Хорошая плотность рентгенограммы и отсутствие движения во время экспозиции позволит получить резкие контуры большеберцовой и малоберцовой костей и четкую трабекулярную структуру.

Параметры экспозиции. Оптимальная экспозиция и корректное использование анодного «пяточного» эффекта приведет к тому, что рентгенограмма будет примерно одинаковой плотности в области суставов. Снимок должен иметь контраст, достаточный для визуализации как трабекулярной структуры кости, так и мягких тканей голени.

7. Рентгенография голеностопного сустава

а) **Наименование согласно номенклатуре ЕМИАС:** рентгенография голеностопного сустава.

б) **Защитные средства пациенту:** на щитовидную железу, молочные железы и гонады.

в) **Подготовка перед исследованием:** снять одежду и украшения с ног.

7.1 Задняя прямая проекция

1) **Позиционирование пациента:** горизонтально супинационно.

2) **Позиционирование снимаемой области:**

- Руки вдоль тела или скрещены на груди.
- Голова на подушке.
- Ноги вытянуты.
- Стопа согнута в тыльном направлении и образует угол 90° голенью.
- Голеностопный сустав по центру кассеты.
- Нет ротации ступни.

3) **РИП:** от 100 см.

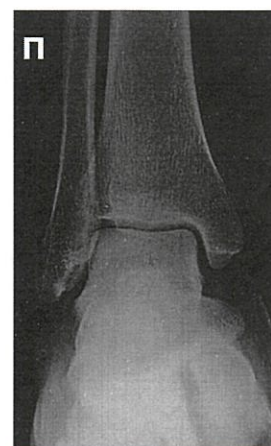
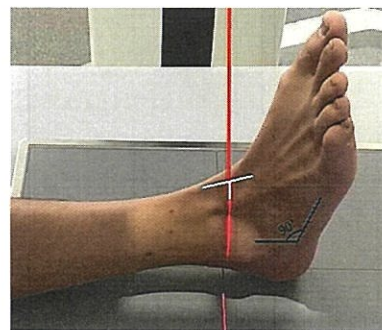
4) **Центральный луч:**

- По центру кассеты.
- Перпендикулярен кассете.
- Направлен на середину отрезка между лодыжками.

5) **Критерии оценки рентгенограммы:**

Видимые анатомические структуры. Дистальная треть большеберцовой и малоберцовой костей, латеральная и медиальная лодыжки, таранная кость и половина проксимальной области костей плюсны.

Укладка. Длинная ось стопы должна быть параллельна границам области снимка. Отсутствие ротации подтверждается тем, что медиальная часть сустава открыта, а латеральная - закрыта. Наблюдается



наложение дистального отдела малоберцовой кости на дистальную часть большеберцовой кости и таранной кости.

Диафрагмирование и ЦЛ. ЦЛ и центр снимка должны находиться в районе большеберцово-таранного сустава, посередине между латеральной и медиальной лодыжкой. Область диафрагмирования должна включать примерно одну треть голени и половину проксимального отдела костей плюсны. Должны быть включены мягкие ткани вокруг названных костей.

Параметры экспозиции. Отсутствие движения во время экспозиции, а также оптимальные параметры экспозиции дают четкую визуализацию контуров костей и их трабекулярной структуры. Таранная кость должна быть показана с ее трабекулярной структурой и контурами кортикального слоя. Должны быть видны мягкие ткани.

7.2 Задняя прямая проекция (суставной щели) с медиальной ротацией

1) **Позиционирование пациента:** горизонтально супинационно.

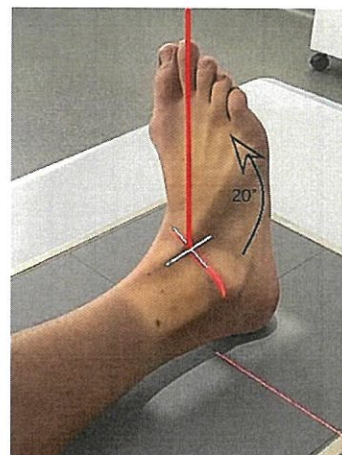
2) **Позиционирование снимаемой области:**

- Руки вдоль тела или скрещены на груди.
- Голова на подушке.
- Ноги выпрямлены.
- Стопа выровнена по длинной оси снимка.
- Голеностопный сустав по центру кассеты.
- Голени и стопа ротированы медиально на 15-20°.
- Межлодыжечная линия параллельна кассете.

3) **РИП:** от 100 см.

4) **Центральный луч:**

- По центру кассеты.
- Перпендикулярен кассете.
- Направлен на середину отрезка между лодыжками.

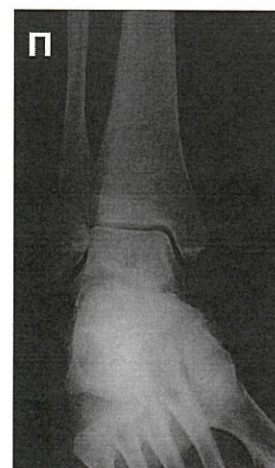

5) **Критерии оценки рентгенограммы:**

Видимые анатомические структуры. Дистальная одна треть большеберцовой и малоберцовой костей, потолок большеберцовой кости, включая эпифизы, латеральная и медиальная лодыжки, таранная кость и половина проксимальной области костей плюсны. Вся суставная щель голеностопного сустава должна быть открыта.

Укладка. Правильный угол ротации подтверждается открытой суставной щелью и проекцией лодыжек в профиль. Может быть небольшое наложение в дистальном большеберцово-малоберцовом суставе.

Диафрагмирование и ЦЛ. ЦЛ и центр снимка должны находиться в середине голеностопного сустава. Область диафрагмирования должна включать примерно одну треть



голени и половину проксимального отдела костей плюсны. Должны быть включены мягкие ткани вокруг названных костей.

Параметры экспозиции. Отсутствие движения во время экспозиции, а также оптимальные параметры экспозиции дают четкую визуализацию контуров костей и их трабекулярной структуры. Должны быть видны мягкие ткани, но плотность должна быть достаточной для визуализации таранной, большеберцовой и малоберцовой костей.

7.3 Косая проекция (45°)

1) **Позиционирование пациента:** горизонтально супинационно.

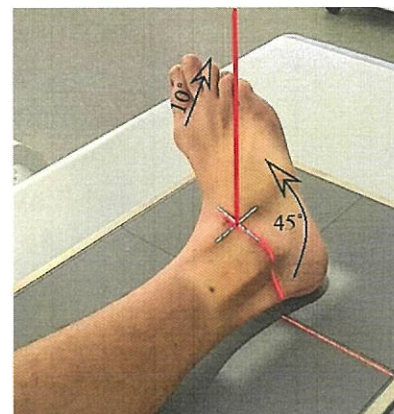
2) **Позиционирование снимаемой области:**

- Руки вдоль тела или скрещены на груди.
- Голова на подушке.
- Ноги выпрямлены.
- Под колено валик.
- Стопа выровнена по длинной оси снимка.
- Голеностопный сустав по центру кассеты.
- Стопа согнута в тыльном направлении.
- Подошвенная поверхность к вертикали на 10-15°.
- Ногу и стопу повернуть медиально на 45°.

3) **РИП:** от 100 см.

4) **Центральный луч:**

- По центру кассеты.
- Перпендикулярен кассете.
- Направлен на середину отрезка между лодыжками.



5) **Критерии оценки рентгенограммы:**

Видимые анатомические структуры. Дистальная треть голени, латеральная и медиальная лодыжки и половина проксимальной области плюсны.

Укладка. Косая проекция с медиальной ротацией на 45° демонстрирует дистальный большеберцово-малоберцовый сустав открытым, с минимальным наложением для среднего пациента. Латеральная лодыжка и таранная кость получают без или с наибольшим наложением, но медиальная лодыжка и таранная кость частично наложены друг на друга.

Диафрагмирование и ЦЛ. ЦЛ и центр снимка должны находиться в середине голеностопного сустава. Область диафрагмирования должна включать примерно одну треть голени и половину проксимального отдела плюсны. Должны быть включены мягкие ткани вокруг названных костей.

Параметры экспозиции. Отсутствие движения во время экспозиции, а также оптимальные параметры экспозиции дают четкую визуализацию

контуров костей и их трабекулярной структуры. Таранная кость должна быть показана с ее трабекулярной структурой и контурами кортикального слоя. Должны быть видны мягкие ткани.

7.4 Боковая проекция

1) **Позиционирование пациента:** горизонтально.

2) **Позиционирование снимаемой области:**

- Пациент лежит на боку исследуемой стороной к кассете.
- Голова на подушке.
- Колено согнуто на 45° .
- Другая нога внизу.
- Стопа направлена по длинной оси снимка.
- Голеностопный сустав по центру кассеты.
- Колено в истинно боковой укладке.
- Стопа согнута в тыльном направлении.
- Подошвенная поверхность к голени составляет угол на 90° .

3) **РИП:** от 100 см.

4) **Центральный луч:**

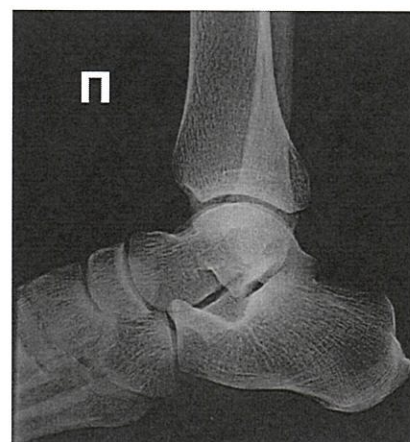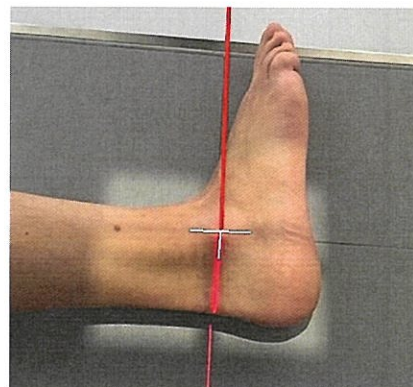
- По центру кассеты.
 - Перпендикулярен кассете.
- Направлен на середину лодыжки.

5) **Критерии оценки рентгенограммы:**

Видимые анатомические структуры. Дистальная треть большеберцовой и малоберцовой костей, при этом дистальный отдел малоберцовой кости наложен на дистальный отдел большеберцовой кости, таранная кость и пяточная кость в профиль, бугристость пятой плюсневой кости, ладьевидная кость и кубовидная кость.

Укладка. Отсутствие ротации подтверждается наложением дистального отдела малоберцовой кости задней стороной большеберцовой кости. Большеберцово-таранный сустав будет равномерно открыт.

Диафрагмирование и ЦЛ. ЦЛ и центр снимка должны находиться в середине голеностопного сустава. Область диафрагмирования должна



включать примерно одну треть голени, пяточную кость, бугристость пятой плюсневой кости и окружающие мягкие ткани.

Параметры экспозиции. Отсутствие движения во время экспозиции, а также оптимальные параметры экспозиции дают четкую визуализацию контуров костей и их трабекулярной структуры. Латеральная лодыжка должна быть видна через дистальный отдел малоберцовой кости и таранную кость. Должны быть различимы мягкие ткани для визуализации возможного выпота.

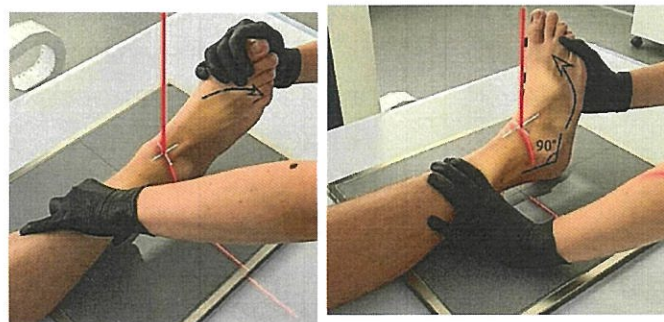
7.5 Задняя проекция с силовым сгибанием

- 1) **Позиционирование пациента:** горизонтально супинационно.
- 2) **Позиционирование снимаемой области:**
 - Голова на подушке.
 - Ноги выпрямлены.
 - Под колено упор/валик.
 - Стопа направлена по длинной оси снимка.
 - Голеностопный сустав по центру кассеты.
 - Стопа согнута в тыльном направлении.
 - Подошвенная поверхность к голени составляет угол
 - Стопа и голень в прямой задней укладке без ротации.
 - Затем ротировать стопу медиально – инверсия или латерально – эверсия.

3) **РИП:** от 100 см.

4) **Центральный луч:**

- По центру кассеты.
- Перпендикулярен кассете.
- Направлен на середину отрезка между лодыжками.

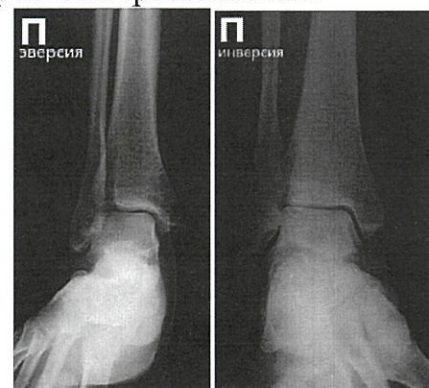


5) **Критерии оценки рентгенограммы:**

Видимые анатомические структуры и Укладка. Голеностопный сустав для определения причин расхождения в суставе — разрыв или растяжение связок. Вид суставной щели сильно зависит от вида повреждения сустава.

Диафрагмирование и ЦЛ. ЦЛ и центр снимка должны находиться в середине голеностопного сустава.

Параметры экспозиции. Отсутствие движения во время экспозиции, а также оптимальные параметры экспозиции дают четкую визуализацию контуров костей и их



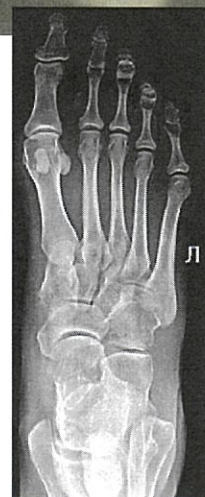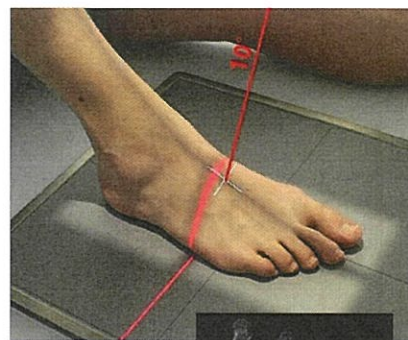
трабекулярной структуры. Должны быть видны мягкие ткани, латеральная и медиальная лодыжка, таранная кость и дистальный отдел малоберцовой и большеберцовой костей.

8. Рентгенография стопы

- а) **Наименование согласно номенклатуре ЕМИАС:** рентгенография стопы/рентгенография стопы с нагрузкой/ рентгенография пяточной кости в 1 проекции /рентгенография пяточной кости в 2 проекциях.
- б) **Защитные средства пациенту:** на щитовидную железу, молочные железы и гонады.
- в) **Подготовка перед исследованием:** снять одежду, обувь и украшения с ног.

8.1 Задняя прямая проекция

- 1) **Позиционирование пациента:** горизонтально супинационно.
- 2) **Позиционирование снимаемой области:**
 - Колени согнуты.
 - Подошвенная поверхность стопы плотно прилежит к кассете.
 - Голова на подушке.
 - Длинная ось стопы направлена вдоль длинной оси снимка.
 - Зафиксировать укладку.
- 3) **РИП:** от 100 см.
- 4) **Центральный луч:**
 - По центру кассеты.
 - Перпендикулярен кассете и плюсневым костям.
 - Наклонен на 10° в сторону пяточной кости.
 - Направлен на основание третьей плюсневой кости.



5) **Критерии оценки рентгенограммы:**

Видимые анатомические структуры. Должна быть видна вся стопа, включая все фаланги и кости плюсны, а также ладьевидная, кубовидная и клиновидные кости.

Укладка. Длинная ось стопы должна быть параллельна границам снимка. Отсутствие ротации подтверждается почти одинаковым расстоянием между плюсневыми костями со

второй по пятую. Основания первой и второй плюсневых костей на снимке разделены, тогда как изображения оснований плюсневых костей со второй по пятую получаются с легким наложением. Суставная щель межпредплюсневых суставов между первой и второй клиновидной костью должна быть хорошо видна.

Диафрагмирование и ЦЛ. Центр прямоугольной области диафрагмирования должен быть в районе основания третьей плюсневой кости, мягкие ткани стопы не должны быть срезаны по границам области диафрагмирования. Плюсневые суставы должны выглядеть открытыми. Межфаланговые суставы могут получаться закрытыми из-за эффекта расхождения рентгеновского пучка.

Параметры экспозиции. Отсутствие движения во время экспозиции, а также оптимальная оптическая плотность и контраст снимка дают четкую визуализацию контуров кортикального слоя костей и их трабекулярной структуры — как дистальных фаланг, так и костей предплюсны до таранной кости. Сесамовидные кости должны быть видны через головку первой плюсневой кости.

8.2 Задняя косая проекция

1) **Позиционирование пациента:** горизонтально.

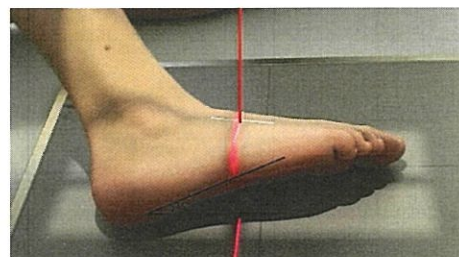
2) **Позиционирование снимаемой области:**

- Колени согнуты.
- Подошвенная поверхность стопы плотно прилежит к кассете.
- Длинная ось стопы направлена вдоль длинной оси снимка.
- Стопа ротирована медиально.
- Подошвенная плоскость образует с кассетой 30-40°.
- Зафиксировать укладку – клин под подошву.

3) **РИШ:** от 100 см.

4) **Центральный луч:**

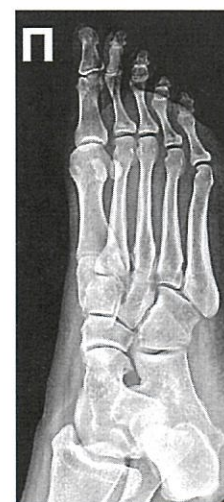- По центру кассеты.
- Перпендикулярен кассете и плюсневым костям.
- Направлен на основание третьей плюсневой кости.



5) **Критерии оценки рентгенограммы:**

Видимые анатомические структуры. Должна быть видна вся стопа от дистальных фаланг до пяточной кости и проксимального отдела таранной кости.

Укладка. Длинная ось стопы должна быть параллельна границам области снимка. Корректный угол ротации подтверждается отсутствием наложений изображений плюсневых костей с третьей по пятую. Первая и вторая плюсневые кости могут быть наложены в области основания. Бугристость, расположенная в области основания пятой плюсневой кости, должна быть хорошо



видна в профиль. Рентгеновские суставные щели вокруг кубовидной кости и пазухи предплюсны должны выглядеть «открытыми», если стопа правильно повернута.

Диафрагмирование и ЦЛ. Центр прямоугольной области диафрагмирования должен быть в районе основания третьей плюсневой кости, мягкие ткани стопы не должны быть срезаны по границам области диафрагмирования.

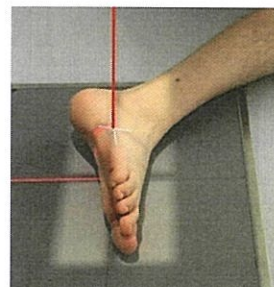
Параметры экспозиции. Отсутствие движения во время экспозиции, а также оптимальная оптическая плотность и контраст снимка дают четкую визуализацию контуров кортикального слоя костей и их трабекулярной структуры - как дистальных фаланг, так и костей плюсны и предплюсны.

8.3 Боковая проекция

1) **Позиционирование пациента:** горизонтально.

2) **Позиционирование снимаемой области:**


- Пациент лежит на боку.
- Голова на подушке.
- Колено согнуто под углом 45°.
- Стопу согнуть в тыльном направлении и придать истинно боковую укладку.
- Под колено положить валик.
- Подошвенная поверхность перпендикулярна кассете.
- Стопа без ротации.
- Длинная ось стопы направлена вдоль длинной оси снимка.
- Центр основания плюсневых костей в центре снимка.



3) **РИП:** от 100 см.

4) **Центральный луч:**

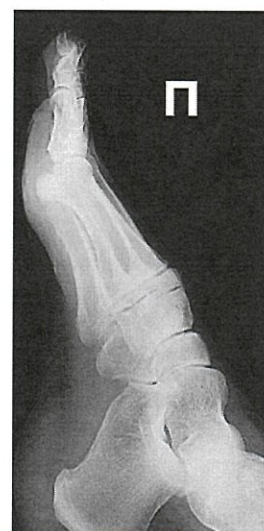- По центру кассеты.
- Перпендикулярен кассете.
- Направлен на основание третьей плюсневой кости.



5) **Критерии оценки рентгенограммы:**

Видимые анатомические структуры. Должна быть видна вся стопа, включая 2-3 см дистального отдела малоберцовой и большеберцовой костей. Изображение всех плюсневых костей наложено друг на друга, бугристость в основании пятой плюсневой кости видна в профиль.

Укладка. Длинная ось стопы должна быть параллельна границам снимка. Истинно боковая укладка достигнута, если суставная щель большеберцово-таранного сустава открыта, дистальный отдел малоберцовой кости накладывается на заднюю сторону большеберцовой кости,



а дистальные отделы плюсневых костей наложены друг на друга.

Диафрагмирование и ЦЛ. Мягкие ткани от фаланг до пяточной кости должны быть включены в снимок. Центр снимка в районе медиальной клиновидной кости.

Параметры экспозиции. Оптимальная плотность и контраст снимка позволят видеть границы наложенных плюсневых и предплюневых костей. Неподвижность: должны быть ясно видны контуры кортикального слоя и трабекулярная структура пяточной кости, а также областей костей, которые получились на снимке без наложений.

8.4 Задняя прямая и боковая проекции с нагрузкой

1) **Позиционирование пациента:** вертикально.

2) **Позиционирование снимаемой области:**

Задняя проекция:

- Пациент стоит.
- Вес одинаково распределен на обе стопы.
- Стопы параллельны друг другу.
- Длинная ось стопы направлена вдоль длинной оси снимка.

ЦЛ:

- Наклонен на 15° от вертикали.
- Направлен на середину между ступнями.
- Направлен на основание плюсневых костей.

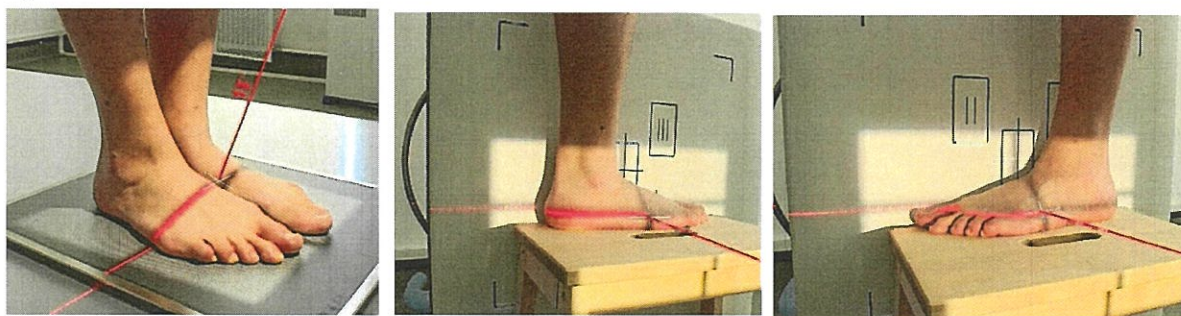
Боковая проекция:

- Пациент стоит и держится за ручку.
- Вес одинаково распределен на обе стопы.
- Стопы параллельны друг другу.
- Кассету установить между ступнями.
- Длинная ось стопы направлена вдоль длинной оси снимка.

ЦЛ:

- Направлен горизонтально на основание третьей плюсневой кости.

3) **РИП:** от 100 см.



4) **Критерии оценки рентгенограммы:**

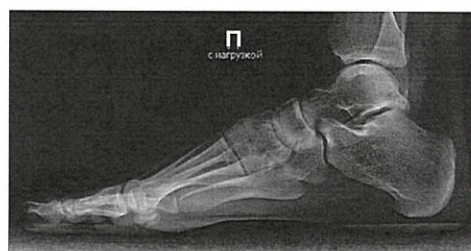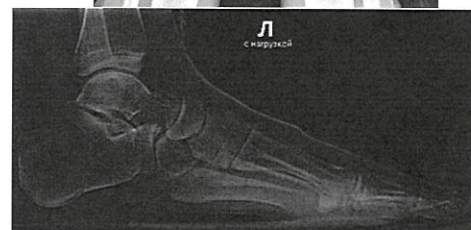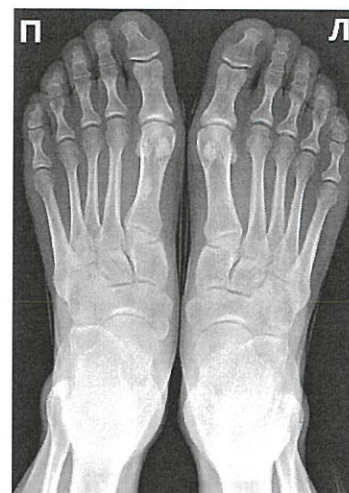
Видимые анатомические структуры и укладка. Для задней проекции должны быть видны обе стопы с мягкими тканями от фаланг пальцев до таранной кости. Для боковой проекции должна быть видна вся стопа с примерно 2 см дистального отдела малоберцовой и большеберцовой костей. Дистальный отдел малоберцовой кости должен быть виден через заднюю сторону (половину) большеберцовой кости, а подошвенные поверхности головок плюсневых костей должны накладываться друг на друга при отсутствии ротации ступни.

Диафрагмирование и ЦЛ. Для задней проекции

правильный наклон ЦЛ дает открытую рентгеновскую суставную щель предплюсне-плюсневых суставов и визуализацию сустава между первой и второй клиновидными костями. Основания плюсневых костей

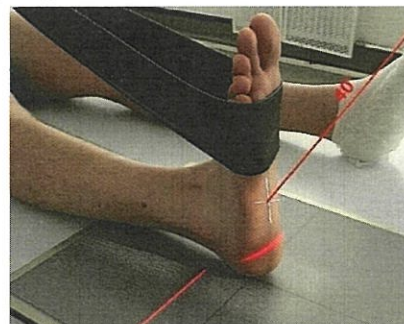
должны быть в центре снимка. Мягкие ткани стопы должны быть включены в снимок. Для боковой проекции центр снимка должен быть на уровне основания третьей плюсневой кости. Область диафрагмирования должна включать мягкие ткани от фаланг до пяточной кости и от тыльной до подошвенной поверхностей плюс 2 см от голеностопного сустава.

Параметры экспозиции. Оптимальная плотность и контраст снимка позволит видеть границы мягких тканей и контуры положенных костей плюсны и предплюсны. Трабекулярная структура кости должна быть четкой.



8.5 Аксиальная проекция пяточной кости

- 1) **Позиционирование пациента:** горизонтально.
- 2) **Позиционирование снимаемой области:**
 - Пациент лежит на спине/сидит.
 - Голова на подушке.
 - Ноги выпрямлены.
 - Стопу согнуть в тыльном направлении и придать истинно боковую укладку.
 - Голеностопный сустав в центре снимка.
 - Стопу согнуть в тыльном направлении.
 - Подошвенная поверхность перпендикулярна кассете.
 - Фиксация укладки лентами.
- 3) **РИП:** от 100 см.
- 4) **Центральный луч:**
 - По центру кассеты.
 - Направлен на основание третьей плюсневой кости.
 - Наклонен на 40° краниально вдоль длинной оси стопы.

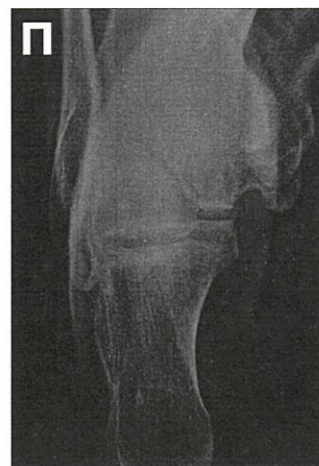

5) **Критерии оценки рентгенограммы:**

Видимые анатомические структуры. Должна быть изображена вся пяточная кость от бугра пяточной кости сзади до таранно пяточного сустава спереди.

Укладка. Отсутствие ротации; часть борозды пяточной кости должна быть видна с медиальной стороны в профиль.

Диафрагмирование и ЦЛ. ЦЛ и центр снимка должны быть посередине между дистальной частью латеральной лодыжки и бороздой пяточной кости. Если стопа согнута так, что образует угол 90° с



голенью и ЦЛ направлен правильно, то суставная щель таранно-пяточного сустава будет выглядеть открытой, а бугор пяточной кости получится без геометрических искажений.

Параметры экспозиции. Оптимальная плотность и контраст снимка, а также отсутствие движений во время экспозиции позволит четко видеть контуры кости и ее трабекулярную структуру и хотя бы слегка визуализировать таранно-пяточный сустав без переэкспозиции дистального отдела бугра пяточной кости.

8.6 Боковая проекции пяточной кости

1) **Позиционирование пациента:** горизонтально.

2) **Позиционирование снимаемой области:**

- Пациент лежит на боку.
- Голова на подушке.
- Колено согнуто на 45° .
- Под коленом - валик.
- Пяточная кость в центре снимка.
- Подошвенная поверхность перпендикулярна кассете.
- Голеностопный сустав и ступня в истинно боковой укладке.
- Подошвенная поверхность к голени составляет угол 90° .

3) **РИП:** от 100 см.

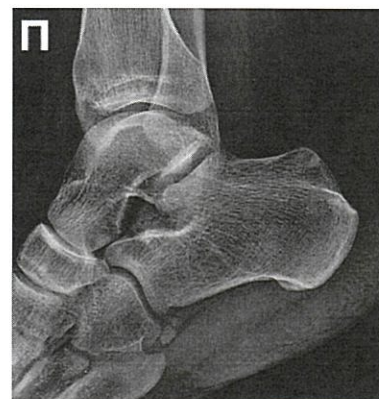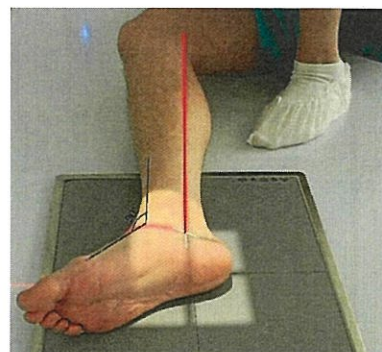
4) **Центральный луч:**

- По центру кассеты.
- Направлен на 2,5 см внутрь от медиальной лодыжки.

5) **Критерии оценки рентгенограммы:**

Видимые анатомические структуры. Должна быть изображена вся пяточная кость в профиль с таранной костью и дистальным отделом голеностопного сустава сверху, ладьевидной костью и открытой рентгеновской суставной щелью между пяточной и кубовидной костью дистально.

Укладка. Отсутствие ротации подтверждается наложением передних частей таранной кости, открытым таранно-пяточным суставом и латеральной лодыжкой, накладывающейся на заднюю часть (половину) большеберцовой и таранной кости. Пазуха предплюсны и пяточно-кубовидный сустав должны выглядеть открытыми.



Диафрагмирование и ЦЛ. ЦЛ и центр снимка должны быть на 2,5 см дистальнее верхушки латеральной лодыжки, как ее видно через таранную кость. Область диафрагмирования должна включать часть голеностопного сустава и таранно-ладьевидный сустав, а также основание пятой плюсневой кости.

Параметры экспозиции. Оптимальная экспозиция поможет визуализировать некоторые мягкие ткани и более плотные части пяточной и таранной костей. Контуры части малоберцовой кости должны быть едва видны через таранную кость. Отсутствие движения во время экспозиции дает четкую трабекулярную структуру кости.

9. Рентгенография пальцев

а) **Наименование согласно номенклатуре ЕМИАС:** рентгенография пальцев стопы.

б) **Защитные средства пациенту:** на щитовидную железу, молочные железы и гопады.

в) **Подготовка перед исследованием:** снять одежду, обувь и украшения с ног.

9.1 Задняя прямая проекция

1) **Позиционирование пациента:** горизонтально.

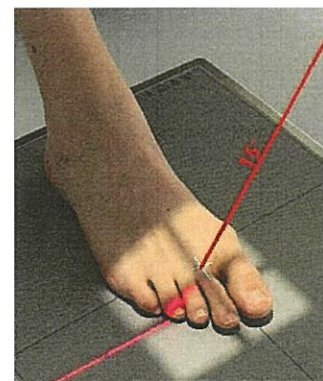2) **Позиционирование снимаемой области:**

- Пациент лежит на спине/сидит.
- Колени согнуты, подошвенная поверхность стопы плотно прилежит к кассете.
- Длинная ось пальца направлена вдоль длинной оси снимка.

3) **РИП:** от 100 см.

4) **Центральный луч:**

- По центру кассеты.
- Наклонен на 10-15° в сторону пяточной кости.
- Направлен на середину плюснефалангового сустава.

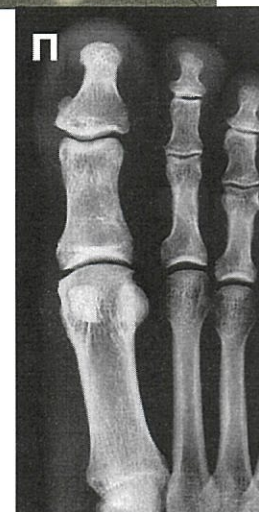

5) **Критерии оценки рентгенограммы:**

Видимые анатомические структуры. Должен быть виден весь исследуемый палец и половина дистального отдела плюсневой кости.

Укладка. Пальцы должны отстоять друг от друга, не допускается наложение мягких тканей. Длинная ось пальца должна быть параллельна границам области снимка.

Отсутствие ротации пальца подтверждается симметричностью вогнутых краев тел фаланг и дистальных



отделов плюсневых костей. Ротация проявляется на снимке в увеличении вогнутости края кости, которая повернута в сторону от кассеты.

Диафрагмирование и ЦЛ. Края области диафрагмирования должны быть видны со всех четырех сторон. ЦЛ должен быть направлен на середину снимка, где должен быть расположен изучаемый плюснефаланговый сустав и половина дистального отдела плюсневой кости.

Параметры экспозиции. Отсутствие движения во время экспозиции, а также оптимальная оптическая плотность и контраст снимка дают четкую визуализацию контуров кортикального слоя кости и ее трабекулярной структуры.

9.2 Задняя косая проекция

1) **Позиционирование пациента:** горизонтально.

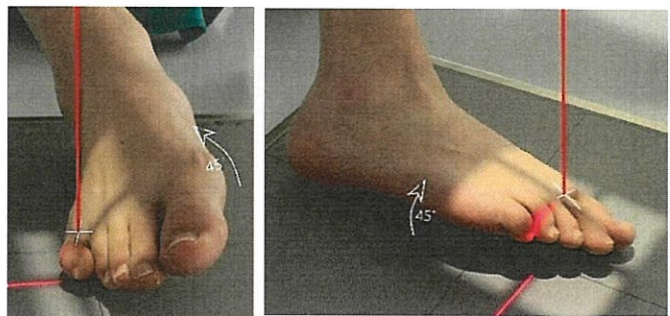
2) **Позиционирование снимаемой области:**

- Пациент лежит на спине/сидит.
- Колени согнуты.
- Подошвенная поверхность стопы плотно прилежит к кассете.
- Длинная ось пальца направлена вдоль длинной оси снимка.
- Ступня ротирована на 30-45° медиально.
- Фиксация укладки клином.

3) **РИП:** от 100 см.

4) **Центральный луч:**

- По центру кассеты.
- Перпендикулярен кассете.
- Направлен на середину плюснефалангового сустава.

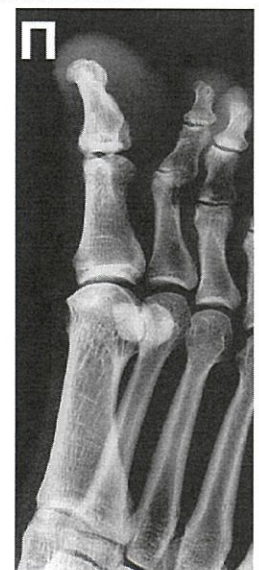


5) **Критерии оценки рентгенограммы:**

Видимые анатомические структуры. Должен быть виден весь исследуемый палец и половина дистального отдела плюсневой кости без наложений.

Укладка. Длинная ось пальца должна быть параллельна границам области снимка. Корректный наклон ступни подтверждается увеличенной кривизной вогнутых краев тел фаланг и дистальных отделов плюсневых костей с одной стороны. Головки плюсневых костей должны быть изображены бок о бок.

Диафрагмирование и ЦЛ. Края области диафрагмирования должны быть видны со всех четырех сторон. ЦЛ должен быть направлен на середину снимка, где должен быть расположен изучаемый плюснефаланговый сустав.



Межфаланговые и плюснефаланговые суставы должны выглядеть открытыми при корректном направлении ЦЛ.

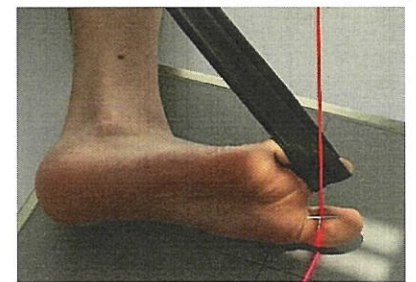
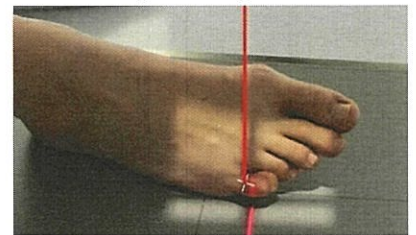
Параметры экспозиции. Отсутствие движения во время экспозиции, а также оптимальная оптическая плотность и контраст снимка дают четкую визуализацию контуров кортикального слоя кости и ее трабекулярной структуры.

9.3 Боковая проекция

1) **Позиционирование пациента:** горизонтально.

2) **Позиционирование снимаемой области:**

- При исследовании I-III пальцев ротировать стопу медиально (кнутри).
- При исследовании IV-V пальцев ротировать стопу латерально (кнаружи).
- Изучаемый сустав в центре снимка.
- Длинная ось пальца направлена вдоль длинной оси снимка.
- Другие пальцы отогнуть и отвести в сторону.
- Фиксация укладки лентами.



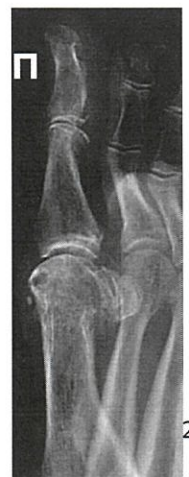3) **РИП:** от 100 см.

4) **Центральный луч:**

- По центру кассеты.
- Перпендикулярен кассете.
- Направлен на середину межфалангового сустава.

5) **Критерии оценки рентгенограммы:**

Видимые анатомические структуры. Фаланги изучаемого пальца должны быть видны в профиль без наложений от других пальцев, по возможности. Ноготь должен быть виден в профиль. (Если наложений невозможно избежать, особенно при съемке третьего и четвертого пальцев, то без наложений должна быть получена хотя бы дистальная фаланга, а проксимальная фаланга должна быть видна через наложенные структуры.)



Укладка. Длинная ось пальца должна быть параллельна границам области снимка. Истинная боковая проекция подтверждается увеличенной вогнутостью переднего края дистальной фаланги и заднего края проксимальной фаланги. Края фаланг, противоположные вогнутым, должны выглядеть прямыми.

Диафрагмирование и ЦЛ. Края области диафрагмирования должны быть видны со всех четырех сторон. ЦЛ должен быть направлен на середину снимка, где должен быть расположен изучаемый межфаланговый сустав, который должен выглядеть открытым. Межфаланговый сустав должен быть виден даже если есть наложение от других анатомических структур.

Параметры экспозиции. Отсутствие движения во время экспозиции, а также оптимальная оптическая плотность и контраст снимка дают четкую визуализацию контуров кортикального слоя кости и ее трабекулярной структуры.

9.4 Тангенциальная проекция (сесамовидные кости)

1) **Позиционирование пациента:** горизонтально.

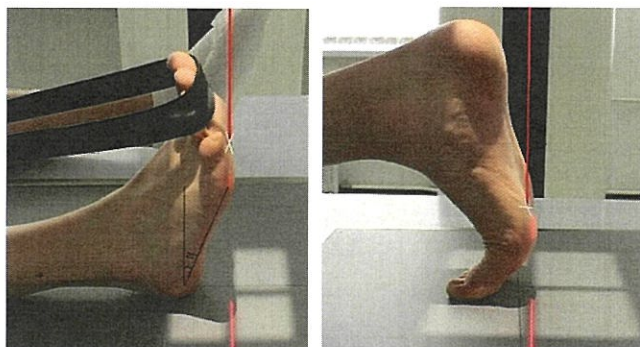
2) **Позиционирование снимаемой области:**

- Пациент лежит на животе.
- Голова на подушке.
- Под голенью – валик/опора.
- Выполнить тыльное сгибание стопы, чтобы подошвенная поверхность составила 15-20° с вертикалью.
- I-палец (большой) должен быть отогнут еще дальше, чтобы он лежал на кассете.
- Нет ротации голени.

3) **РИП:** от 100 см.

4) **Центральный луч:**

- По центру кассеты.
- Перпендикулярен кассете.
- Направлен вдоль задней поверхности I-плюснефалангового сустава.



5) **Критерии оценки рентгенограммы:**

Видимые анатомические структуры. Должны быть видны сесамовидные кости в профиль без наложений.

Укладка. Должны быть видны контуры границ дистальных плюсневых костей с первой по третью, что говорит о корректном сгибании стопы.

Диафрагмирование и ЦЛ. Как минимум должны быть включены три первые плюсневые кости для локализации сесамовидных костей, но ЦЛ при этом должен быть направлен на первый плюснефаланговый сустав. Центр снимка должен быть в районе задней стороны первого плюснефалангового сустава. Выбор направления ЦЛ и отсутствие ротации дадут изображение сесамовидных костей без наложений от других анатомических структур.

Между первой плюсневой костью и сесамовидными костями должна быть выраженная щель.

Параметры экспозиции. Отсутствие движения во время экспозиции, а также оптимальная оптическая плотность и контраст снимка дают четкую визуализацию контуров кортикального слоя кости и ее трабекулярной структуры. Мягкие ткани должны быть видны на снимке, а область сесамовидных костей не должна быть переэкспонирована.

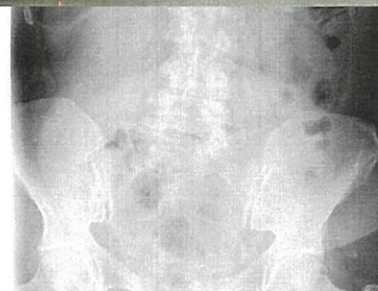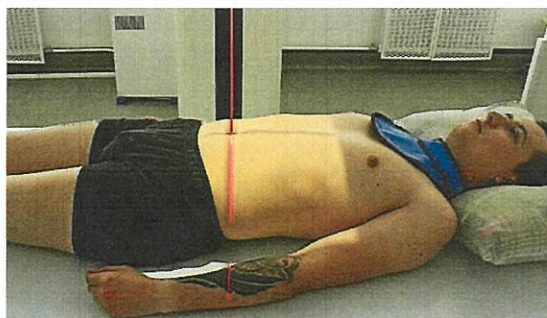
VII. ОРГАНЫ БРЮШНОЙ ПОЛОСТИ

1. Рентгенография живота

- а) **Наименование согласно номенклатуре ЕМИАС:** рентгенография брюшной полости/рентгенография брюшной полости в латеропозиции.
- б) **Защитные средства пациенту:** на щитовидную железу.
- в) **Подготовка перед исследованием:** снять одежду, украшения с живота и таза.

1.1 Задняя прямая проекция

- 1) **Позиционирование пациента:** горизонтально супинационно.
- 2) **Позиционирование снимаемой области:**
 - Руки вдоль тела отведены чуть в сторону.
 - Голова на подушке.
 - Под колени опора.
 - Ноги вытянуты.
 - Нет ротации таза и плеч.
 - Центр кассеты на уровне подвздошного гребня.
 - Нижний край кассеты на уровне лонного сочленения.
 - Обе подвздошные ости на одном расстоянии от стола.
- 3) **РИП:** от 100 см.
- 4) **Центральный луч:**
 - По центру кассеты.
 - Перпендикулярен кассете.
- 5) **Экспозиция:** после выдоха на задержке дыхания.
- 6) **Критерии оценки рентгенограммы:**
Видимые анатомические структуры. Должен быть виден контур печени, селезенки и почек, наполненные воздухом



желудок и сегменты кишечника, а также дуга симфиза лобковой кости для области мочевого пузыря.

Укладка. Отсутствие ротации пациента: крылья подвздошной кости, запирающее отверстие (если видно), и седалищные ости симметричны, наружные края нижнего ребра равно удалены от позвоночника (удлинение крыльев подвздошной кости обозначает ротацию пациента в этом направлении).

Диафрагмирование и ЦЛ. Верхний и нижний край области диафрагмирования должен совпадать с верхними и нижними краями снимка, чтобы предотвратить отсечение исследуемых рентгеноанатомических структур. Центр кассеты (ЦЛ) находится на уровне подвздошного гребня.

Параметры экспозиции. Неподвижность: ребра и контуры газового пузыря должны быть ясно различимы. Достаточная экспозиция (мАс) и длинная шкала контраста (кВ) делает видимыми контуры больших поясничных мышц, поперечных отростков поясничных позвонков и ребра. На снимках пациентов среднего и маленького роста должны быть видны края печени и почек.

1.2 Передняя прямая проекция

1) **Позиционирование пациента:** горизонтально пронационно.

2) **Позиционирование снимаемой области:**

- Руки вверх над головой.
- Голова на подушке.
- Ноги вытянуты.
- Под лодыжки валик.
- Нет ротации таза, плеч и грудной клетки.
- Центр кассеты на уровне подвздошного гребня.
- Нижний край кассеты на уровне лонного сочленения.
- Обе подвздошные ости на одном расстоянии от стола.

3) **РИП:** от 100 см.

4) **Центральный луч:**

- По центру кассеты.
- Перпендикулярен кассете.

5) **Экспозиция:** после выдоха на задержке дыхания.

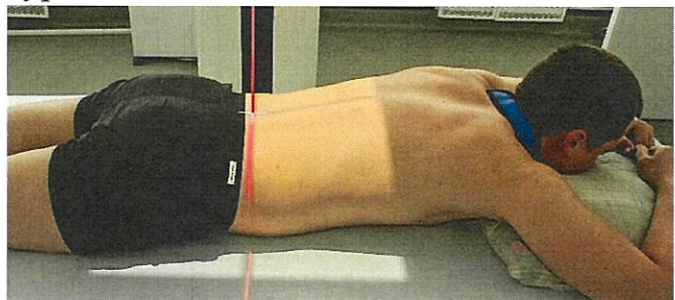
6) **Критерии оценки рентгенограммы:**

Видимые анатомические структуры. Должен быть виден контур печени, селезенки и почек, наполненные воздухом желудок и сегменты кишечника, а также дуга симфиза лобковой кости для области мочевого пузыря.

Укладка. Отсутствие ротации: крылья подвздошной кости симметричны, а крестцово-подвздошные суставы и наружные края нижних ребер (если видны) должны находиться на одном расстоянии от позвоночника.

Диафрагмирование и ЦЛ. Верхний и нижний край области диафрагмирования совпадает с верхними и нижними краями снимка, чтобы предотвратить отсечение исследуемых рентгеноанатомических структур. Центр кассеты (ЦЛ) находится на уровне подвздошного гребня.

Параметры экспозиции. Неподвижность: ребра и контуры газового пузыря должны быть ясно различимы. Достаточная экспозиция (мАс) и длинная



шкала контраста (кВ) делает видимыми контуры больших поясничных мышц, поперечных отростков поясничных позвонков и ребра. На снимках пациентов среднего и маленького роста должны быть видны края печени и почек.

1.3 Задняя проекция (латерограмма)

1) **Позиционирование пациента:** горизонтально.

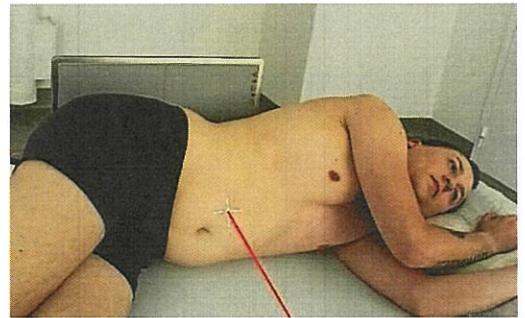
2) **Позиционирование снимаемой области:**

- За 5-20 мин до исследования лежать на боку (желательно левом).
- Руки вверх над головой.
- Голова на подушке.
- Ноги вытянуты, колени согнуты.
- Пациент лежит на боку.
- Спина плотно прилегает к кассете/стойке.
- Нет ротации таза, плеч и грудной клетки.
- Центр кассеты на 5 см выше уровня подвздошного гребня.
- Проксимальный край кассеты на уровне подмышки.

3) **РИП:** от 100 см.

4) **Центральный луч:**

- По центру кассеты.
- Перпендикулярен кассете.
- На 5 см выше уровня подвздошного гребня.



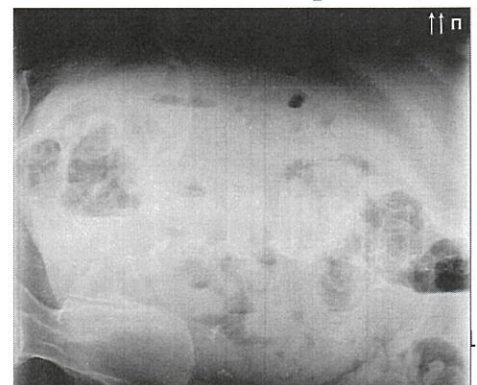5) **Экспозиция:** после выдоха на задержке дыхания.

6) **Критерии оценки рентгенограммы:**

Видимые анатомические структуры. Должен быть виден наполненный воздухом желудок и петли кишечника, а также уровни воздуха и жидкости, где они есть. Должны быть изображены оба купола диафрагмы.

Укладка. Отсутствие ротации: крылья подвздошной кости симметричны, наружные края нижнего ребра должны быть расположены на одинаковом расстоянии от позвоночника. Позвоночник прямой (если нет сколиоза), расположен по центру кассеты.

Диафрагмирование и ЦЛ. Края области диафрагмирования совпадают с краями



кассеты, чтобы предотвратить отсечение исследуемых рентгеноанатомических структур. ЦЛ расположен на 5 см выше уровня подвздошного гребня.

Параметры экспозиции. Неподвижность: ребра и контуры газового пузыря ясно различимы. Экспозиция должна быть достаточной, чтобы показать позвоночник, ребра и мягкие ткани, но не допустить переэкспонирования возможного внутрибрюшинного воздуха в верхнем отделе живота. Оптическая плотность снимка немного меньше, чем для снимка живота в положении лежа на спине.

1.4 Правая/левая боковая проекция (латерограмма)

1) **Позиционирование пациента:** горизонтально супинационно.

2) **Позиционирование снимаемой области:**

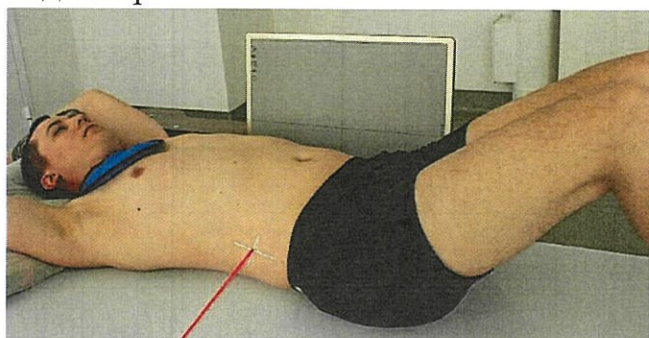
- Руки вверх над головой.
- Голова на подушке.
- Ноги вытянуты, под колени опора.
- Спина плотно прилегает к кассете/стойке.
- Нет ротации таза и плеч.
- Пациент боком прилежит к кассете/стойке.
- Центр кассеты на 5 см выше уровня подвздошного гребня.
- Обе подвздошные ости на одном расстоянии от стола.

3) **РИП:** от 100 см.

4) **Центральный луч:**

- По центру кассеты.
- Перпендикулярен кассете.
- На 5 см выше уровня подвздошного гребня.

5) **Экспозиция:** после выдоха на задержке дыхания.



6) **Критерии оценки рентгенограммы:**

Видимые анатомические структуры. Должна быть видна диафрагма и как можно большая часть нижнего отдела живота, а также наполненные воздухом петли кишечника в брюшной полости и мягкие ткани детально должны быть видны в передней части живота и предпозвоночной области.

Укладка. Отсутствие ротации очевидно по наложению ребер в задней части и задних границ крыльев подвздошной кости и двустороннему изображению передних верхних подвздошных остей.

Диафрагмирование и ЦЛ. Диафрагмирование выполняется по краям тканей передней и задней части живота. Центр поля обследования (ЦЛ) должен находиться в предпозвоночной области примерно на 5 см выше уровня подвздошного гребня.

Параметры экспозиции. Неподвижность: ребра и контуры газового пузыря ясно различимы. Поясничные позвонки могут оказаться примерно на 50%

недоэкспонированными, при этом мягкие ткани детально видны в передней части живота и предпозвоночной области нижних поясничных позвонков.

1.5 Задняя прямая проекция (вертикально)

1) **Позиционирование пациента:** вертикально.

2) **Позиционирование снимаемой области:**

- Ноги расставлены в сторону.
- Руки вдоль тела отведены чуть в сторону.
- Спина прилегает к стойке/кассете.
- Нет ротации таза и плеч.
- Центр кассеты на 5 см выше уровня подвздошного гребня.
- Верхний край кассеты на уровне подмышек.

3) **РИП:** от 100 см.

4) **Центральный луч:**

- По центру кассеты.
- Перпендикулярен кассете.

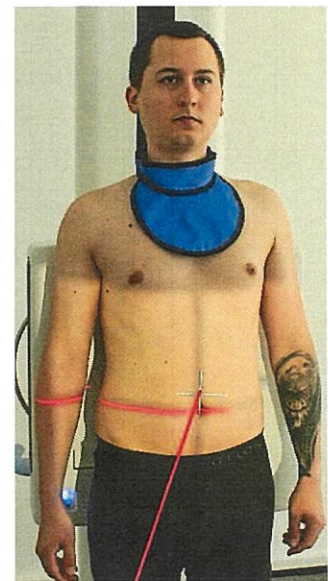
5) **Экспозиция:** после выдоха на задержке дыхания.

6) **Критерии оценки рентгенограммы:**

Видимые анатомические структуры. Должен быть виден наполненный воздухом желудок и петли кишечника, а также уровни воздуха и жидкости, где они есть. Должны быть изображены оба купола диафрагмы и как можно большая часть нижнего отдела живота. Небольшой пузырек свободного внутрибрюшинного воздуха в форме полумесяца, если таковой имеется, виден под правым куполом диафрагмы, вдали от газа в желудке (маленькие черные стрелки).

Укладка. Отсутствие ротации. Крылья подвздошной кости симметричны, наружные края нижнего ребра должны быть на одном расстоянии от позвоночника. Позвоночник прямой (если нет сколиоза), расположен по центру кассеты.

Диафрагмирование и ЦЛ. Верхняя и нижняя границы диафрагмирования совпадают с верхним и нижним краями кассеты, чтобы предотвратить отсечение исследуемых рентгеноанатомических структур. ЦЛ расположен на 5 см выше уровня подвздошного гребня.



Параметры экспозиции. Неподвижность. Ребра и контуры газового пузыря ясно различимы. Экспозиция должна быть достаточной, чтобы показать позвоночник, ребра и мягкие ткани, но не допустить переэкспонирования возможного внутрибрюшинного воздуха в верхнем отделе живота. Оптическая плотность снимка немного меньше, чем для снимка живота в положении лежа на спине.

1.6 Боковая проекция (горизонтально)

1) **Позиционирование пациента:** горизонтально.

2) **Позиционирование снимаемой области:**

- Руки над головой.
- Локти согнуты.
- Голова на подушке.
- Под коленями опора/валик.
- Ноги вытянуты.
- Нет ротации таза и плеч.
- Центр кассеты на уровне подвздошного гребня.
- Нижний край кассеты на уровне лонного сочленения.
- Обе подвздошные ости на одном расстоянии от стола.

3) **РИП:** от 100 см.

4) **Центральный луч:**

- По центру кассеты.
- Перпендикулярен кассете.

5) **Экспозиция:** после выдоха на задержке дыхания.

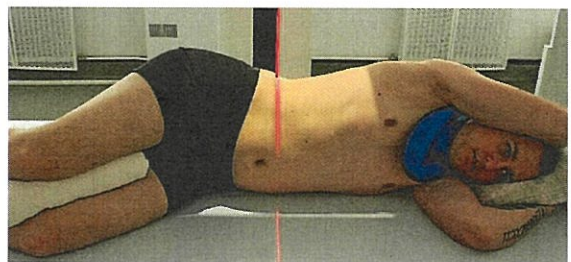
6) **Критерии оценки рентгенограммы:**

Видимые анатомические структуры. Должна быть изображена диафрагма и как можно большая часть нижнего отдела живота. Наполненные воздухом петли кишечника в брюшной полости и мягкие ткани детально должны быть видны в предпозвоночной области и передней части живота.

Укладка. Об отсутствии поворота свидетельствует наложение задних ребер и задних границ крыльев подвздошной кости и билатеральных передних верхних подвздошных остей.

Диафрагмирование и ЦЛ. Диафрагмирование выполняется по краям тканей передней и задней части живота. Центр поля обследования (ЦЛ) должен находиться в предпозвоночной области примерно на 5 см выше уровня подвздошного гребня.

Параметры экспозиции. Неподвижность: ребра и контуры газового пузыря ясно различимы. Поясничные позвонки могут оказаться примерно на 50%



соответствующие параметры экспозиции. Четкие края структур говорят об отсутствии движения.

2.3 Боковая проекция

1) **Позиционирование пациента:** горизонтально/вертикально.

2) **Позиционирование снимаемой области:**

- Руки над головой, согнуты в локтях.
- Под головой подушка.
- Истинно боковая укладка.
- Верхний край кассеты на 5 см выше уровня плеч.

3) **РИП:** от 100-180 см.

4) **Центральный луч:**

- По центру кассеты.
- Перпендикулярен кассете.
- Направлен на 5-7,5 см ниже яремной вырезки.

5) **Экспозиция:** проглотить 3 ложки густого бария, затем после выдоха на задержке дыхания.

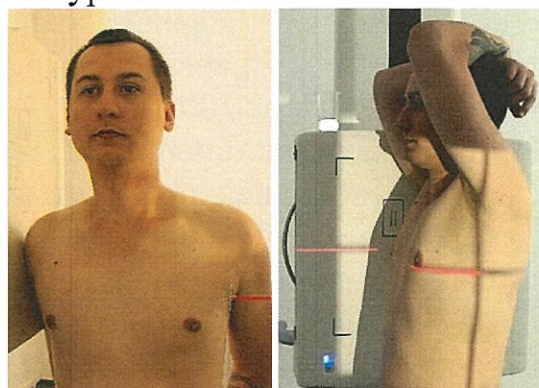6) **Критерии оценки рентгенограммы:**

Видимые анатомические структуры. Пищевод должен быть виден полностью между грудной частью позвоночника и сердцем.

Укладка. Прямое наложение задних ребер показывает истинно боковую укладку. Изображения рук пациента не должны накладываться на изображение пищевода. Весь пищевод должен быть наполнен или покрыт изнутри контрастным веществом.

Диафрагмирование и ЦЛ. Края области диафрагмирования должны быть видны на снимке по бокам. ЦЛ направлен на уровень 5 или 6 грудных позвонков для получения изображения всего пищевода.

Параметры экспозиции. Для ясной визуализации границ наполненного контрастной средой пищевода через тень сердца используют соответствующие параметры экспозиции. Четкие края структур говорят об отсутствии движения.



2.4 Задняя/передняя прямая проекция

1) **Позиционирование пациента:** горизонтально/вертикально.

2) **Позиционирование снимаемой области:**

- Нет ротации плеч и грудной клетки.
- Правая рука приподнята и держит чашку с барием.
- Верхний край кассеты на 7,5 см ниже яремной вырезки.

3) **РИП:** от 100-180 см.

4) **Центральный луч:**

- По центру кассеты.
- Перпендикулярен кассете.
- Направлен на 5-7,5 см ниже яремной вырезки.

5) **Экспозиция:** проглотить 3 ложки густого бария, затем после выдоха на задержке дыхания.

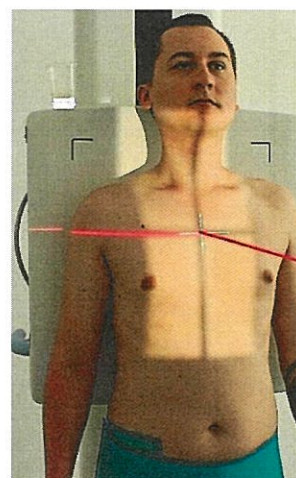
6) **Критерии оценки рентгенограммы:**

Видимые анатомические структуры. Пищевод должен быть полностью заполнен барием.

Укладка. Об отсутствии ротации говорит симметричность изображения грудино-ключичных суставов.

Диафрагмирование и ЦЛ. Края диафрагмирования видны на снимке по бокам. ЦЛ направлен на уровень 5-го или 6-го грудного позвонка для получения изображения всего пищевода.

Параметры экспозиции. Для ясной визуализации границ наполненного контрастной средой пищевода через тень сердца используют соответствующие параметры экспозиции. Четкие края структур говорят об отсутствии движения.



3. Рентгенография желудка

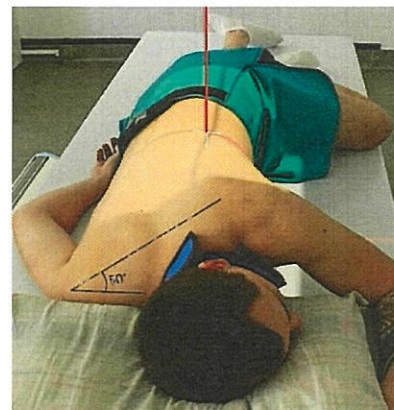
- а) **Наименование согласно номенклатуре ЕМИАС:** рентгенография желудка и двенадцатиперстной кишки с контрастированием.
- б) **Защитные средства пациенту:** щитовидную железу.
- в) **Подготовка перед исследованием:** снять одежду, украшения с живота и таза.

3.1 Правая передняя косая проекция

- 1) **Позиционирование пациента:** горизонтально.
- 2) **Позиционирование снимаемой области:**
 - Голова на подушке.
 - Из этого положения лежа на животе произвести ротацию на 40-70°.
 - Правая передняя сторона прилежит к кассете/столу.
 - Правая рука прилежит к столу/кассете и опущена вниз.
 - Левая рука согнута в локте.
 - Голова приподнята.
 - Левое колено согнуто.
- 3) **РИП:** от 100 см.
- 4) **Центральный луч:**
 - По центру кассеты.
 - Перпендикулярен кассете.
 - Центр направлен на уровень L2.
- 5) **Экспозиция:** после выдоха на задержке дыхания.
- 6) **Критерии оценки рентгенограммы:**

Видимые анатомические структуры. Должны быть видны весь желудок и петля двенадцатиперстной кишки.

Укладка. Луковица двенадцатиперстной кишки должна быть видна в профиль.



Диафрагмирование и ЦЛ. Границы области диафрагмирования должны быть видны по четырем краям снимка. ЦЛ направлен на уровень 2 поясничного позвонка, при этом в центре снимка расположены тело желудка и петля двенадцатиперстной кишки.

Параметры экспозиции. Для визуализации складок желудка без переэкспозиции других органов, являющихся предметом обследования, используют соответствующие параметры экспозиции; четкие края структур говорят об отсутствии движения.

3.2 Передняя прямая проекция

1) **Позиционирование пациента:** горизонтально пронационно.

2) **Позиционирование снимаемой области:**

- Голова на подушке.
- Руки над головой.
- Ротация тела отсутствует.

3) **РИП:** от 100 см.

4) **Центральный луч:**

- По центру кассеты.
- Перпендикулярен кассете.
- Центр направлен на уровень L2.

5) **Экспозиция:** после выдоха на задержке дыхания.

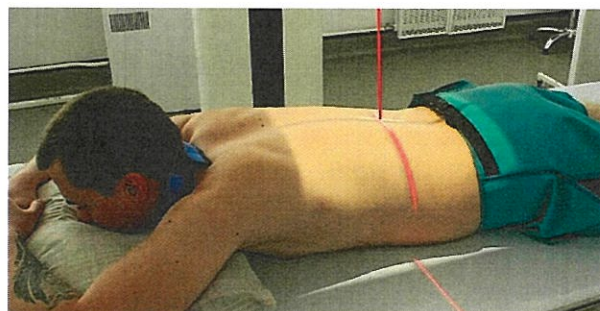
6) **Критерии оценки рентгенограммы:**

Видимые анатомические структуры. Должны быть видны весь желудок и двенадцатиперстная кишка.

Укладка. Тело и привратник желудка должны быть наполнены барием.

Диафрагмирование и положение ЦЛ. Границы области диафрагмирования должны быть видны по четырем сторонам снимка. ЦЛ направлен на уровень 2-го поясничного позвонка, при этом в центре снимка расположены тело, привратник и петля двенадцатиперстной кишки.

Параметры экспозиции. Для визуализации складок желудка без переэкспозиции других органов, являющихся предметом обследования, используют соответствующие параметры экспозиции; четкие края структур говорят об отсутствии движения.



3.3 Правая боковая проекция

1) **Позиционирование пациента:** горизонтально.

2) **Позиционирование снимаемой области:**

- Пациент лежит на правом боку.
- Голова на подушке.
- Руки над головой.
- Колени согнуты.
- Плечи и таз в истинно боковой укладке.
- Нижний край кассеты на уровне подвздошного гребня.

3) **РИП:** от 100 см.

4) **Центральный луч:**

- По центру кассеты.
- Перпендикулярен кассете.
- Центр направлен на уровень L1.

5) **Экспозиция:** после выдоха на задержке дыхания.

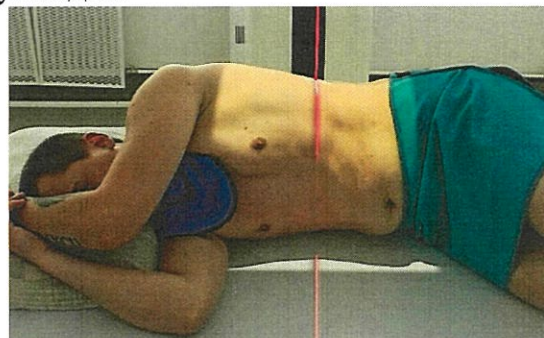
6) **Критерии оценки рентгенограммы:**

Видимые анатомические структуры. Должны быть видны весь желудок и двенадцатиперстная кишка. Демонстрируется позадижелудочное пространство. Привратник и петля двенадцатиперстной кишки хорошо визуализируются на пациентах гиперстениках.

Укладка. Ротация тела отсутствует; тела позвонков должны быть видны для ориентации. Межпозвоночные отверстия должны быть открыты, означая истинно боковую укладку.

Диафрагмирование и ЦЛ. Границы области диафрагмирования должны быть видны по четырем сторонам снимка. ЦЛ должен быть направлен на область луковицы двенадцатиперстной кишки на уровне 1-го поясничного позвонка.

Параметры экспозиции. Для визуализации складок желудка без переэкспозиции других органов, являющихся предметом обследования,



используют соответствующие параметры экспозиции; четкие края структур говорят об отсутствии движения.

3.4 Правая задняя косая проекция

1) **Позиционирование пациента:** горизонтально.

2) **Позиционирование снимаемой области:**

- Пациент лежит на спине.
- Затем ротация левой половины тела на 30-60° от стола.
- Правая сторона прилежит к столу/кассете.
- Голова на подушке.
- Руки над головой.
- Колени согнуты.
- Нижний край кассеты на уровне подвздошного гребня.

3) **РИП:** от 100 см.

4) **Центральный луч:**

- По центру кассеты.
- Перпендикулярен кассете.
- Центр направлен на уровень L1.

5) **Экспозиция:** после выдоха на задержке дыхания.

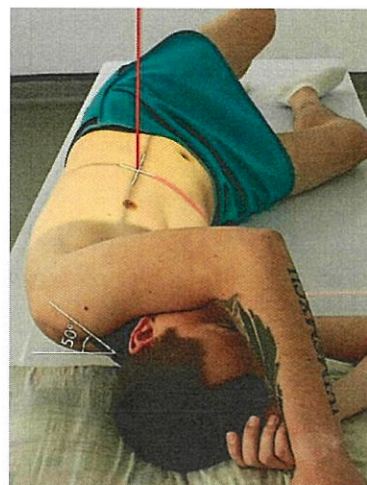6) **Критерии оценки рентгенограммы:**

Видимые анатомические структуры. Должны быть видны весь желудок и двенадцатиперстная кишка. Должна быть хорошо видна луковица двенадцатиперстной кишки, без наложения на ее изображения проекции привратника.

Укладка. Тело желудка должно быть наполнено барием. При исследовании с двойным контрастированием тело и привратник, а иногда и луковица двенадцатиперстной кишки заполнены воздухом.

Диафрагмирование и ЦЛ. Границы области диафрагмирования должны быть видны по четырем сторонам снимка. ЦЛ направлен на область луковицы двенадцатиперстной кишки на уровне 1-го поясничного позвонка.

Параметры экспозиции. Для визуализации складок желудка без переэкспозиции других органов, являющихся предметом обследования,



используют соответствующие параметры экспозиции; четкие края структур говорят об отсутствии движения.

3.5 Задняя прямая проекция

1) **Позиционирование пациента:** горизонтально.

2) **Позиционирование снимаемой области:**

- Пациент лежит на спине.
- Руки вдоль тела, отведены чуть в сторону.
- Голова на подушке.
- Ротации тела нет.
- Нижний край кассеты на уровне подвздошного гребня.

3) **РИП:** от 100 см.

4) **Центральный луч:**

- По центру кассеты.
- Перпендикулярен кассете.
- Центр направлен на уровень L1.

5) **Экспозиция:** после выдоха на задержке дыхания.

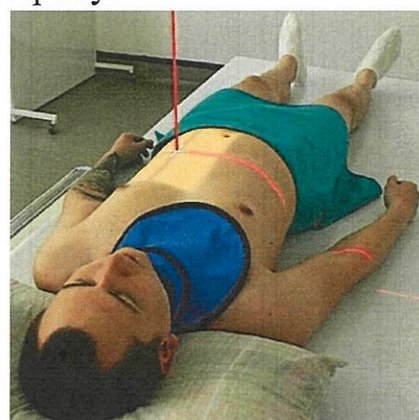
6) **Критерии оценки рентгенограммы:**

Видимые анатомические структуры. Должны быть видны весь желудок и двенадцатиперстная кишка. Для демонстрации возможной хиатальной грыжи включают изображение диафрагмы и нижней части легких.

Укладка. Тело желудка должно быть наполнено барием и находится около центра кассеты.

Диафрагмирование и ЦЛ. Границы области диафрагмирования должны быть видны по четырем сторонам снимка. ЦЛ направлен на область луковицы двенадцатиперстной кишки на уровне 1-го поясничного позвонка.

Параметры экспозиции. Для визуализации складок желудка без переэкспозиции других органов, являющихся предметом обследования, используют соответствующие параметры экспозиции; четкие края структур говорят об отсутствии движения.



4. Рентгенография тонкой кишки (пассаж бария)

а) **Наименование согласно номенклатуре ЕМИАС:** рентгенография пассажа контрастного вещества по кишечнику/рентгенография тонкой кишки через илеостому.

б) **Защитные средства пациенту:** на щитовидную железу.

в) **Подготовка перед исследованием:** снять одежду, украшения с живота и таза.

4.1 Передняя/задняя прямая проекция

1) **Позиционирование пациента:** горизонтально.

2) **Позиционирование снимаемой области:**

- Голова на подушке.
- Руки над головой.
- Ноги вытянуты.
- Нет ротации тела.

3) **РИП:** от 100 см.

4) **Центральный луч:**

- По центру кассеты.
- Перпендикулярен кассете.
- Центр направлен на 5 см выше подвздошных гребней.

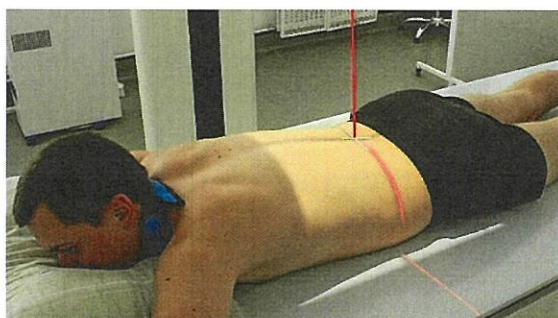
5) **Экспозиция:** после выдоха на задержке дыхания.

6) **Критерии оценки рентгенограммы:**

Видимые анатомические структуры. На каждом снимке должна быть видна вся тонкая кишка, желудок должен быть включен на первых 15- и/или 30-минутных снимках.

Укладка. Отсутствие ротации тела. Крылья подвздошных костей и поясничные позвонки симметричны.

Диафрагмирование и ЦЛ. По всем четырем сторонам снимка для взрослого должны быть видны лишь минимальные поля диафрагмирования. ЦЛ



находится приблизительно в 5 см над уровнем подвздошных гребней для начальных снимков и совпадать с этим уровнем для остальных снимков.

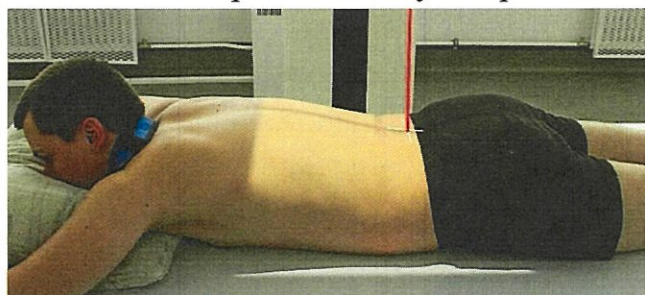
Параметры экспозиции и маркеры. Соответствующие параметры применяются для визуализации тонкой кишки, наполненной контрастной средой без переэкспонирования отделов, наполненных барием лишь частично. Четкие края структур говорят об отсутствии движения. Информация о пациенте, маркеры временных интервалов, «П» и «Л» маркеры анатомических сторон должны быть видимы без наложения их на важные анатомические структуры.

5. Рентгенография толстой кишки (ирригоскопия)

- а) **Наименование согласно номенклатуре ЕМИАС:** ирригоскопия и ирригография с двойным контрастированием.
- б) **Защитные средства пациенту:** на щитовидную железу.
- в) **Подготовка перед исследованием:** снять одежду, украшения с живота и таза.

5.1 Передняя/задняя прямая проекция

- 1) **Позиционирование пациента:** горизонтально пронационно/супинационно.
- 2) **Позиционирование снимаемой области:**
 - Пациент лежит на животе/спине.
 - Голова на подушке.
 - Нет ротации тела.
 - На нижнем крае снимка должна быть отражена ампула прямой кишки.
- 3) **РИП:** от 100 см.
- 4) **Центральный луч:**
 - По центру кассеты.
 - Перпендикулярен кассете.
 - Направлен на уровень подвздошных гребней.
- 5) **Экспозиция:** после выдоха на задержке дыхания.
- 6) **Критерии оценки рентгенограммы:**



Видимые анатомические структуры. Должна быть видна поперечная ободочная кишка, первоначально наполненная барием на передней проекции и наполненная воздухом на задней проекции при двойном контрастировании. Должна быть изображена вся толстая кишка, включая левый изгиб.

Укладка. Отсутствие ротации тела. Крылья подвздошных костей и поясничные позвонки симметричны.

Диафрагмирование и ЦЛ. По всем четырем сторонам снимка для взрослого должны быть видны лишь минимальные поля диафрагмирования. ЦЛ должен быть направлен на подвздошный гребень.

Параметры экспозиции и маркеры. Соответствующие параметры применяются для визуализации тонкой кишки наполненной контрастной средой без переэкспонирования отделов, наполненных барием лишь частично. Четкие края структур говорят об отсутствии движения.

5.2 Правая передняя/задняя косая проекция

1) **Позиционирование пациента:** горизонтально пронационно/супинационно.

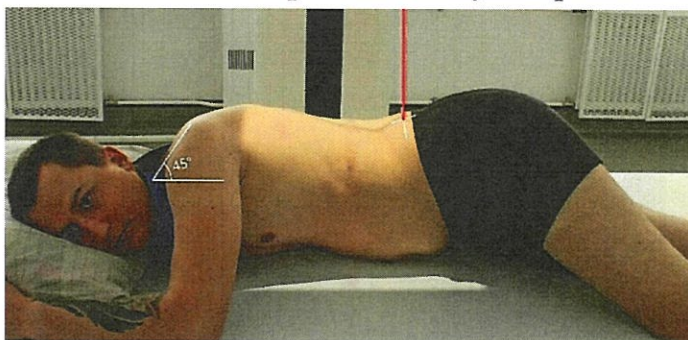
2) **Позиционирование снимаемой области:**

- Пациент лежит на животе/спине.
- Ротация тела на 35-45° от стола.
- Правая сторона тела прилежит к столу/кассете.
- Голова на подушке.
- Правая рука вдоль тела.
- Левая рука на подушке.
- Левое колено полусогнуто.
- На нижнем крае снимка должна быть отражена ампула прямой кишки.

3) **РИП:** от 100 см.

4) **Центральный луч:**

- По центру кассеты.
- Перпендикулярен кассете.
- Центр направлен на 2,5 см левее серединой сагиттальной плоскости.
- Направлен на уровень подвздошных гребней.



5) **Экспозиция:** после выдоха на задержке дыхания.

6) **Критерии оценки рентгенограммы:**

Видимые анатомические структуры. Правый изгиб ободочной кишки, восходящая и сигмовидная части ободочной кишки должны быть развернуты, без значительного наложения. Толстая кишка должна быть включена полностью, с возможным исключением левого изгиба, который наилучшим образом визуализируется в левой передней косой укладке (или может потребоваться второй снимок с более высоким положением ЦЛ). Ампулу прямой кишки следует включить в нижнее поле снимка.

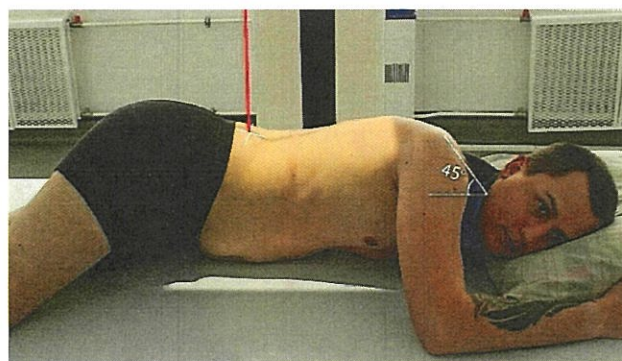
Укладка. Позвоночник параллелен краю снимка (при отсутствии сколиоза). Изображение крыла правой подвздошной кости удлиннено, в то время как левая сторона укорочена (проекционное искажение); а правый изгиб ободочной кишки, если он включен, виден в профиль.

Диафрагмирование и ЦЛ. По всем четырём сторонам снимка для взрослого должны быть видны лишь минимальные поля диафрагмирования. ЦЛ направлен на уровень подвздошных гребней.

Параметры экспозиции и маркеры. Соответствующие параметры применяются для визуализации толстой кишки наполненной барием и воздухом без переэкспонирования контуров слизистой тех участков кишки, которые первоначально были наполнены воздухом. Четкие края структур говорят об отсутствии движения.

5.3 Левая передняя косая проекция

- 1) **Позиционирование пациента:** горизонтально.
- 2) **Позиционирование снимаемой области:**
 - Пациент лежит на животе.
 - Ротация тела на 35-45° от стола.
 - Левая сторона тела прилежит к столу/кассете.
 - Голова на подушке.
 - Правая рука на подушке.
 - Левая рука вдоль тела.
 - Правое колено полусогнуто.
 - На нижнем крае снимка должна быть отражена ампула прямой кишки.
- 3) **РИП:** от 100 см.
- 4) **Центральный луч:**
 - По центру кассеты.
 - Перпендикулярен кассете.
 - Центр направлен на 2,5-5 см выше подвздошных гребней.
 - Направлен на 2,5 см правее от срединной сагиттальной плоскости.



5) **Экспозиция:** после выдоха на задержке дыхания.

6) **Критерии оценки рентгенограммы:**

Видимые анатомические структуры. Левый изгиб ободочной кишки должен быть развернут, без значительного наложения. Нисходящая кишка должна быть видна полностью. Снимок должен охватывать всю толстую кишку.

Укладка. Позвоночник должен быть параллелен краю снимка (при отсутствии сколиоза). Изображение крыла правой подвздошной кости

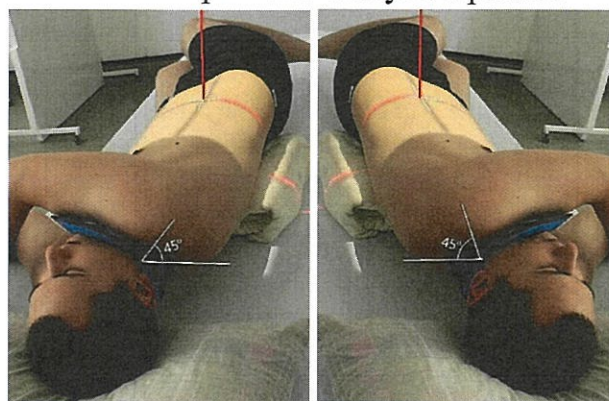
удлинено, в то время как левая сторона укорочена (проекционное искажение); а левый изгиб ободочной кишки, если он включен, виден в профиль.

Диафрагмирование и ЦЛ. По всем четырем сторонам снимка взрослого видны лишь минимальные поля диафрагмирования. ЦА направлен на уровень подвздошных гребней или на 5 см выше, чтобы включить весь левый изгиб ободочной кишки.

Параметры экспозиции и маркеры. Соответствующие параметры применяются для визуализации толстой кишки, наполненной контрастным веществом без переэкспонирования любой ее части. Четкие края структур говорят об отсутствии движения.

5.4 Левая/правая задняя косая проекция

- 1) **Позиционирование пациента:** горизонтально.
- 2) **Позиционирование снимаемой области:**
 - Пациент лежит на спине.
 - Ротация тела на 35-45° от стола.
 - Левая/правая сторона тела прилежит к столу/кассете.
 - Голова на подушке.
 - Правая/левая рука на подушке.
 - Левая/правая рука вдоль тела.
 - Правое/левое колено полусогнуто.
 - На нижнем крае снимка должна быть отражена ампула прямой кишки.
- 3) **РИШ:** от 100 см.
- 4) **Центральный луч:**
 - По центру кассеты.
 - Перпендикулярен кассете.
 - Центр направлен на 2,5 см в сторону приподнятой стороны тела.
 - Направлен на 2,5 см правее от срединной сагиттальной плоскости.
- 5) **Экспозиция:** после выдоха на задержке дыхания.
- 6) **Критерии оценки рентгенограммы:**



Видимые анатомические структуры. Левая задняя косая укладка - правый (печеночный) изгиб ободочной кишки, восходящая кишка и ректосигмоидный отдел прямой кишки должны быть развернуты, без значительного наложения. Правая задняя косая укладка — левый (селезеночный) изгиб ободочной кишки и нисходящие отделы ободочной

кишки должны быть развернуты, без значительного наложения. (Чтобы включить область прямой кишки для большинства взрослых пациентов требуется выполнить снимок на вторую кассету, центрированную ниже, если эту область следует включить в рентгенограмму, выполняемую после флюороскопии с помощью потолочного излучателя.) Ампулу прямой кишки следует включить в нижнее поле снимка. Должна быть охвачена вся наполненная контрастным веществом толстая кишка, включая ампулу прямой кишки.

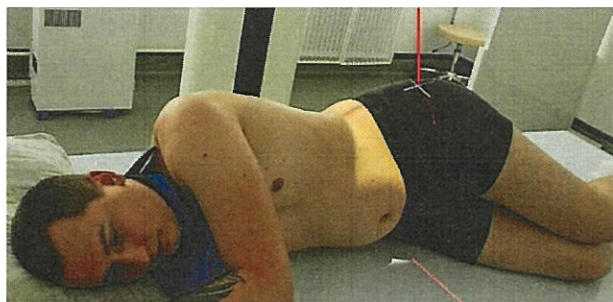
Укладка. Левая задняя косая укладка - должно быть видно, что нет наклона и позвоночник параллелен краю снимка. Изображение крыла левой подвздошной кости удлинено, в то время как правая сторона укорочена (проекционное искажение). Правая задняя косая укладка - есть наклон; позвоночник параллелен краю снимка. Наличие ротации: изображение крыла правой подвздошной кости удлинено, в то время как левая сторона укорочена (проекционное искажение).

Диафрагмирование и ЦЛ. По всем четырём сторонам снимка для взрослого видны лишь минимальные поля диафрагмирования. ЦЛ направлен на уровень подвздошных гребней. ЦЛ может быть направлен на 5 см выше подвздошного гребня, чтобы включить весь левый изгиб ободочной кишки для правой задней косой укладки.

Параметры экспозиции и маркеры. Соответствующие параметры применяются для визуализации толстой кишки, наполненной контрастным веществом без переэкспонирования любой ее части. Четкие края структур говорят об отсутствии движения.

5.5 Боковая проекция (прямая кишка)

- 1) **Позиционирование пациента:** горизонтально.
- 2) **Позиционирование снимаемой области:**
 - Пациент лежит на боку.
 - Голова на подушке.
 - Срединно-подмышечная линия по средней линии кассеты.
 - Колени согнуты и лежат друг на друге.
 - Руки над головой.
 - Истинно боковая проекция.
 - Нет ротации тела.
 - Ампула прямой кишки должна быть отражена на снимке.
- 3) **РИП:** от 100 см.
- 4) **Центральный луч:**
 - По центру кассеты.
 - Перпендикулярно кассете.
 - Центр направлен на середину между передней подвздошной остью и задней частью крестца.
- 5) **Экспозиция:** после выдоха на задержке дыхания.
- 6) **Критерии оценки рентгенограммы:**



Видимые анатомические структуры. Должен быть виден ректосигмоидный отдел прямой кишки, заполненный контрастным веществом.

Укладка. Нет очевидной ротации тела; изображения головок бедренных костей наложены друг на друга.

Диафрагмирование и ЦЛ. По всем четырем сторонам снимка для взрослого видны лишь минимальные поля диафрагмирования. В центре изображения — ректосигмовидный отдел прямой кишки.

Параметры экспозиции и маркеры. Соответствующие параметры экспозиции применяются для визуализации как наполненной контрастным веществом прямой кишки, так и отделов сигмовидной кишки. Рентгеновский пучок должен обладать достаточной проникающей способностью для демонстрации этих областей через наложенные друг на друга таз и бедра. Четкие края структур говорят об отсутствии движения.

5.6 Задняя/передняя проекция (латерография на правом боку) – двойное контрастирование.

1) **Позиционирование пациента:** горизонтально.

2) **Позиционирование снимаемой области:**

- Пациент лежит на **правом** боку.
- Голова на подушке.
- Кассета за спиной у пациента при задней проекции.
- Пациент лицом к кассете при передней проекции.
- Подвздошные гребни по центру кассеты.
- Руки на подушке.
- Колени согнуты.
- Нет ротации тела.

3) **РИП:** от 100 см.

4) **Центральный луч:**

- По центру кассеты.
- Перпендикулярен кассете.
- Центр направлен на подвздошные гребни посередине сагиттальной плоскости.

5) **Экспозиция:** после выдоха на задержке дыхания.

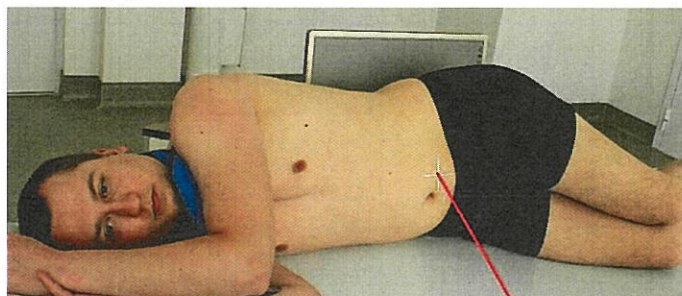
6) **Критерии оценки рентгенограммы:**

Видимые анатомические структуры. Должна быть показана вся толстая кишка, с наполненным воздухом левым изгибом кишки и нисходящей кишкой.

Укладка. Не должно быть очевидной ротации тела, таз и грудная клетка расположены симметрично.

Диафрагмирование и ЦЛ. По всем четырем сторонам снимка для взрослого видны лишь минимальные поля диафрагмирования. Толстая кишка правильно центрирована на снимке.

Параметры экспозиции и маркеры. Соответствующие параметры экспозиции применяются для визуализации границ всей толстой кишки,



включая наполненные барием отделы, но так, чтобы не переэкспонировать отделы толстой кишки, заполненные воздухом. Должна быть ясно показана структура слизистой кишки, заполненной воздухом. Если наполненные воздухом отделы толстой кишки переэкспонированы, то нужен компенсирующий фильтр. Четкие края структур говорят об отсутствии движения.

5.7 Задняя/передняя проекция (латерография на левом боку)

1) **Позиционирование пациента:** горизонтально.

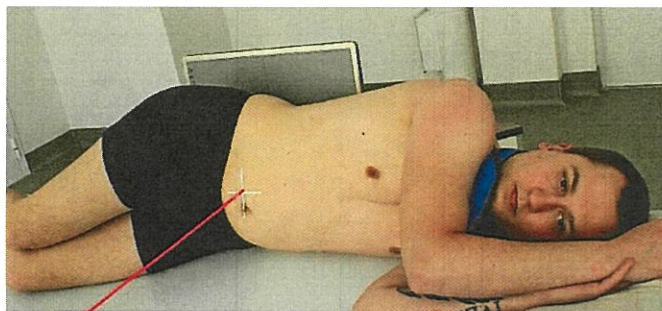
2) **Позиционирование снимаемой области:**

- Пациент лежит на левом боку.
- Голова на подушке.
- Кассета за спиной у пациента при задней проекции.
- Пациент лицом к кассете при передней проекции.
- Подвздошные гребни по центру кассеты.
- Руки на подушке.
- Колени согнуты.
- Нет ротации тела.

3) **РИП:** от 100 см.

4) **Центральный луч:**

- По центру кассеты.
- Перпендикулярен кассете.
- Центр направлен на подвздошные гребни посередине сагиттальной плоскости.



5) **Экспозиция:** после выдоха на задержке дыхания.

6) **Критерии оценки рентгенограммы:**

Видимые анатомические структуры. Должна быть показана вся толстая кишка, с заполненными воздухом правым изгибом ободочной кишки, восходящей ободочной и слепой кишкой.

Укладка. Не должно быть очевидной ротации тела, таз и грудная клетка расположены симметрично.

Диафрагмирование и ЦЛ. По всем четырем сторонам снимка для взрослого видны лишь минимальные поля диафрагмирования. Толстая кишка правильно центрирована на снимке.

Параметры экспозиции и маркеры. Соответствующие параметры экспозиции применяются для визуализации границ всей толстой кишки, включая наполненные барием отделы, но так, чтобы не переэкспонировать

отделы толстой кишки, заполненные воздухом. Должна быть ясно показана структура слизистой кишки, заполненной воздухом. Если наполненные воздухом отделы толстой кишки переэкспонированы, то нужен компенсирующий фильтр. Четкие края структур говорят об отсутствии движения.

5.8 Передняя/задняя проекция (после эвакуации бария)

1) **Позиционирование пациента:** горизонтально.

2) **Позиционирование снимаемой области:**

- После опорожнения кишечника от бария.
- Пациент лежит на животе/спине.
- Голова на подушке.
- Руки на подушке.
- Нет ротации тела.

3) **РИП:** от 100 см.

4) **Центральный луч:**

- По центру кассеты.
- Перпендикулярен кассете.
- Центр направлен на подвздошные гребни

5) **Экспозиция:** после выдоха на задержке дыхания.

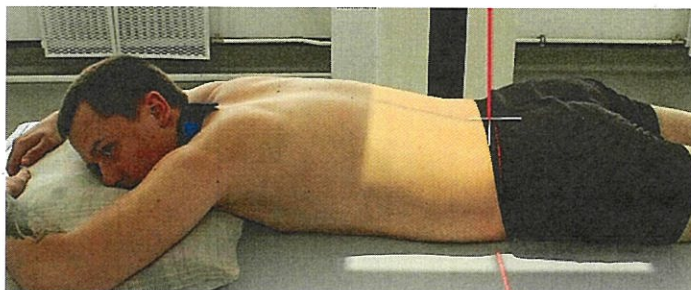6) **Критерии оценки рентгенограммы:**

Видимые анатомические структуры. Должна быть показана вся толстая кишка, лишь с остаточным количеством контрастного вещества.

Укладка. Позвоночник параллелен краю снимка (при отсутствии сколиоза). Отсутствие ротации тела; крыло подвздошной кости и поясничных позвонков симметричны.

Диафрагмирование и ЦЛ. По всем четырём сторонам снимка для взрослого видны лишь минимальные поля диафрагмирования. ЦЛ направлен на подвздошный гребень.

Параметры экспозиции и маркеры. Соответствующие параметры экспозиции применяются для визуализации контуров всей структуры слизистой толстой кишки без переэкспонирования каких-либо частей. Четкие края структур говорят об отсутствии движения. Должны быть видны маркеры: постэвакуации и сторон тела.



5.9 Левая задняя осевая/косая проекция (укладка «бабочкой»)

1) **Позиционирование пациента:** горизонтально супинационно.

2) **Позиционирование снимаемой области:**

Задняя осевая проекция:

- Пациент лежит на спине или чуть развернут влево.
- Голова на подушке.
- Руки сложены на груди, обнимают плечи.
- Ноги вытянуты.
- Нет ротации тела.

ЦЛ:

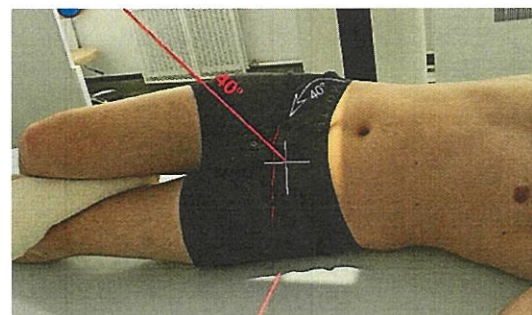
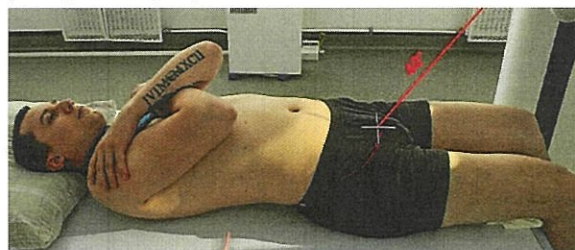
- Наклонен на 30-40° краниально.
- Направлен на 5 см ниже верхних передних подвздошных остей.

Левая задняя косая проекция:

- Ротация тела на 30-40° влево.
- Левая сторона тела прилежит к столу/кассете.
- Правая рука поднята, левая – вдоль тела.
- Правое колено полусогнуто.

ЦЛ:

- Наклонен на 30-40° краниально.
- Направлен на 5 см ниже и на 5 см медиальнее от правой верхней передней подвздошной ости.



3) **РИП:** от 100 см.

5) **Экспозиция:** после выдоха на задержке дыхания.

6) **Критерии оценки рентгенограммы:**

Видимые анатомические структуры. Вытянутый ректосигмоидный отдел кишки должен быть виден с минимальным наложением сигмовидной кишки, чем при задней проекции под 90° .

Укладка. Задняя осевая проекция: правильный угол наклона ЦЛ устанавливается по удлинению ректосигмоидного отдела толстой кишки. Левая задняя косая укладка: правильный угол наклона ЦЛ и косая укладка пациента устанавливаются по удлинению и меньшей суперпозиции ректосигмоидного отдела толстой кишки.

Диафрагмирование и ЦЛ. По всем четырем сторонам снимка для взрослого видны лишь минимальные поля диафрагмирования. Центр ректосигмоидного отдела ободочной кишки расположен недалеко от середины снимка; вся прямая кишка включена в нижнее поле.

Параметры экспозиции и маркеры. Соответствующие параметры экспозиции применяются для визуализации контуров всех ректосигмовидных отделов толстой кишки (прямой и сигмовидной кишки). Четкие края структур говорят об отсутствии движения.

5.10 Правая передняя осевая/косая проекция (укладка «бабочкой»)

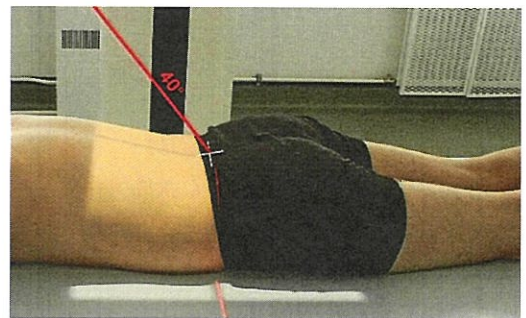
- 1) **Позиционирование пациента:** горизонтально пронационно.
- 2) **Позиционирование снимаемой области:**

Передняя осевая проекция:

- Пациент лежит на животе или чуть развернут вправо.
- Голова на подушке.
- Руки над головой.
- Ноги вытянуты.
- Нет ротации тела.

ЦЛ:

- Наклонен на $30-40^\circ$ краниально.
- Направлен на уровень верхней передней подвздошной ости и по срединной сагиттальной плоскости.

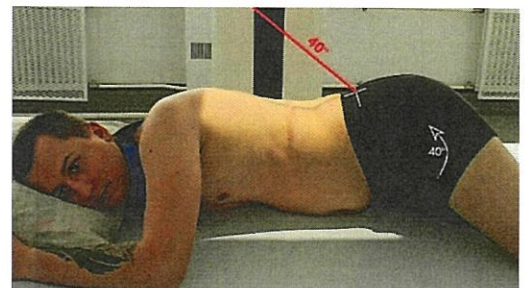


Правая передняя косая проекция:

- Ротация тела на $35-45^\circ$ вправо.
- Правая сторона тела прилежит к столу/кассете.
- Левая рука поднята, правая – вдоль тела.
- Левое колено полусогнуто.

ЦЛ:

- Наклонен на $30-40^\circ$ краниально.
- Направлен на уровень верхней передней подвздошной ости и на 5 см влево от поясничных остистых отростков.



- 3) **РИП:** от 100 см.

- 5) **Экспозиция:** после выдоха на задержке дыхания.

- 6) **Критерии оценки рентгенограммы:**

Видимые анатомические структуры. Вытянутый ректосигмовидный отдел должен быть получен с минимальной суперпозицией. Наилучшим образом эту область накладывающихся петель кишки визуализирует двойное контрастирование.

Укладка. Правильный наклон ЦЛ и косая укладка пациента устанавливаются по удлинению и меньшей суперпозиции ректосигмоидного отдела толстой кишки.

Диафрагмирование и ЦЛ. По всем четырем сторонам снимка для взрослого видны лишь минимальные поля диафрагмирования. Ректосигмоидный отдел кишки центрирован на середину снимка; вся прямая кишка включена в нижнее поле.

Параметры экспозиции и маркеры. Соответствующие параметры экспозиции применяются для визуализации контуров ректосигмовидного отдела толстой кишки (прямой и сигмовидной ободочной кишки). Четкие края структур говорят об отсутствии движения.

VIII. МОЧЕВЫДЕЛИТЕЛЬНАЯ СИСТЕМА

1. Внутривенная экскреторная урография

а) **Наименование согласно номенклатуре ЕМИАС:** обзорная рентгенография почек и мочевыводящих путей/рентгенография почек и мочевыводящих путей с внутривенным контрастированием/рентгенография мочевого пузыря с внутривенным контрастированием.

б) **Защитные средства пациенту:** на щитовидную железу и молочные железы.

в) **Подготовка перед исследованием:** если плановое исследование - клизма за несколько часов до исследования; снять одежду, украшения с живота и таза.

1.1 Задняя прямая проекция (обзорная урограмма и серия)

1) **Позиционирование пациента:** горизонтально супинационно.

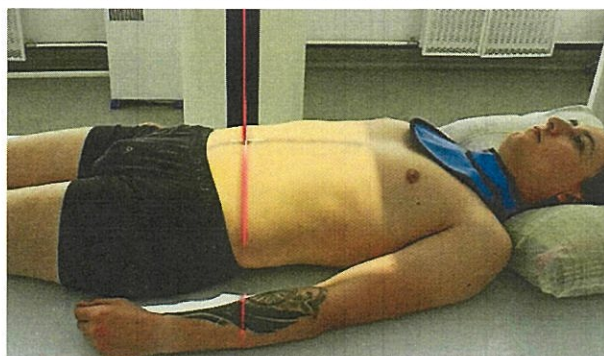
2) **Позиционирование снимаемой области:**

- Перед началом исследования опорожнить мочевой пузырь.
- Руки вдоль тела отведены чуть в сторону.
- Голова на подушке.
- Под колени опора.
- Ноги вытянуты.
- Нет ротации таза и плеч.
- Нижняя часть кассеты расположена в области лобкового симфиза.
- Маркеры минут.

3) **РИП:** от 100 см.

4) **Центральный луч:**

- По центру кассеты.
- Перпендикулярен кассете.



– Направлен на подвздошные гребни.

5) **Экспозиция:** после выдоха на задержке дыхания.

6) **Критерии оценки рентгенограммы:**

Видимые анатомические структуры. Должны быть охвачены все мочевые пути от верхних полюсов почек до дистального отдела мочевого пузыря. Лобковый симфиз должен быть виден на нижнем крае снимка. После инъекции на отдельных снимках законтрастированной может оказаться только часть мочевыделительной системы.

Укладка. Отсутствие ротации; о чем свидетельствует симметрия подвздошных крыльев и грудной клетки.

Диафрагмирование и ЦЛ. Границы области диафрагмирования расположены по верхнему и нижнему краям кассеты, так, чтобы не срезать важные анатомические детали. Вся дуга лобкового симфиза должна быть полностью видна на нижнем поле снимка, при этом центр изображения находится на уровне подвздошных гребней.

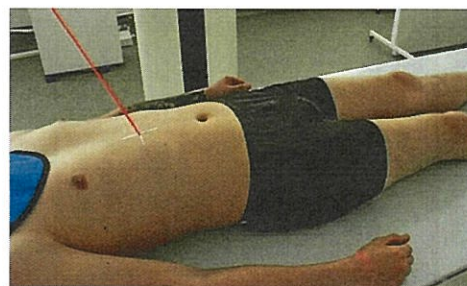
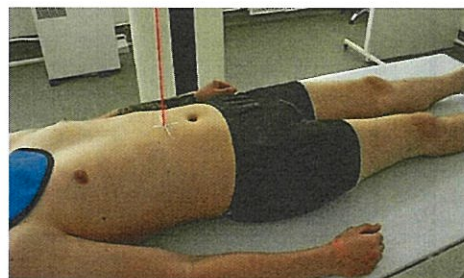
Параметры экспозиции и маркеры. Отсутствие движения при экспозиции. Используются соответствующие параметры экспозиции для того, чтобы обеспечить визуализацию с короткой шкалой контраста и охватить всю мочевыделительную систему. Маркеры минут и маркеры «П» и «Л» должны быть видны на всей серии снимков.

1.2 Нефротомография/нефрография

1) **Позиционирование пациента:** горизонтально супинационно.

2) **Позиционирование снимаемой области:**

- Выполняется в первые 60 секунд после в/в введения контрастного препарата.
- Пациент лежит на спине.
- Руки вдоль тела отведены чуть в сторону.
- Голова на подушке.
- Под колени опора.
- Ноги вытянуты.
- Нет ротации таза и плеч.
- Угол 10° дает большую толщину среза.
- Угол 40° даст тонкие срезы.



3) **РИП:** от 100 см.

4) **Центральный луч:**

- По центру кассеты.
- Перпендикулярен кассете.
- Направлен между концом мечевидного отростка и подвздошным гребнем.

5) **Экспозиция:** после выдоха на задержке дыхания.

6) **Критерии оценки рентгенограммы:**

Видимые анатомические структуры. Должна визуализироваться вся паренхима почки, при этом собирающая система немного заполнена контрастным веществом.

Укладка. Отсутствие ротации из-за дыхания или движения пациента.

Диафрагмирование и ЦЛ. Границы области диафрагмирования расположены по верхнему и нижнему краям кассеты, так, чтобы не срезать важные анатомические детали. ЦЛ направлен посередине между концом мечевидного отростка и подвздошными гребнями, при этом видны обе почки.

Параметры экспозиции и маркеры. Для демонстрации почечной паренхимы используют соответствующие параметры экспозиции. На каждом снимке должны быть видны маркеры уровня среза, наряду с маркерами анатомических сторон «П» или «Л» и маркерами времени.

1.3 Правая/левая задняя косая проекция

1) **Позиционирование пациента:** горизонтально.

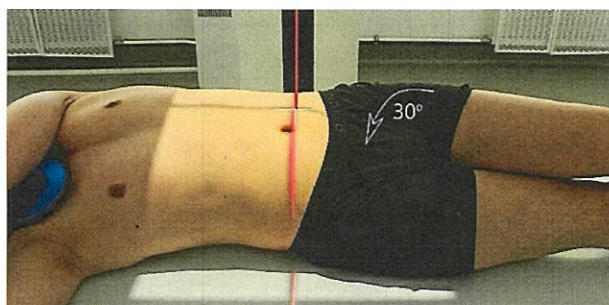
2) **Позиционирование снимаемой области:**

- Пациент лежит на спине.
- Ротация тела на 30° направо/налево.
- Правая/левая сторона тела прилежит к столу/кассете.
- Руки приподняты.
- Голова на подушке.
- Колени согнуты.

3) **РИП:** от 100 см.

4) **Центральный луч:**

- По центру кассеты.
- Перпендикулярен кассете.
- Направлен на позвоночник на уровне подвздошных гребней.



5) **Экспозиция:** после выдоха на задержке дыхания.

6) **Критерии оценки рентгенограммы:**

Видимые анатомические структуры. Почка на приподнятой стороне тела должна быть видна в профиль, то есть быть расположена параллельно кассете и хорошо видна при обеих косых укладках. Дистальный отдел мочеточника проецируется в стороне от позвоночника, что обеспечивает его хорошую видимость.

Укладка. Нет сильной ротации. Приподнятая почка параллельна плоскости кассеты и не проецируется на позвонки поясничного отдела. На нижнем поле снимка полностью видна дуга лобкового симфиза, а почки целиком видны на верхнем поле.

Диафрагмирование и ЦЛ. Границы области диафрагмирования расположены по верхнему и нижнему краям кассеты, так чтобы не срезать

важные анатомические детали. Центр изображения и ЦЛ находится на уровне подвздошного гребня.

Параметры экспозиции. Отсутствие движения из-за дыхания пациента. Используются соответствующие параметры экспозиции для того, чтобы обеспечить визуализацию с короткой шкалой контраста и охватить всю мочевыделительную систему. Должны быть видны маркеры времени и анатомических сторон «П» или «Л».

1.4 Задняя/передняя прямая проекция (после мочеиспускания)

1) **Позиционирование пациента:** вертикально/горизонтально.

2) **Позиционирование снимаемой области:**

- Пациент стоит спиной к стойке/кассете или лежит на животе.
- Нет ротации тела.
- Руки вдоль тела и чуть отведены в стороны.
- Нижняя часть кассеты расположена в области лобкового симфиза.

3) **РИП:** от 100 см.

4) **Центральный луч:**

- По центру кассеты.
- Перпендикулярен кассете.
- Направлен на подвздошные гребни.

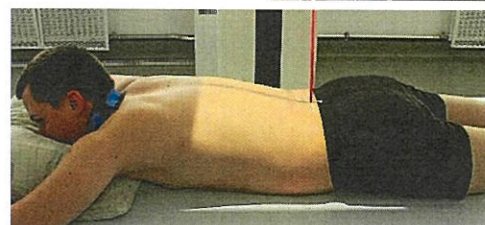
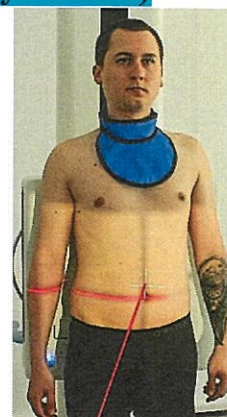5) **Экспозиция:** после выдоха на задержке дыхания.

6) **Критерии оценки рентгенограммы:**

Видимые анатомические структуры. Должна быть охвачена вся мочевыделительная система с остатками контрастного вещества. Лобковый симфиз на снимке включен полностью (чтобы охватить область предстательной железы у мужчин).

Укладка. Об отсутствии ротации свидетельствует симметрия подвздошных крыльев.

Диафрагмирование и ЦЛ. Границы области диафрагмирования расположены по верхнему и нижнему краям кассеты так, чтобы не срезать важные анатомические детали. Центр изображения (ЦЛ) находится на уровне подвздошных гребней.



Параметры экспозиции и маркеры. Отсутствие движения из-за дыхания пациента. Используются соответствующие параметры экспозиции для того, чтобы показать остатки контрастного вещества в мочевыделительной системе. Должен быть виден маркер вертикальной укладки и/или маркер «после опорожнения», а также маркеры «П» или «Л».

2. Ретроградная урография

а) **Наименование согласно номенклатуре ЕМИАС:** рентгенография чашечно-лоханочной системы и мочеточника с контрастированием ретроградная и антеградная/рентгенография мочевого пузыря, мочевыводящих путей с контрастированием/рентгенография мочевого пузыря и мочеиспускательного канала микционная/гистеросальпингография

б) **Защитные средства пациенту:** на щитовидную железу и молочные железы.

в) **Подготовка перед исследованием:** снять одежду, украшения с живота и таза.

2.1 Задняя прямая проекция (обзорный снимок, пиелография, уретерография)

1) **Позиционирование пациента:** горизонтально, литотомическая укладка.

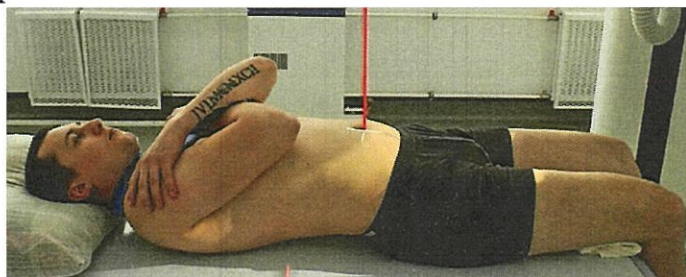
2) **Позиционирование снимаемой области:**

- Перед началом исследования опорожнить мочевой пузырь.
- Руки скрещены на груди.
- Голова на подушке.
- Под колени опора.
- Литотомическая укладка.
- Нет ротации таза и плеч.
- Нижняя часть кассеты расположена в области лобкового симфиза.

3) **РИП:** от 100 см.

4) **Центральный луч:**

- По центру кассеты.
- Перпендикулярен кассете.



– Направлен на подвздошные гребни.

5) **Экспозиция:** после выдоха на задержке дыхания.

6) **Критерии оценки рентгенограммы:**

Видимые анатомические структуры. Должны быть видны наполненная контрастным веществом почечная лоханка, большая и малая чашки и мочеточники.

Укладка. Об отсутствии ротации тела свидетельствует симметрия подвздошных крыльев и грудной клетки.

Диафрагмирование и ЦЛ. Границы области диафрагмирования расположены по верхнему и нижнему краям кассеты, так, чтобы не срезать важные анатомические детали. Центр изображения (ЦЛ) находится на уровне подвздошных гребней.

Параметры экспозиции и маркеры. Отсутствие движения из-за дыхания пациента. Используются соответствующие параметры экспозиции для того, чтобы обеспечить визуализацию с короткой шкалой контраста, для демонстрации всей мочевыделительной системы.

2.2 Цистография

1) **Позиционирование пациента:** горизонтально.

2) **Позиционирование снимаемой области:**

- Перед началом исследования дренировать мочевой пузырь.
- Через мочевой катетер постепенно наполнить мочевой пузырь.
- Голова на подушке.
- Под колени опора/валик.
- Пациент находится, лежа на спине.

Задняя прямая проекция:

- ЦЛ направлен на 5 см выше лобкового симфиза.
- ЦЛ наклонен на 10-15° каудально.

Задняя косая проекция:

- Ротация тела на 45-60°.
- Нижнюю ногу согнуть в колене.
- Верхняя нога прямая.

ЦЛ:

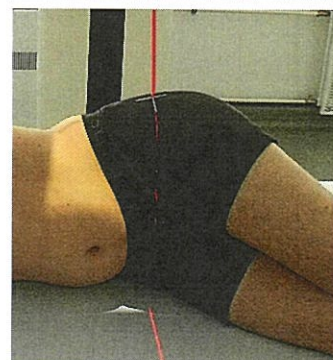
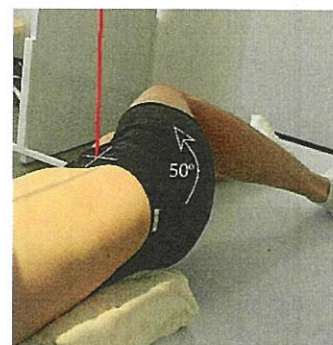
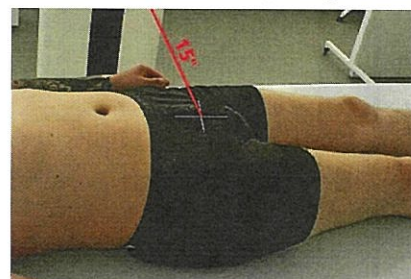
- Перпендикулярен кассете.
- Направлен на 5 см выше лобкового симфиза и на 5 см медиально от ПВПО.

Боковая проекция:

- Пациент лежит на боку.
- Истинно боковая проекция.
- Ротации тела нет.

ЦЛ:

- Перпендикулярен кассете.
- Направлен на 5 см выше и позади лобкового симфиза.



3) **РИП:** от 100 см.

4) **Экспозиция:** после выдоха на задержке дыхания.

5) **Критерии оценки рентгенограммы:**

Должны быть включены дистальные отделы мочеточников, мочевого пузыря и проксимальный отдел уретры у мужчин. Для визуализации мочевого пузыря используются соответствующие параметры экспозиции.

Задняя проекция. Отсутствует наложение изображения лобковой кости на мочевой пузырь.

Задние наклонные укладки. Отсутствует наложение тени частично согнутой приподнятой ноги на мочевой пузырь.

Боковая проекция. Изображения бедер и бедренных костей должны совпадать.

2.3 Микционная цистоуретрография

1) **Позиционирование пациента:** горизонтально/вертикально.

2) **Позиционирование снимаемой области:**

Мужчины:

- Пациент лежит на спине.
- Ротация тела на 30° вправо от стола.
- На изображении уретры накладываются тени мягких тканей правого бедра.

Женщины:

- Пациентка лежит/стоит.
- Ноги выпрямлены и чуть разведены.

3) **РИП:** от 100 см.

4) **Центральный луч:**

- По центру кассеты.
- Перпендикулярен кассете.
- Направлен на лобковый симфиз.

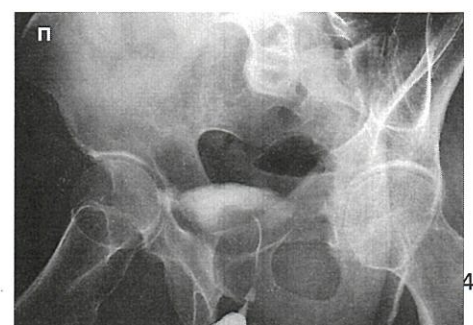
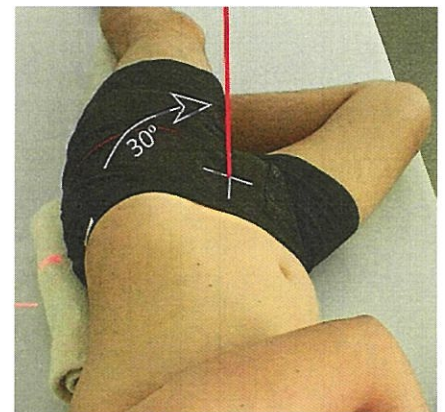
5) **Экспозиция:** после выдоха на задержке дыхания.

6) **Критерии оценки рентгенограммы:**

Видимые анатомические структуры. Должны быть видны наполненные контрастным веществом мочевой пузырь и уретра.

Укладка. Правая задняя косая укладка: у мужчин на изображение уретры, содержащей контрастное вещество, накладываются тени мягких тканей правого бедра.

Задняя проекция. У женщин уретра, содержащая контрастное вещество, расположена ниже лобкового симфиза.

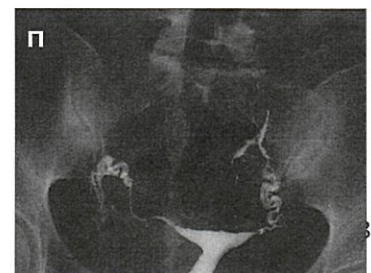
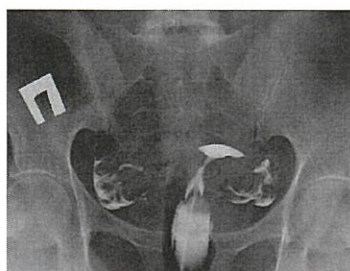
Диафрагмирование и ЦЛ. Границы диафрагмирования расположены к боковым краям тканей живота. Центр поля диафрагмирования (ЦЛ) находится посередине мочевого пузыря.

Параметры экспозиции и маркеры. Используется соответствующие параметры экспозиции для визуализации мочевого пузыря без переэкспонирования области предстательной железы у мужчин и наполненной контрастным веществом уретры как у мужчин, так и у женщин.

2.4 ГСГ (гистеросальпингография)

- 1) **Позиционирование пациента:** горизонтально, литотомическая укладка.
- 2) **Позиционирование снимаемой области:**
 - Пациентка лежит на спине.
 - Перед началом исследования опорожнить мочевой пузырь.
 - Руки скрещены на груди.
 - Голова на подушке.
 - Под колени опора.
 - Литотомическая укладка.
 - Нет ротации таза и плеч.
 - Нижняя часть кассеты расположена в области лобкового симфиза.
 - Сначала выполняется задняя прямая проекция.
 - Затем - правая/левая задние косые проекции – ротация тела вправо/влево на 40-60° от стола.
- 3) **РИП:** от 100 см.
- 4) **Центральный луч:**
 - По центру кассеты.
 - Перпендикулярен кассете.
 - Направлен на 1-3 см выше лобкового симфиза.
- 5) **Экспозиция:** после выдоха на задержке дыхания.



ЗАКЛЮЧЕНИЕ

Внедрение данных рекомендаций позволит повысить качество выполняемых рентгенологических исследований. Это поможет всем участникам клинико-диагностического процесса сформировать и получить свои преимущества.

Стандартизация проведения исследований поможет рентгенолаборантам проводить каждое исследование при максимально возможном диагностическом качестве, повысить эффективность своей работы, а также уменьшить количество ошибок при выполнении рентгенологических исследований.

Качественно выполненные исследования помогут врачу-рентгенологу в полной мере оценить каждый клинический случай, что позволит уменьшить количество диагностических ошибок и сократит время описания.

Стандартизация поможет системе обеспечить основу для повышения качества на уровне контроля качества выполнения исследований (аудит); обеспечить более эффективный подход, основанный на анализе больших данных с их вторичным использованием; облегчит проведение крупных популяционных исследований.

Таким образом, стандартизированный подход к проведению исследований является звеном для системного развития службы лучевой диагностики, работающей по единым правилам для здоровья пациентов.

СПИСОК ИСПОЛЬЗОВАННЫХ ИСТОЧНИКОВ

1. **Бонтрагер, Кеннет Л.** Руководство по рентгенографии с рентгеноанатомическим атласом укладок : 2267 ил. / Кеннет Л. Бонтрагер ; [пер. с англ. под ред. Линдсбрата Л. Д., Китава В. В., Уварова В. В.]. - 5-е изд. - М. : ИНТЕЛМЕДТЕХНИКА, 2005. - 831 с. : цв. ил., табл.; 31 см.; ISBN 5-98939-001-7
2. **Атлас рентгеноанатомии и укладок** [Текст] : [руководство для врачей] / [Ростовцев М. В. и др.] ; под ред. М. В. Ростовцева. - Москва : ГЭОТАР-Медиа, 2013. - 314 с. : ил., табл.; 30 см.; ISBN 978-5-9704-2425-4
3. **Кишковский, Альберт Николаевич.** Атлас укладок при рентгенологических исследованиях / А. Н. Кишковский, Л. А. Тютин, Г. Н. Есиновская. - Л. : Медицина : Ленингр. отд-ние, 1987. - 519 с. : ил.; 24 см.; ISBN (В пер.)
- 4.