

**ПРАВИТЕЛЬСТВО МОСКВЫ  
ДЕПАРТАМЕНТ ЗДРАВООХРАНЕНИЯ ГОРОДА МОСКВЫ**

**СОГЛАСОВАНО**

Главный внештатный специалист  
Департамента здравоохранения  
города Москвы по лучевой и  
инструментальной диагностике



С.П. Морозов

2020 г.

**РЕКОМЕНДОВАНО**

Экспертным советом по науке  
Департамента здравоохранения  
гор. Москвы № 6



2020 г.

**УЛЬТРАЗВУКОВЫЕ МЕТОДЫ ИССЛЕДОВАНИЯ В ПЕДИАТРИИ  
(МЕТОДИКА ПРОВЕДЕНИЯ И ВОЗРАСТНЫЕ НОРМАТИВЫ)**

Методические рекомендации № 45

Москва  
2020

УДК 615.84+616-073.75

ББК 53.6

У-51

Серия «Лучшие практики лучевой и инструментальной диагностики»

Основана в 2017 году

**Организация-разработчик:**

Государственное бюджетное учреждение здравоохранения города Москвы «Научно-практический клинический центр диагностики и телемедицинских технологий Департамента здравоохранения города Москвы»

**Составители:**

**Гуревич А. И.** – д.м.н., профессор, врач ультразвуковой диагностики отдела аттестации врачей лучевой диагностики ГБУЗ «НПКЦ ДиТ ДЗМ», профессор кафедры лучевой диагностики детского возраста педиатрического факультета ФГБОУ ДПО РМАНПО Минздрава России, заведующая отделением ультразвуковой диагностики ГБУЗ «Детская городская клиническая больница им. Н.Ф. Филатова ДЗМ»

**Зубарева Е. А.** – д.м.н., профессор, заведующая кафедрой ультразвуковой диагностики ФГАОУ ВО РНИМУ им. Н.И. Пирогова Минздрава России, врач ультразвуковой диагностики ЦДКБ ФМБА России

**Богуславская М. А.** – врач ультразвуковой диагностики ГБУЗ «Детская городская клиническая больница им. Н.Ф. Филатова ДЗМ»

**Титова Е. А.** – к.м.н., врач ультразвуковой диагностики ГБУЗ «Детская городская клиническая больница им. Н.Ф. Филатова ДЗМ»

**Вокуева Т. И.** – к.м.н., врач ультразвуковой диагностики ГБУЗ «Детская городская клиническая больница им. Н.Ф. Филатова ДЗМ»

**Кочетова Е. А.** – к.м.н., врач ультразвуковой диагностики ГБУЗ «Детская городская клиническая больница им. Н.Ф. Филатова ДЗМ»

У-51 Ультразвуковые методы исследования в педиатрии (методика проведения и возрастные нормативы) / сост. А. И. Гуревич., Е. А. Зубарева, М. А. Богуславская [и др.] // Серия «Лучшие практики лучевой и инструментальной диагностики». – Вып. 26. – 2-е изд., перераб. и доп. – М.: ГБУЗ «НПКЦ ДиТ ДЗМ», 2020. – 54 с.

**Рецензенты:**

**Пыков Михаил Иванович** – д.м.н., профессор, заведующий кафедрой лучевой диагностики детского возраста педиатрического факультета ФГБОУ ДПО РМАНПО Минздрава России

**Котляров Петр Михайлович** – д.м.н., профессор, руководитель научно-исследовательского отдела новых технологий и семиотики лучевой диагностики заболеваний органов и систем ФГБУ «РНЦРР» Минздрава России

Методические рекомендации предназначены для врачей ультразвуковой диагностики медицинских организаций, подведомственных Департаменту здравоохранения города Москвы.

*Данный документ является собственностью Департамента здравоохранения города Москвы, не подлежит тиражированию и распространению без соответствующего разрешения*

ISSN 2618-7124

© Департамент здравоохранения города  
Москвы, 2020

© ГБУЗ «НПКЦ ДиТ ДЗМ», 2020

© Коллектив авторов, 2020

## СОДЕРЖАНИЕ

Введение.....	4
Ультразвуковое исследование головного мозга (нейросонография) у детей первого года жизни .....	5
Ультразвуковое исследование щитовидной железы .....	9
Ультразвуковое исследование вилочковой железы (тимуса) .....	11
Ультразвуковое исследование органов брюшной полости .....	12
Ультразвуковое исследование желудочно-кишечного тракта .....	16
Ультразвуковое исследование мочевыделительной системы .....	17
Ультразвуковое исследование органов малого таза у девочек .....	22
Ультразвуковое исследование органов мошонки.....	25
Ультразвуковое исследование предстательной железы .....	26
Ультразвуковое исследование тазобедренных суставов у детей первого года жизни .....	27
Ультразвуковое исследование надпочечников .....	29
Ультразвуковое исследование грудных желез.....	31
Заключение .....	35
Список использованных источников.....	36
Обозначения и сокращения .....	37
Приложения .....	38

## ВВЕДЕНИЕ

Основным методом первичной диагностики (скринингом) у детей является ультразвуковое исследование. Преимуществами методики являются отсутствие лучевой нагрузки, безболезненность, относительно короткое время процедуры, что легко переносится пациентами младшей возрастной группы и в то же время позволяет получить необходимую информацию.

Результаты ультразвукового исследования влияют на дальнейшую диагностическую и лечебную тактику, именно поэтому так важно, чтобы на первичном (амбулаторном) этапе ультразвуковое исследование (УЗИ) было выполнено методически правильно, и полученная информация была верно интерпретирована.

К сожалению, среди специалистов ультразвуковой диагностики нет зачастую единого мнения о нормативах, нет единых шаблонов описаний (протоколов) исследований, что затрудняет оценку динамики ранее выявленных изменений.

Составителями методических рекомендаций проведен анализ собственных многолетних ультразвуковых исследований у детей в возрасте от 1 дня жизни до 18 лет, методик и нормативов размеров органов и их структур (средневозрастные параметры) в педиатрии.

Стандартизация поможет врачам ультразвуковой диагностики, работающим в амбулаторно-поликлинических центрах Департамента здравоохранения города Москвы, корректно анализировать данные ультразвукового исследования в своих заключениях (т.е. «говорить на одном языке»).

## УЛЬТРАЗВУКОВОЕ ИССЛЕДОВАНИЕ ГОЛОВНОГО МОЗГА (НЕЙРОСОНОГРАФИЯ) У ДЕТЕЙ ПЕРВОГО ГОДА ЖИЗНИ

При ультразвуковом исследовании структур головного мозга у детей первого года жизни используются секторные и микроконвексные (неонатальные) датчики с частотой 5–8 МГц. Для детальной оценки в качестве дополнения следует применять линейные датчики. Оценка интракраниального кровотока (доплерография сосудов головного мозга) проводится по показаниям при назначении невролога.

Сканирование головного мозга проводится, прежде всего, через большой родничок. Для уточнения диагноза могут быть использованы другие естественные акустические окна: височные доступы, переднебоковой родничок, задний родничок, заднебоковые роднички, большое затылочное отверстие.

Через большой родничок, меняя положение и угол наклона датчика, проводят исследование во фронтальной (Ф) и сагиттальной (С) плоскостях, получают фронтальные, сагиттальное и парасагиттальные сечения. Через передне-боковой родничок, височные доступы проводят исследование в аксиальной плоскости (А) и получают аксиальные сечения.

**Фронтальные (Ф)** сечения получают, устанавливая датчик на область большого родничка строго по коронарному шву и последовательно наклоняя его спереди назад.

Выделяют 7 фронтальных сечений:

**Ф1 – через лобные доли мозга.** В срезе видны гиперэхогенные структуры орбит, решетчатая и лобная кости. В центре изображения определяются лобные доли и разделяющая их межполушарная щель. В этом сечении оцениваются ширина и положение межполушарной щели, состояние подболобочных пространств, структура вещества лобных долей.

**Ф2 – через передние рога боковых желудочков.** В срезе видны межполушарная щель, передние рога боковых желудочков, передние отделы головки хвостатых ядер, вещество лобных и височных долей головного мозга, передние отделы мозолистого тела, островковые дольки, подболобочные пространства. Между передними рогами боковых желудочков, как правило, у недоношенных и незрелых новорожденных определяется полость прозрачной перегородки. В этом сечении производят измерение передних рогов боковых желудочков. Косой размер (глубина) переднего рога: в среднем составляет 2 мм (не более 4 мм).

**Ф3 – через отверстия Монро и третий (III) желудочек.** В центре изображения одновременно видны III желудочек головного мозга, правый и левый боковые, которые соединяются между собой отверстиями Монро и образуют фигуру цветка («тюльпана»). Сосудистые сплетения боковых и III желудочков через отверстия Монро соединяются между собой и формируют U-образную структуру. С уровня теменных костей симметрично с двух сторон определяются сильвиевы борозды. Визуально оценивается состояние

теменных и височных долей, зрительных бугров, хвостатых ядер и мозолистого тела, срединные структуры, островковые дольки. В этом сечении производятся следующие измерения ликворной системы: косые размеры передних рогов боковых желудочков, ширина III желудочка, ширина межполушарной щели и глубина подбололочечного пространства с обеих сторон, расположенного по конвекситальной поверхности полушарий, поперечный размер передних рогов боковых желудочков

**Ф4 – через тела и височные рога боковых желудочков.** В этом сечении U-образная гиперэхогенная структура, образованная сосудистыми сплетениями боковых и III желудочков, разделяется на три части. Ниже сосудистых сплетений располагаются хвостатые ядра и зрительные бугры. В этой проекции четко выводятся латеральные (сильвиевы) борозды, височные доли и располагаются височные рога боковых желудочков. В нижней части изображения видны намет мозжечка и структуры задней черепной ямки (червь и полушария мозжечка, большая цистерна мозга). В этом сечении производятся следующие измерения ликворной системы: косые размеры тел боковых желудочков, ширина III желудочка, ширина межполушарной щели, глубина подбололочечного пространства обоих полушарий мозга.

**Ф5 – через область желудочковых треугольников.** В центре изображения располагаются сосудистые сплетения боковых желудочков, которые имеют вид гиперэхогенных овальной формы структур. В этой проекции межполушарная щель видна на всем протяжении (ее нижняя треть), хорошо просматриваются перивентрикулярные отделы полушарий. Осмотр и оценка эхогенности перивентрикулярного белого вещества вокруг бокового желудочка важны для выявления гипоксически-ишемического поражения головного мозга в перивентрикулярных отделах, особенно у недоношенных детей.

**Ф6 – через намет мозжечка.** В данном сечении основной структурой является намет мозжечка в виде гиперэхогенной однородной структуры треугольной формы, расположенной в задней черепной ямке. Боковые желудочки представлены нижними отделами их тел. Срез позволяет исключить патологию намета мозжечка (надрыв, разрыв), скопление крови в задней черепной ямке при субдуральных кровоизлияниях.

**Ф7 – через задне-теменные и затылочные области мозга.** На изображении центральное положение занимают межполушарная щель и серповидный отросток твердой мозговой оболочки. Срез позволяет визуально оценить состояние паренхимы теменных и затылочных долей.

Ширину и положение межполушарной щели, а также размер подбололочечного пространства, расположенного по конвекситальной поверхности полушарий, следует оценивать во всех коронарных сечениях.

Оценка расширения подбололочечного пространства проводится при перпендикулярном положении датчика относительно оцениваемого участка, а не по касательной, что дает ложные результаты.

**Сагиттальное сечение (Со)** получают, устанавливая датчик на область большого родничка перпендикулярно корональному шву. В центре

изображения располагается III желудочек в виде гипо- или анэхогенной структуры неправильной формы с полициклическими контурами. Над III желудочком определяются мозолистое тело, прозрачные перегородки и свод мозга. По верхнему контуру мозолистого тела располагается борозда мозолистого тела, над ней – поясная извилина. Теменную долю от затылочной ограничивает теменно-затылочная борозда.

Внизу и сзади от III желудочка располагаются гипохогенные структуры ствола мозга: средний мозг, мост и продолговатый мозг. Сзади от структур ствола мозга определяется мозжечок, по переднему контуру которого определяется фрагмент IV желудочка мозга. Между нижним краем мозжечка и затылочной костью располагается большая цистерна мозга.

Из сагиттального положения, наклоняя ультразвуковой датчик в сторону исследуемого полушария под разным углом, выводят **парасагиттальные сечения (С1-3):**

**С1 – через каудо-таламическую вырезку.** Получают при наклоне датчика на 10–15° от срединного сагиттального сечения, которое проходит через медиальные отделы головки хвостатого ядра и каудо-таламическую вырезку. Выводят медиальные отделы головки хвостатого ядра, каудо-таламическую вырезку. Это важно для анализа изменений зоны герминативного матрикса и выявления субэпендимальных кровоизлияний и псевдокист.

**С2 – через боковой желудочек и перивентрикулярные отделы полушарий** получают при отклонении датчика на 20–30° от срединной плоскости. Боковой желудочек в данном сечении имеет вид С-образного анэхогенного образования вокруг таламуса. В просвете тела, затылочного рога и антральной части бокового желудочка располагается сосудистое сплетение в виде гиперэхогенной структуры. Головка хвостатого ядра расположена под передним рогом бокового желудочка, отделяется от зрительного ядра гиперэхогенной каудоталамической бороздой (вырезкой). Оценивается состояние паренхимы лобных, теменных и затылочных долей головного мозга. В случае расширения боковых желудочков, в этом сечении проводится измерение высоты тела бокового желудочка, затылочного и височного рогов (измеряются максимально удаленные точки задней и передней стенок затылочного рога с захватом сосудистого сплетения)

Оценка эхогенности перивентрикулярных областей) необходима для выявления гипоксически-ишемического поражения головного мозга в перивентрикулярных отделах.

**С3 – через Рейлев островок.** Для получения этого среза датчик отклоняют на 30–40° от срединной плоскости. В данном сечении видны латеральная (сильвиева) и циркулярная борозды, длинная и короткие извилины островка.

Аксиальная плоскость используется как дополнительная (обязательно – при наличии травматического анамнеза или подозрении на него) при

закрытии большого родничка. Датчик располагается на чешуе височной кости, при наличии бокового родничка – на нем:

*A1 – сечение на уровне ножек мозга.*

В данном сечении четко видны ножки мозга в виде гипоэхогенных образований. Центральная анэхогенная структура соответствует силвиеву водопроводу.

*A2 – сечение на уровне тел боковых желудочков.*

Датчик смещают вверх, при этом в боковом желудочке определяются гиперэхогенные образования сосудистых сплетений, расположенных параллельно межполушарной щели. Срединная линейная гиперэхогенная структура обусловлена отражением сигналов от межполушарной щели, серпа мозга и полости прозрачной перегородки. Оценку структур проводят последовательно с обеих сторон. Вверх от силвиева водопровода в виде двух гипоэхогенных образований округлой формы определяются зрительные бугры, которые являются стенками III желудочка мозга, визуализирующегося в виде анэхогенной линейной структуры при нормальных значениях или незначительном его расширении.

Стандартный протокол (шаблон) нейросонографии и нормативы – в Приложении А.

## УЛЬТРАЗВУКОВОЕ ИССЛЕДОВАНИЕ ЩИТОВИДНОЙ ЖЕЛЕЗЫ

При исследовании используются высокочастотные линейные датчики 7.5–10,0 МГц и более. Выбирают программу для исследования щитовидной железы (thyroid) или поверхностных тканей (smallparts). Пациент обследуется в положении лежа на спине, с приподнятым подбородком и слегка запрокинутой головой.

Сначала выполняется поперечное сканирование. Определяется толщина перешейка и ширина обеих долей (расстояние между латеральным и медиальным контурами) в ее максимальном размере. Необходимо отдельно измерять ширину двух долей в одном сечении, так как железа может быть расположена и сформирована не абсолютно симметрично. Затем датчик ориентируют так, чтобы плоскость сканирования проходила через длинную ось доли железы, определяя при этом длину и передне-задний размер долей. Измерять линейные размеры следует на таких поперечных и продольных срезах долей, которые отражают максимальную их величину (случайный выбор срезов может привести к занижению фактической величины).

У детей старшего возраста длина доли может превышать зону сканирования линейного датчика, тогда исключительно для измерения можно использовать конвексный датчик (доля полностью попадает в срез).

Наиболее распространенной формулой (1), для вычисления объема щитовидной железы является:

$$V = 0,479 \times A \times B \times C, \quad (1)$$

где А, В, С – размеры долей железы, 0.479 – уточненный коэффициент.

Асимметрия долей железы не имеет клинического значения, важно, чтобы суммарный тиреоидный объем соответствовал возрастной норме.

Объем щитовидной железы зависит от многих факторов: физическое развитие, степень развития вторичных половых признаков и т.д. Формировать заключение о соответствии тиреоидного объема норме в каждом конкретном случае должен врач-эндокринолог. Врач ультразвуковой диагностики может ограничиться указанием в протоколе только цифрового выражения объема щитовидной железы без оценки относительно нормы.

Паренхима железы в норме имеет среднюю эхогенность, мелкозернистую однородную структуру. Эхогенность неизменной железы должна быть выше эхогенности рядом лежащих мышц. У детей ее эхогенность принято сравнивать с эхогенностью околоушной железы (изоэхогенна).

Структура железы может быть оценена как однородная или неоднородная при наличии структур и образований различной эхогенности. При выявлении образований указывают их локализацию (доля, отношение к передней/задней, медиальной/латеральной поверхности, полюс/средняя

треть), размеры в трех плоскостях, дают подробное описание контуров, экзогенности и структуры образования.

В стандартный протокол исследования щитовидной железы, кроме В-режима, входит исследование в режиме цветового (энергетического) доплеровского картирования (ЦДК, ЭДК). Проводится условная оценка выраженности сосудистого рисунка: не изменен/ умеренно усилен/ значительно усилен. Также необходимо указать равномерность распространения изменений (диффузно/локально, равномерно/неравномерно). Отдельно описываются васкуляризация образований (аваскулярные/гипо-/гиперваскулярные) и их сосудистый рисунок.

Обязательно оцениваются лимфатические узлы передней и боковой поверхности шеи: их наличие, размер и структура лимфоузлов, расположенных вдоль общей сонной артерии, кивательной мышцы, перешейка, возле нижнего полюса железы и паратрахеальных лимфоузлов.

Дополнительно следует обратить внимание на мягкие ткани по задней поверхности обеих долей щитовидной железы, проекцию парашитовидных желез. При необходимости дать их описание

Стандартный протокол (шаблон) и нормативы в Приложении Б.

## УЛЬТРАЗВУКОВОЕ ИССЛЕДОВАНИЕ ВИЛОЧКОВОЙ ЖЕЛЕЗЫ (ТИМУСА)

Используются линейные датчики частотой 7–12 МГц. Пациент обследуется, лежа на спине. У детей до 1–3 лет тимус визуализируется четко, далее его визуализация снижена. После 8-летнего возраста тимус практически полностью замещается жировой тканью.

Выполняется поперечное сканирование, при котором датчик устанавливают на область рукоятки грудины. Тимус может быть представлен как одной, так и двумя долями. При поперечном сканировании определяют максимальный поперечный размер каждой доли тимуса. Затем датчик устанавливают парастернально и поочередно, с обеих сторон, измеряют максимальные верхне-нижние и передне-задние размеры обеих долей.

Формула для вычисления объема каждой доли (в см) (2):

$$V = 0,523 \times A \times B \times C, \quad (2)$$

где: А –общая ширина, В – максимальная длина одной из двух долей, С – максимальная ширина одной из двух долей

Принципиальной является не объем тимуса, а соотношение его объема к массе тела ребенка. Верхней границей нормы для детей первого полугодия жизни считается 1/300 (или 0,3%) от массы тела ребенка, при этом плотность железы условно принимается за 1,0.

Оценивают эхо-структуру паренхимы, в норме она однородная.

Стандартный протокол (шаблон) в Приложении В.

## УЛЬТРАЗВУКОВОЕ ИССЛЕДОВАНИЕ ОРГАНОВ БРЮШНОЙ ПОЛОСТИ

Исследование проводится конвексными датчиками с частотой сканирования от 3,5 до 6,0 МГц (в неонатологии и у детей раннего возраста возможно применение микроконвексного датчика с частотой 5,0–8,0 МГц). Обязательным условием качественного абдоминального УЗИ у детей является дополнительное использование высокочастотных линейных датчиков 8,0–12,0 МГц, которые позволяют получить наиболее полную картину при изменении структуры, эхогенности органов, а также оценить просвет, толщину стенки и содержимое полостных структур (как анатомических, так и патологических).

Плановое УЗИ брюшной полости проводится утром, строго натощак. Дети первого года жизни осматриваются через 3–4 часа после последнего кормления (перед следующим кормлением). В экстренных (клиника острого живота) случаях УЗИ проводится без предварительной подготовки.

В УЗИ брюшной полости входит осмотр печени, желчного пузыря, поджелудочной железы, селезенки. Обязательно проводится осмотр поддиафрагмальных пространств, латеральных каналов, межкишечных пространств и полости малого таза на наличие свободной жидкости.

### Печень и желчный пузырь

Исследование пациента начинается в положении лежа на спине. Используются несколько доступов для полипозиционного сканирования: косой доступ из правого подреберья (датчик располагается параллельно правой реберной дуге); поперечное сканирование в эпигастрии; межреберные доступы (косопоперечное расположение датчика перпендикулярно реберной дуге), парасагиттальный доступ. Осмотр печени у пациентов с избыточной массой тела или пациентов с выраженным метеоризмом лучше проводить в положении сидя или стоя, а также при задержке дыхания на глубоком вдохе.

#### *Измерения и нормативы:*

1. Передне-задний размер правой доли печени измеряется при стандартном сканировании – расположении датчика параллельно реберной дуге. У новорожденных доношенных детей со средней массой тела средний размер – 45–52 мм, у старших детей он может достигать 120–140 мм.

2. Отношение толщины правой и левой долей составляет около 2:1.

3. Отношение ширины правой и левой долей в норме составляет 1,5:1 (максимальная ширина долей печени от круглой связки). У детей первого года жизни это соотношение чаще равно единице.

4. Индекс I сегмента не более 30% от толщины левой доли (отношение толщины хвостатой доли печени и толщины ее левой доли). Измерения проводятся при продольном положении датчика. Измеряется толщина I

сегмента от передней стенки НПВ до задней стенки левой доленой ветви воротной вены.

5. В норме край печени острый. Паренхима печени средней эхогенности, однородная.

6. Ствол воротной вены измеряется при расположении датчика перпендикулярно правой реберной дуге. У новорожденных диаметр составляет в среднем 3–4 мм, у детей старшего возраста – не более 12–13 мм. Кровоток по воротной вене ламинарный с незначительными дыхательными девиациями.

7. Печеночные вены (правая, средняя и левая) исследуются при расположении датчика под верхней третью правой реберной дуги по направлению к правому плечу. Измерение печеночных вен производится на расстоянии примерно 1–2 см от места их впадения в НПВ. Диаметр печеночных вен у новорожденных составляет 1–2 мм, у подростков достигает 8–10 мм. Кровоток в норме трехфазный (НВО). Однако у здоровых детей первых месяцев жизни может встречаться монофазный кровоток в печеночных венах.

8. Пупочная вена в норме начинает облитерироваться сразу после рождения, однако у некоторых детей в течение первых дней жизни этот процесс затягивается, и тогда при крике ребенка в пупочной вене может регистрироваться низкоскоростной маятникообразный кровоток. В дальнейшем (после 1 месяца) пупочная вена полностью облитерируется, трансформируется в круглую связку печени и определяется как линейная гиперэхогенная структура на границе III и IV сегментов. Аранциев проток соединяет левую доленую ветвь с НПВ. Функциональное закрытие его происходит на 20 минуте жизни ребенка. Анатомическое закрытие – к 20-му дню жизни. В норме облитерированный Аранциев проток трансформируется в венозную связку, которая отграничивает I сегмент от II сегмента.

### **Желчный пузырь**

Исследование желчного пузыря проводится в положении ребенка лежа на спине. При необходимости (при изменении формы) продолжают исследование в положении сидя, в положении лежа на правом или левом боку. Обычно сканирование осуществляется из правого подреберья. Возможно сканирование по межреберьям передней и боковой поверхности грудной клетки. При УЗИ оценивается расположение, форма, размеры, стенки, содержимое, кровоток в стенке, взаимодействие с рядом расположенными анатомическими структурами.

Шейка желчного пузыря всегда лежит под углом к телу желчного пузыря. Этот изгиб в выходном отделе является нормальным анатомическим фактом, выраженность которого зависит от положения туловища в пространстве. Для оценки наличия или отсутствия фиксированных перегибов желчного пузыря необходимо исследование при перемене положения тела

(лежа на правом/левом боку, сидя/стоя). Если перетяжки не фиксируются в каком-либо положении, то говорить о фиксированных перегибах неверно (лабильный перегиб).

Толщина стенки желчного пузыря у детей старшего возраста не должна превышать 2 мм. У новорожденных и детей раннего возраста стенка не визуализируется. Содержимое желчного пузыря в норме анэхогенное, однородное.

Размеры желчного пузыря как статический критерий состояния желчевыделительной системы у детей использовать нецелесообразно. Единственной ситуацией, требующей определения количественных параметров желчного пузыря, является подозрение на его гипоплазию. Минимальной границей нормы считается длина желчного пузыря, равная 15 мм.

Диаметр общего желчного протока и диаметр печеночной артерии должны быть не более половины диаметра рядом расположенной ветви воротной вены: в раннем возрасте не превышает 1,5–2,0 мм; у детей старшего возраста – не более 6 мм.

### **Поджелудочная железа**

Исследование поджелудочной железы проводится при косо-поперечном положении датчика в эпигастрии. Головка поджелудочной железы может быть изучена при положении датчика вдоль нижней полой вены, при различных косых срезах. В некоторых случаях (объемный процесс, кисты и т.д.) хвост железы лучше виден через левую почку при положении датчика вдоль левого подреберья или со спины слева.

Измерение железы проводится в трех точках – на уровне головки, тела и хвоста, перпендикулярно ее продольной оси. У новорожденных детей размеры всех отделов железы составляют 5–9 мм.

Эхогенность всей паренхимы сравнивается с печенью. У новорожденных железа более эхогенная, главный панкреатический проток не определяется. Возможность получения изображения протока поджелудочной железы зависит от возраста ребенка и разрешающей способности датчика. Недилатированный панкреатический проток может визуализироваться в виде 2 параллельных тонких эхогенных линий. Максимальный диаметр просвета протока не должен превышать 1 мм (при сканировании линейным датчиком) у детей старшего возраста.

### **Селезенка**

Сканирование селезенки проводится по межреберьям слева между передней и средней подмышечными линиями при положении пациента лежа на спине или на правом боку. Паренхима средней эхогенности, может быть несколько более эхогенной, чем печень, и более высокой эхогенности относительно паренхимы почки.

При ультразвуковом исследовании измеряются длина и толщина селезенки (т.е. ее продольный и поперечный размер при сканировании из левого подреберья).

Часто встречающаяся особенность селезенки – наличие добавочной дольки, чаще в воротах, что является вариантом развития. Измеряют два перпендикулярных размера. После спленэктомии возможно викарное увеличение размеров добавочной дольки.

Свободная жидкость в норме в брюшной полости не определяется. У здоровых девочек в периоде новорожденности может быть выявлено незначительное количество свободной жидкости, преимущественно на фоне полового криза, а также у девушек в перивуляторную и позднюю секреторную фазы. Точная количественная оценка свободной жидкости в брюшной полости не представляется возможной.

При обнаружении жидкости в одной анатомической зоне (например, пространство Морисона или полость малого таза и т.д.) скопление жидкости оценивается как незначительное. Если оно выявляется в двух зонах, например, малом тазе и межпетельном пространстве, то расценивается как умеренное, в трех и более зонах – как значительное.

### **Мезентериальные лимфатические узлы**

Визуализируются при полипозиционном сканировании линейным датчиком с частотой 7–15МГц. В норме у практически здоровых детей лимфатические узлы брыжейки тонкой кишки видны с 1 месяца жизни. У здоровых детей в возрастном интервале от 1 месяца до 17 лет максимальные размеры неизменных мезентериальных лимфатических узлов составляют в длину 10 мм, в ширину – 4 мм, при этом значимых различий в размерах у здоровых детей разных возрастных категорий не имеется. У детей с высоким индексом массы тела мезентериальные лимфоузлы в норме обычно не видны.

Стандартный протокол (шаблон) и нормативы представлены в Приложении Г.

# УЛЬТРАЗВУКОВОЕ ИССЛЕДОВАНИЕ ЖЕЛУДОЧНО-КИШЕЧНОГО ТРАКТА

## Желудок

Используемые датчики: конвексный с частотой 3–8 МГц и линейный – 7–13 МГц.

В раннем возрасте показаниями для УЗИ желудка являются симптомы высокой непроходимости, с синдромом срыгивания и рвоты. У старших детей – боли в эпигастрии, рвота, кровотечение, объемное образование. Основное диагностическое значение имеет визуализация пилорического отдела желудка. Толщина стенки у новорожденных составляет 1–2 мм, у старших детей – от 2 до 4 мм, стенка 5-слойная. Диаметр пилорического отдела у новорожденных не должен превышать 8-10 мм, длина – 18 мм. Удлинение пилорического отдела более 18 мм, утолщение мышечного слоя свыше 3–4 мм, замедление, а затем и прекращение пассажа содержимого из желудка в луковицу двенадцатиперстной кишки являются признаками пилоростеноза.

Диаметр пищеводного отверстия диафрагмы на уровне нижнего пищеводного сфинктера не должен превышать 10 мм. Ультразвуковое исследование *тонкой кишки* у детей малоинформативно, выполняется редко, только при подозрении на объемное образование или при грубых структурных изменениях стенки кишки.

Методика исследования *толстой кишки* возможна в двух вариантах: нативный осмотр без предварительной подготовки или после заполнения ее физиологическим раствором (только в специализированных отделениях). Обязательным условием исследования является сканирование высокочастотным линейным датчиком. Толщина стенки кишки у здорового ребенка составляет 1,5–2 мм. Обычно хорошо выражена слоистость (5 слоев). Определяются гаустры и перистальтические волны. При ЦДК могут фиксироваться единичные сосуды.

При использовании высокочастотных датчиков с частотой от 10 до 12 МГц неизменный червеобразный отросток можно визуализировать в виде тубулярной структуры с характерной слоистостью, диаметром 4–6 мм. Критерий воспалительных изменений – увеличение диаметра до 8 мм, снижение эхогенности слоев, появления «симптома мишени» при поперечном сканировании, повышение васкуляризации стенок.

Стандартный протоколы (шаблоны) представлены в Приложении Д.

## УЛЬТРАЗВУКОВОЕ ИССЛЕДОВАНИЕ МОЧЕВЫДЕЛИТЕЛЬНОЙ СИСТЕМЫ

Исследование целесообразно начинать обзорным сканированием через переднюю брюшную стенку конвексным датчиком 3,5–6,0 МГц (расположение почек и наполнение мочевого пузыря). Затем проводится исследование со стороны спины. Детальный осмотр почечной паренхимы проводят линейными датчиками 8,0–14,0 МГц.

Для скринингового исследования мочевого пузыря специальной подготовки не требуется. В случае профильного исследования (по назначению уролога, нефролога, уточняющего после скринингового) для оценки мочевого пузыря необходимо адекватное его наполнение. Детям грудного возраста целесообразно проводить исследование через 20–30 минут после кормления. Детям старшего возраста после опорожнения мочевого пузыря за 1–1,5 часа рекомендуется выпить жидкость из расчета 10 мл/кг веса, после чего провести исследование через 20–30 минут.

Перепополнение мочевого пузыря недопустимо, т.к. вызывает дилатацию мочевыводящих путей (пиелозктазию), которой нет в физиологических условиях.

Ультразвуковое исследование почек состоит из этапов исследования в В-режиме (со стороны передней брюшной стенки и со стороны спины), далее проводится цветное (энергетическое) доплеровское картирование. Импульсно-волновая доплерометрия (определение количественных характеристик ренального кровотока) проводится по назначению профильных клиницистов (уролога, нефролога) с обязательным обоснованием и предварительным диагнозом.

### Исследование в В-режиме

Ультразвуковая оценка почек в В-режиме характеризует их расположение, контуры, размеры, дифференцировку паренхимы и срединного комплекса (почечного синуса), размеры чашечно-лоханочной системы (при их дилатации), подвижность почек.

У детей раннего возраста (до 3–4 лет) продольные оси располагаются параллельно позвоночнику. В старшем возрасте этот угол увеличивается до 20°–25°. Почечные ворота у новорожденного обращены вперед. У старших детей ворота правой почки смотрят медиально, в сторону позвоночника.

Оценка подвижности почек не является обязательным фрагментом исследования мочевого пузыря и должна проводиться по показаниям. В положении пациента лежа на животе следует зафиксировать верхний край датчика на коже (ручкой или фломастером) при таком его положении, когда на экране монитора верхний контур почки подходит к краю изображения. Затем исследование повторяется после непродолжительной нагрузки в вертикальном положении (прыжки на месте).

Уровень верхнего края датчика вновь фиксируется на коже, и измеряется расстояние по прямой, параллельной позвоночнику, между двумя линиями. Полученная цифра (в сантиметрах) соотносится с ростом ребенка (в сантиметрах). В норме подвижность почки составляет до 1,8% от роста больного. Смещаемость в пределах от 1,8 до 3% расценивается как избыточная подвижность, а свыше 3% – как нефроптоз (необходима верификация при рентгенологическом исследовании).

Кроме оценки вертикальной смещаемости, подобная методика позволяет определить ротацию почек в различных плоскостях. Исходное положение – лежа на животе. При продольном сканировании длинная ось почки распложена под углом к позвоночнику, что должно сохраниться и после физической нагрузки при вертикальном положении больного. Если почка при вертикальном положении своим нижним полюсом смещается вперед, то диагностируется ее ротация в сагиттальной плоскости. Степень ротации может быть разной – от 30–40° до 90°, когда продольная ось почки располагается перпендикулярно поверхности спины. Поворот почки во фронтальной плоскости (происходит после физических нагрузок) можно определить по изменению положения датчика (сканирование осуществляется вдоль максимального длинника почки), когда из положения под углом к позвоночнику, открытым вниз, датчик устанавливается под углом, который открыт вверх.

*Контуры почек.* Оцениваются контуры почки (ровные – неровные, четкие – нечеткие), наличие дольчатости почки. Физиологическая дольчатость почки у доношенного ребенка может сохраняться до 3–6 месяцев. При дальнейшем сохранении этого эхографического признака его следует рассматривать как патологический.

*Размеры почек.* Измерение почек проводится со стороны спины. Допустимо в случае технических трудностей измерение из боковых доступов и со стороны передней брюшной стенки. Необходимо вывести максимальную длину почки. В этом же срезе измеряется толщина (переднезадний размер) почки в среднем сегменте и толщина паренхимы (от капсулы почки до сосочка пирамидок). У новорожденных доношенных детей с массой тела 3000–3500 г длина почки в среднем составляет 45–50 мм. К возрасту одного года она достигает 62 мм. Затем почка растет равномерно и каждый год прибавляет по 3 мм. Этими ориентировочными параметрами можно пользоваться при скрининговых диспансерных исследованиях ( $62 + 3n$ , где  $n$  – количество лет). Наиболее тесная взаимосвязь наблюдается между размерами почек и ростом ребенка, затем между площадью поверхности тела, и меньшая связь отмечалась с возрастом и весом.

В случае обнаружения патологии, при подозрении на гипоплазию необходимо пользоваться расчетом индекса почечной массы. Для этого датчик поворачивают на 90° и получают поперечный срез почки на уровне ворот. В этом срезе измеряют ширину почки. Для расчета индекса почечной массы необходимо высчитать объем каждой почки по формуле (3):

$$V = 0,523 \times A \times B \times C, \quad (3)$$

где А – длина почки, В – толщина, С – ширина (все размеры – в см). Полученное значение необходимо разделить на вес ребенка (в граммах) и умножить на 100%. Соотношение суммарной почечной массы и массы тела в детском возрасте находится в довольно жестких рамках и составляет в процентном отношении 0,4% – 0,6%. Если принять во внимание, что почки у детей симметричны по своим размерам (массе), то это соотношение для одной почки будет 0,2%–0,3%.

*Дифференцировка почечной паренхимы.* У детей раннего возраста должна быть четкая дифференцировка почечной паренхимы на корковый и мозговой слои, границей между слоями является условная линия, проходящая по основанию пирамид. У новорожденных, а тем более у недоношенных, корковый слой почки более эхогенный. У детей до 3-х месяцев жизни может фиксироваться физиологический эхографический признак «белых пирамидок», заключающийся в определении гиперэхогенности в нескольких (реже – во всех) пирамидках обеих почек.

*Характеристика центрального эхо-комплекса.* Центральный эхо-комплекс среза почки является суммарным отражением элементов почечного синуса, при этом гиперэхогенный компонент комплекса обусловлен, прежде всего, жировой клетчаткой почечного синуса, кроме этого сюда входят лимфатические сосуды, нервные волокна, кровеносные сосуды.

Измерение лоханки проводится в переднезаднем направлении при продольном и/или поперечном сечении. При интратанальном строении лоханки толщина (передне-задний размер) до 4–5 летнего возраста не превышает 3 мм, у детей до 10 лет – 5 мм, в пубертатном возрасте – до 7 мм. При экстраанальном и смешанном вариантах: 4–5 лет – 6 мм, 10 лет – 10 мм, у подростков – 12 мм. Возможна визуализация отдельных групп чашечек, размер которых не должен превышать нормативные значения интратанальной лоханки. Также могут определяться мочеточники в верхней и (или) нижней трети, просвет их не должен превышать 2–3 мм, кроме того они должны хорошо перистальтировать и смыкаться.

### **Цветовое доплеровское картирование**

Для визуализации сосудов паренхимы делают обычно продольные и поперечные срезы почек. В норме у детей интратанальный сосудистый рисунок (артериальное и венозное дерево) прослеживается до капсулы на протяжении всего сердечного цикла. ЭДК (энергетическое доплеровское картирование) позволяет фиксировать любые потоки независимо от их направления и скорости, что в значительной степени упрощает качественную оценку состояния кровотока по всем сосудам почки.

## Импульсно-волновая доплерометрия

Для определения количественных параметров ренального кровотока проводят анализ доплеровских кривых в импульсно-волновом режиме. При оценке интратрениального кровотока необходимо проводить расчеты в разных сегментах почечной паренхимы. При определении состояния интратрениальной гемодинамики наибольшее значение имеет оценка максимальной систолической скорости ( $V_{max}$ ) артериального кровотока и индекс периферического сопротивления (RI).

Максимальная систолическая скорость в стволе почечной артерии у здоровых детей составляет в зависимости от возраста 50–90–140 см/с, на уровне сегментарных артерий – 30–35 см/с, междольковых – 20–25 см/с, дуговых – 15 см/с, на междольковых – менее 10 см/с.

У новорожденных индекс периферического сопротивления (RI) выше, чем у детей старшего возраста: в раннем неонатальном периоде может достигать 0,8–0,9 с дальнейшим уменьшением до 0,76–0,78 в первый месяц жизни. У здорового ребенка индекс периферического сопротивления во внутрипочечных артериях с обеих сторон не должен отличаться более чем на 0,03–0,05. В приложении Е представлены показатели индекса резистентности у детей раннего возраста.

## Мочевой пузырь

Толщина стенки наполненного мочевого пузыря не должна превышать 3–4 мм. Внутренний контур – ровный, четкий. Мочеточниковые отверстия обычно не визуализируются, однако зону их расположения можно определять по наличию мочеточниковых выбросов, визуализируемых в виде турбулентных потоков мелкодисперсной гиперэхогенной взвеси, возникающих с определенной периодичностью. Мочеточники можно проследить в нижней и верхней трети, просвет их не должен превышать 2–3 мм. Кроме того, должна хорошо прослеживаться их перистальтика.

Независимо от количества мочи в мочевом пузыре, в протоколе исследования обязательно надо указывать его объем, для чего перемножить три взаимно перпендикулярных размера (длину, ширину и толщину (передне-задний размер) и умножить на коэффициент 0,523.

Ориентировочно: у детей первого полугодия жизни долженствующий объем составляет 20–30 мл; во втором полугодии жизни 50–60 мл, далее увеличивается примерно на 30 мл в год. В возрасте 1–6 лет объем рассчитывают по формуле (4):

$$V \text{ (мл)} = 30 \times \text{возраст (в годах)} + 30 \quad (4)$$

В возрасте 7–10 лет – 250–300 мл; 11–18 лет – 300–350 мл.

Для оценки остаточной мочи фиксируется объем мочевого пузыря после микции. В норме объем остаточной мочи не должен превышать 10% первоначального объема мочи.

Стандартный протокол (шаблон) и нормативы почек представлены в Приложении Е.

## УЛЬТРАЗВУКОВОЕ ИССЛЕДОВАНИЕ ОРГАНОВ МАЛОГО ТАЗА У ДЕВОЧЕК

Исследование проводится конвексными датчиками 3,5–5,0 МГц. Для сканирования органов малого таза (матки, яичников, позадиматочного (Дугласова) пространства) у детей и подростков основным является трансабдоминальный доступ через выполненный мочевой пузырь в продольной и поперечной плоскостях сканирования. Сложность исследования состоит в невозможности адекватного выполнения мочевого пузыря у детей первых лет жизни, что требует повторного осмотра и опыта исследователя.

Развитие половых органов девочки в различные возрастные периоды ее жизни до наступления половой зрелости совершается неравномерно. Еще во время внутриутробного развития плода женского пола отмечается неравномерный рост половых органов, которые примерно до седьмого месяца растут медленнее других органов, а после этого срока, наоборот, начинают расти быстрее их. Общая длина матки к моменту родов составляет 38 мм, причем к этому времени шейка остается намного более объемной, чем тело матки.

После рождения девочки гипертрофия матки прекращается, а через несколько недель, начинается процесс обратного развития матки, который заканчивается примерно к концу 1–2 года жизни, когда матка достигает размеров, соответствующих седьмому месяцу внутриутробной жизни (перед началом гормональной гипертрофии). В дальнейшем наступает нейтральный период полового развития, который продолжается до 7–8 лет, когда у девочки появляются вторичные половые признаки и вновь отмечается рост матки и яичников.

*Основными показаниями к ультразвуковому исследованию являются:*

- пренатальная диагностика кисты яичника;
- подозрение на адреногенитальный синдром, пальпируемое объемное образование в брюшной полости и нижней части живота;
- нарушения полового развития (ПР) (преждевременное – ППР, задержка – ЗПР); исследование в рамках программы диспансеризации.

У детей 1–5 лет исследование проводят при позыве к мочеиспусканию, а у грудных – через 20–30 минут после еды. Нередко матка и яичники у девочек первых трех лет жизни четко визуализируются и при пустом мочевом пузыре, что связано с высоким расположением матки в малом тазу и абдоминальной локализацией яичников. Высокое расположение яичников обуславливает необходимость осмотра мезогастрия для исключения объемных образований.

Используется полипозиционное трансабдоминальное сканирование с основными двумя плоскостями: сагиттальной и аксиальной. Расположение матки оценивается в сагиттальной плоскости, затем, изменяя плоскость

сканирования, поворачивая датчик на  $90^{\circ}$ , оценивается ее поперечный скан и полипозиционно начинается поиск и оценка яичников.

Измерения матки следует проводить при хорошей визуализации ее дна (наполненный мочевого пузырь должен перекрывать дно матки). У девочек младшего возраста отсутствует визуальная граница между телом и шейкой, поэтому измеряют общую длину – от дна до губы шейки. При наличии шеечно-маточного угла длину измеряют от крайней точки дна до внутреннего зева. В этом же сечении измеряют передне-задний размер. В аксиальном срезе измеряют наибольшее значение ширины матки.

Матка у новорожденной девочки имеет грушевидную форму, расположена в брюшной полости и в положении *anteversio*. При продольном сканировании возможно дифференцировать отдельно тело и шейку матки, длина которых составляет соответственно 30–50 мм (в среднем 35 мм) и 25–30 мм (в среднем 25 мм). Ширина тела матки равняется 10 мм, шейки – 10 мм, передне-задний размер тела – 8–10 мм, шейки – 10–12 мм. Эндометрий (М-эхо) находится в состоянии функциональной активности за счет полового криза и выявляется в виде гиперэхогенного овально-линейного сигнала толщиной 2–4 мм. К 6–12 месяцам жизни матка уменьшается в размерах, толщина эндометрия уменьшается и он исчезает. Далее наступает нейтральный период развития (до 4–5 лет), при котором матка визуализируется в виде структуры средней эхогенности в виде тяжа, М-эхо не определяется, миометрий однородный. В дальнейшем матка начинает увеличиваться к 7–8 годам за счет увеличения своей длины и толщины. В нейтральном периоде (2 мес.–7 лет) матка имеет цилиндрическую форму, шеечно-маточный угол не выражен, соотношение шейки к телу меняется от 2:1 до 1.5:1, эндометрий не определяется. В предпубертатном периоде (от 7 лет до менархе) начинается формирование шеечно-маточного угла, соотношение длины шейки к телу 1:1 и 1:2, эндометрий до 2–4 мм без признаков циклических изменений. После начала проявлений вторичных половых признаков начинается рост ширины и толщины матки. В пубертатном периоде (наступление менархе) матка опускается в малый таз, проявляется шеечно-маточный угол (*anteflexio-retroflexio*), тело становится в 2 раза длиннее шейки, начинаются циклические изменения эндометрия.

Измерение эндометрия проводят ближе к дну строго в сагиттальном сечении с одновременной визуализацией цервикального канала – это наибольшее расстояние между пограничными участками слизистой и миометрием передней и задней стенок матки (без учета гипоэхогенного ободка в секреторную фазу). В случае, если полость матки расширена, используется термин М-эхо: два слоя эндометрия и расширенная полость матки). Оценивается толщина и структура эндометрия, а также соответствие дню менструального цикла.

В Приложении Ж приведены ориентировочные размеры, которые могут меняться в связи с физическим и половым развитием девочек. Оценка

нормативов должна проводиться совместно с клиницистами (эндокринологом и детским гинекологом).

Для измерения яичников выбирают срез, в котором визуализируется их максимальный размер – длина и толщина. Затем поворачивают датчик перпендикулярно и оценивают ширину.

У новорожденной девочки яичники располагаются низко. Длина яичника составляет 20–25 мм, ширина 8–10 мм, толщина 5–8 мм. В них определяются фолликулы, размеры которых составляют до 5 мм в диаметре. В периоде новорожденности парафизиологическим является увеличение размеров яичников до 30 мм в диаметре и наличие в них множественных фолликулов до 10 мм в диаметре (гиперстимулированные мультифолликулярные яичники новорожденной), что связано с гормональным фоном матери и самопроизвольно исчезает к 1–3 мес. жизни. В случае выявления образований яичников указываются их размер и структура с оценкой кровотока. В яичниках, чаще в правом, выявляются крупные кистозные образования (ретенционные фолликулярные кисты) диаметром до 15–25 мм.

У девочек раннего возраста яичники располагаются высоко, вне полости малого таза. Размеры яичников в нейтральном периоде небольшие, можно дифференцировать отдельные мелкие фолликулы. В возрасте 7–8 лет (время появления вторичных половых признаков) отдельные фолликулы могут достигать 10 мм.

Завершать исследование следует обзорным сканированием брюшной полости, латеральных каналов, подвздошных областей. При наличии жидкости в позадиматочном пространстве указывается толщина полоски жидкости в сагиттальном срезе. Максимальные значения в норме определяются у менструирующих девочек в перiovуляторную фазу.

Стандартный протокол (шаблон) и нормативы представлены в Приложении Ж.

## УЛЬТРАЗВУКОВОЕ ИССЛЕДОВАНИЕ ОРГАНОВ МОШОНКИ

Исследование проводится линейным датчиком 8,0–14,0 МГц. Измерение яичка осуществляется в двух взаимно перпендикулярных проекциях. Объем яичка рассчитывают по формуле (в см) (5):

$$V = 0,523 \times \text{длина} \times \text{ширина} \times \text{толщина.} \quad (5)$$

Объем левого и правого яичек у мальчиков практически одинаков.

В придатке яичка различают головку, тело и хвост. Измерению подлежит только головка придатка, тело и хвост придатка в норме визуализируются только у подростков. Неизмененные яички имеют овальную форму, среднюю эхогенность, однородную структуру, гиперэхогенное средостение.

В режиме ЦДК (ЭДК) определяют интенсивность тестикулярного сосудистого рисунка, наличие диффузных или локальных изменений. Необходимо оценивать симметричность кровотока в яичках.

Обязательным является исследование начального отдела семенного канатика от места его формирования до уровня наружного пахового кольца. Анализируются вены гроздевидного сплетения.

Максимальное значение диаметра неизмененных вен гроздевидного сплетения составляет 2 мм. Заключение о варикоцеле можно устанавливать сразу, если размер вен гроздевидного сплетения в состоянии покоя более 3 мм. При подозрении на варикоцеле необходимо проводить нагрузочную пробу (пробу Вальсальвы): мальчик делает 6–8 приседаний, потом напрягает переднюю брюшную стенку, а само сканирование осуществляется при вертикальном положении пациента. Диаметр вен при такой нагрузочной пробе в норме не должен увеличиваться более, чем на 1 мм. Резкое усиление сосудистого рисунка в гроздевидном сплетении, атнеградный ток крови при проведении пробы Вальсальвы, продолжительностью более 1 сек свидетельствуют о варикоцеле. При этом уменьшение объема яичка на стороне поражения следует расценивать как признак орхопатии.

*Исследование пахового канала* для выявления аномалий вагинального отростка брюшины и топической диагностики крипторхизма проводят от корня мошонки до проекции глубокого кольца пахового канала, ориентиром которого являются наружные подвздошные сосуды, расположенные латерально и нижние – надчревные сосуды, проходящие по медиальному краю, в продольном и поперечном сечениях. Семенной канатик выглядит, как тубулярная структура средней эхогенности. У детей старшего возраста структура семенного канатика в продольном сечении имеет мелкоячеистую картину в связи с наличием в его составе венозных сосудов гроздевидного сплетения.

Стандартный протокол (шаблон) и нормативы представлены в Приложении И.

## УЛЬТРАЗВУКОВОЕ ИССЛЕДОВАНИЕ ПРЕДСТАТЕЛЬНОЙ ЖЕЛЕЗЫ

Исследование предстательной железы проводят трансабдоминально через переднюю брюшную стенку и выполненный мочевой пузырь, в положении пациента лежа на спине. Абдоминальный датчик 3,5–5,0 МГц ставят на область мочевого пузыря и выполняют поперечное и продольное сканирование. При поперечном срезе определяют ширину (А) железы, при продольном сканировании – длину (В) и толщину (С) органа. Вычисляют объем предстательной железы по формуле (6):

$$V (\text{мл}) = 0,523 \times (A \times B \times C) \quad (6)$$

Учитывая, что вес предстательной железы эквивалентен 1.05, то ее объем приблизительно равен весу.

Отмечена прямая зависимость размеров железы от возраста и физического и полового развития ребенка.

Форма предстательной железы на поперечном срезе овально-треугольная. Контур предстательной железы ровный. Эхо-структура железы однородная, средней эхогенности. Деление на зоны, которое отмечают у взрослых, у детей не наблюдают. Возможной причиной этого может быть разрешающая способность датчиков, применяемых при трансабдоминальном исследовании. У 50% детей после 10-летнего возраста по средней линии, в нижнем отделе железы, визуализируются два параллельных линейных эхо-сигнала – часть мочеиспускательного канала.

Стандартный протокол (шаблон) и нормативы представлены в Приложении К.

## УЛЬТРАЗВУКОВОЕ ИССЛЕДОВАНИЕ ТАЗОБЕДРЕННЫХ СУСТАВОВ У ДЕТЕЙ ПЕРВОГО ГОДА ЖИЗНИ

Исследование необходимо проводить линейным датчиком 7,0–11,0 МГц.

Стандартное исследование проводится в положении ребенка на боку. Бедро исследуемой ножки в положении флексии до 35° и внутренней ротации до 10°. Датчик устанавливается фронтально в проекции большого вертела. Стандартная плоскость сечения должна пройти через середину тазобедренного сустава и заключается в одновременной визуализации трех основных эхографических критериев: нижнего края подвздошной кости в вертлужной впадине, крыши вертлужной впадины, хрящевой губы:

– Нижний край подвздошной кости граничит с гипоэхогенным Y-образным хрящом. Если Y-образный хрящ не визуализируется, то плоскость исследования не проходит через середину тазобедренного сустава.

– Костная крыша вертлужной впадины является неподвижным компонентом тазобедренного сустава. При выведении крыши вертлужной впадины необходимо ориентироваться на наружный контур подвздошной кости, который в случае получения срединного сечения будет параллелен сканирующей поверхности датчика.

– Хрящевая губа (лимбус) четко визуализируется только в случае перпендикулярного положения поверхности датчика.

При несоблюдении критериев стандартного среза возникают искажения изображения сустава и некорректная его оценка.

В случае нормально сформированного тазобедренного сустава контур костно-хрящевой границы четкий, ровный. Головка бедренной кости округлая, гипоэхогенная с наличием центра оссификации (после 3-х месяцев). Капсула сустава плотно прилежит к головке и шейке бедренной кости, в виде тонкой эхо-структуры. Хрящевая губа тонкая, повышенной эхогенности, треугольной формы. Костная часть крыши прямолинейная или вогнутая.

На полученном продольном изображении тазобедренного сустава проводится количественная оценка тазобедренного сустава. Для этого выстраиваются три линии и высчитываются два угла (по методике Р. Графа):

1. *Основная линия* – проводится вдоль наружного контура подвздошной кости. Данная линия позволяет предположить наличие децентрации головки бедренной кости: в норме половина головки или большая ее часть должны находиться ниже основной линии. Расположение большей части головки выше базовой линии должно насторожить врача.

2. *Линия костной крыши* – проводится по касательной к костной части вертлужной впадины через нижний край подвздошной кости и наружный костный выступ.

3. *Линия хрящевой части крыши* – проводится между наружным костным выступом и серединой хрящевой губы.

Между основной линией и линией костной крыши образуется угол  $\alpha$ , отражающий степень покрытия головки бедренной кости вертлужной впадиной. Угол  $\beta$  образуется между основной линией и линией хрящевой крыши. Его показатели служат для оценки смещения лимбуса в случаях децентрации головки бедренной кости.

Оценить стабильность сустава можно с помощью функциональных проб: внутренней и наружной ротацией бедра. Провокационный тест проводится в положении ребенка на спине при согнутой нижней конечности с максимальной аддукцией, а также внутренней ротацией. Дополнительно проводится давление бедра в краниальном направлении при максимальной внутренней ротации.

При наружной ротации головка бедренной кости смещается вглубь вертлужной впадины, при внутренней ротации – смещается по направлению из впадины. В нестабильном суставе при функциональных пробах головка бедренной кости выскальзывает из вертлужной впадины с уменьшением степени костного покрытия и с последующим оттеснением или сдавливанием хрящевой губы.

Стандартный протокол (шаблон) представлен в Приложении Л.

## УЛЬТРАЗВУКОВОЕ ИССЛЕДОВАНИЕ НАДПОЧЕЧНИКОВ

Осмотр проводят со стороны живота, абдоминальным датчиком 3,5–6,0 МГц /линейным 7,5–11,0 МГц. Ребенок лежит на спине, специальной подготовки пациента не требуется, однако лучше осмотр проводить натощак (это позволяет снизить перистальтику кишечника, его пневматизацию). Оценку правого надпочечника проводят при сканировании по передней подмышечной линии через печень (из-под правой реберной дуги по межреберьям). При продольном сканировании определяют максимальную высоту и ширину органа. Толщину измеряют при поперечном положении датчика. Ориентиром при этом служит изображение поперечного среза почки. Возможны варианты расположения правого надпочечника, когда он находится не строго над верхним полюсом почки, а смещается в ту или иную сторону. Левый надпочечник виден при положении датчика между передней и средней подмышечными линиями. В качестве акустического окна используют селезенку. В техническом отношении визуализация левого надпочечника сложнее, чем правого. Методически возможна визуализация надпочечников на высоте задержанного вдоха или при задержке дыхания на глубоком выдохе. При необходимости производят поворот пациента на бок. В визуализации надпочечников большую роль играет уровень используемых аппаратов и частота датчиков. У новорожденных правый надпочечник виден в 97–100 %, левый – в 83–96 % случаев. У детей старшего возраста – 92% и 71% соответственно.

Основными показаниями к ультразвуковому исследованию надпочечников у детей являются: период новорожденности (подозрение на кровоизлияние, адреногенитальный синдром), кровоизлияние в надпочечник у новорожденного ребенка в анамнезе, артериальная гипертензия, объемное образование, пальпируемое в брюшной полости, наличие опухоли, имеющей склонность к метастазам в надпочечник, наличие клинико-лабораторных данных, позволяющих заподозрить патологию надпочечников, профилактический осмотр.

На эхограмме надпочечник определяется у верхнего полюса почки в виде гиперэхогенного треугольника, окруженного жировой клетчаткой.

У новорожденных детей четко видно разделение на слои. Контуры у надпочечников должны быть ровные, четкие. Граница между слоями четко видна у новорожденных детей: гиперэхогенная ткань мозгового слоя, гипозэхогенный пласт коркового слоя. Между надпочечником и почкой выявляется эхопозитивная зона (ворота надпочечника). После 6-и месяцев весь надпочечник становится гиперэхогенным, без четкого разграничения на слои, что связано с развитием фиброзной ткани в органе.

При продольном ультразвуковом сканировании надпочечник представляет собой образование треугольной формы, прилегающее к верхнему полюсу почки, форма надпочечников – треугольная при продольном сканировании, при поперечном – форма полумесяца (овальная).

Следует отметить, что визуализация надпочечников с возрастом является сложной проблемой в ультразвуковой эндокринологии. Количество жировой ткани у каждого ребенка в этой зоне может быть различным. Компьютерная и магниторезонансная томография являются более достоверными и информативными методами у старших детей и взрослых, так как дают возможность дифференцировать надпочечник и жировую ткань, окружающую его и, следовательно, более достоверно оценивать его размеры.

У новорожденных размеры надпочечников составляют в среднем по высоте (длине) – 20–25 мм, ширине 15–20мм, толщине 6 мм (на 1-й неделе может быть до 10 мм). К концу 3-го года они имеют минимальные размеры и вновь увеличиваются за счет коркового слоя в препубертатном и пубертатном периоде (Приложение М). У детей старшего возраста длина надпочечника может достигать 18–20 мм, толщина не должна превышать 8–10 мм.

*Большее диагностическое значение имеет не определение абсолютного размера надпочечника, а оценка его структуры, симметричность, форма.*

Основной задачей при эхографии надпочечников является ультразвуковое сканирование области расположения обоих надпочечников с учетом возможности их физиологического или патологического смещения. При выявлении изменений (диффузное увеличение, новообразование или киста) – определить форму, контуры, размеры, структуру, экзогенность и провести дообследование ребенка.

Стандартный протокол (шаблон) и нормативы – в Приложении М.

## УЛЬТРАЗВУКОВОЕ ИССЛЕДОВАНИЕ ГРУДНЫХ ЖЕЛЕЗ

Для исследования грудных (молочных) желез применяют высокочастотные датчики 5,0–15,0 МГц. У детей младшего возраста наносят гель на область соска и ареолы и датчиком осуществляют минимальную компрессию. Оценивают область мягких тканей передней грудной стенки и позадисосковую область. Методика обследования у девочек с началом периода полового созревания (от 8 лет и старше) мало отличается от таковой у взрослой женщины. Датчик устанавливают в косом положении выше соска на границе мягких тканей грудной стенки и молочной железы. Датчик перемещают от периферии по направлению к соску. Оценивают последовательно каждый фрагмент («сектор») железы.

Осмотр правой молочной железы начинают с верхнего наружного квадранта с перемещением датчика против часовой стрелки до верхнего внутреннего квадранта. Левую железу осматривают с верхнего внутреннего квадранта, перемещая датчик против часовой стрелки до верхнего наружного квадранта. Осмотр подмышечных областей необходим для выявления добавочной (аксиллярной) доли молочной железы, а также для оценки состояния региональных лимфатических узлов. При осмотре подмышечного пространства рука пациента поднята вверх и отведена в сторону. Датчик ведут вдоль передне-, средне-, и заднеаксиллярных линий.

Необходимо помнить, что с рождения и на протяжении всей жизни молочные железы проходят через ряд физиологических изменений. У девочек отмечают период формирования, дифференцировки и роста железистой ткани.

К моменту рождения молочные железы девочек не развиты. В структуре детской молочной железы отмечены элементы волокнистой фиброзной и жировой ткани. В периоде новорожденности отмечают морфологические признаки секреторной активности эпителия желез в ответ на уровень материнских гормонов (период грудного вскармливания). При этом отмечается набухание молочных желез, выделение секрета из соска (физиологический половой криз, врожденная гинекомастия, мастит новорожденного).

Начало формирования молочной железы из грудной (телархе) происходит в возрасте 7–8 лет до 11–14 лет (согласно этапам физиологического полового развития девочки). С началом менструаций (с 12–14 лет) в молочных железах под воздействием половых гормонов девочки происходят ежемесячные циклические морфофункциональные изменения. Развитие молочных желез начинается с околососковой области и роста млечных протоков.

*Предпубертатная железа.* С момента рождения и до пубертатного периода (7–8 лет) грудная (молочная) железа девочки представляет собой элементы железистой ткани, протоковой системы, окруженной жировой и соединительной тканью. В подкожной области визуализируются округлой

формы фрагменты гипоехогенной жировой ткани. Соединительная ткань и сосок отчетливо не дифференцируются. За пределами молочных желез располагается ретромаммарное пространство (жировая сумка, грудные и межреберные мышцы, ребра, плевра). Однако ретромаммарная жировая сумка находится в спавшемся состоянии, и ее дифференциация невозможна.

*Железа пубертатного периода.* Рост правой и левой молочных желез у девочек происходит одновременно, как правило, сначала с одной железы в возрасте 7–8 лет. Данную физиологическую асинхронность развития необходимо дифференцировать с патологическим процессом преждевременного одностороннего созревания молочной железы. К 9–10 годам размеры обеих желез выравниваются. Эхографическая картина молочных желез в различные стадии пубертатного периода имеет свои особенности и характерные черты. Это связано с возрастом, соматическим статусом и степенью выраженности вторичных половых признаков. Протоковая система на этапах формирования эхографически может быть представлена в виде гипоехогенных зон и участков в позадисосковой области. Жировая ткань может не дифференцироваться на ранних этапах, ее гипоехогенные фрагменты трудно различимы от протоков. Соединительнотканьные элементы в этот период эхографически не различимы. Железистая ткань начинает развиваться на фоне формирования млечных протоков и представлена в виде разной эхогенности фрагментов: более зрелая железистая ткань имеет высокую эхогенность, а ткань в состоянии высокой пролиферативной активности – гипоехогенна. Под влиянием эстрогенов происходит увеличение количества, протяженности и диаметра млечных протоков. Молочная железа формируется, функционирует под сложным контролем эндокринной системы и заканчивает формирование к 15–16 годам.

После завершения полного структурного развития молочных желез меняется соотношение долей железистого и жирового компонентов в связи с потерей или прибавкой массы тела, возрастной инволюцией, соматическим и репродуктивным здоровьем. Различные возрастные периоды характеризуются определенными структурными особенностями молочных желез.

*Ультразвуковая типология эхоструктуры молочной желез:*

- ювенильный тип,
- ранний репродуктивный тип,
- «репродуктивного расцвета»,
- зрелый репродуктивный тип,
- пременопаузальный и постменопаузальный типы.

Критерием принадлежности к каждому из предложенных типов является прогрессирующее увеличение объема жировых включений в толще слоя фиброгландулярной ткани, нарастание толщины (величины) пре- и ретромаммарной клетчатки.

*Ювенильный тип (Ю)* – эхоструктура органа представлена единым пластом железистой стромы с мелкозернистым рисунком. Железистая строма определяется преимущественно в околосоковой зоне. Эхогенность высокая, структура органа однотипна по всем квадрантам. Ретромаммарная клетчатка отсутствует. Премаммарная клетчатка отсутствует или представлена узкой гипоехогенной полоской, являющейся непосредственным продолжением подкожно-жирового слоя смежных областей грудной клетки

*Ранний репродуктивный тип (РР)* – эхоструктура органа представлена единым пластом железистой ткани, имеющим характерный мелкоячеистый тип строения. Ретромаммарная клетчатка отсутствует. Премаммарная клетчатка отсутствует или представлена небольшими фрагментами вытянутой формы, нередко на значительном расстоянии друг от друга.

*Тип «репродуктивного расцвета» (Р)* – железистая ткань (фиброгландулярный комплекс) занимает основную часть органа и имеет мелкоячеистый тип строения, в котором появляются мелкие (до 3–7мм) гипоехогенные «вкрапления» жировой ткани. Премаммарная клетчатка представлена сплошным пластом подкожно расположенной гипоехогенной жировой тканью, ее толщина меньше толщины железистого слоя. Ретромаммарная клетчатка отсутствует.

*Зрелый репродуктивный тип (ЗР)* – толщина слоя премаммарной клетчатки сопоставима с толщиной железистой ткани или превышает ее. Количество жировых включений в толще железистого слоя значительно более выражено, чем при типе «репродуктивного расцвета», величина включений достигает 5–9 мм. В железистой ткани кроме гипоехогенных жировых включений появляются гиперэхогенные линейные стромальные структуры. Ретромаммарная клетчатка непостоянно встречается в виде узкой (2–5 мм) гипоехогенной полоски сзади от фиброгландулярного комплекса.

*Пременопаузальный (ПР) и постменопаузальный (П) типы* – в норме никогда не встречаются в детском возрасте.

Каждый морфотип – это отражение соответствующей фазы развития молочной железы или ее возрастной инволюции. По мере смены онтогенетических фаз развития женского организма, происходит и последовательная смена ультразвуковых морфотипов.

При отсутствии жалоб, клинических проявлений, при нормальных показателях полового развития выявление редко встречаемых у девушек пубертатного возраста ультразвуковых морфотипов железы (пременопаузального, зрелого и переходных форм) возможно расценивать как вариант нормального развития молочных желез, однако требует динамического наблюдения совместно с гинекологом-эндокринологом.

На фоне нормально протекающего периода развития молочных желез в подмышечной области эхографически может дифференцироваться дополнительная железистая ткань (добавочная долька) либо выявляются пальпируемые или непальпируемые лимфатические узлы. Неизмененные «здоровые» лимфатические узлы или узлы на фоне доброкачественных

реактивных изменений эхографически дифференцируются в виде овального образования с четким делением на периферическую и центральную части. Периферическая часть представлена гипоехогенным изображением ободка различной толщины. Центральная часть имеет более высокую эхогенность. Чем больше размеры лимфатического узла и шире изображение гипоехогенной периферической части, тем выраженнее клиническая картина аденопатии.

*Показаниями к УЗИ молочных (грудных) желез* является: выраженный половой криз новорожденного, преждевременное половое развитие, пальпируемое уплотнение в ткани молочной (грудной) железы, болевой синдром, признаки воспалительного процесса, выделения из соска.

У мальчиков осмотр грудной железы показан для исключения развития гинекомастии: ложной (выявляется жировая ткань вокруг ореолы) или истинной (отмечается развитие железистой ткани вокруг ореолы).

Стандартный протокол (шаблон) в Приложении Н.

## ЗАКЛЮЧЕНИЕ

Увеличение количества пороков развития и соматических заболеваний вызывает необходимость в повышении качества диагностики на всех этапах. Введение единых нормативов, протоколов и алгоритмов исследований направлено на стандартизацию ультразвукового обследования, снижение операторозависимости результатов исследования.

Выполнение методически правильного исследования с использованием доплеровских методик позволяет расширить возможности ультразвукового метода и повысить его диагностическую точность.

## СПИСОК ИСПОЛЬЗОВАННЫХ ИСТОЧНИКОВ

1. Детская ультразвуковая диагностика : в 5 томах / под ред. М. И. Пыкова. – Москва : Видар, 2014. – Т. 1. – 256 с. – Текст : непосредственный.
2. Детская ультразвуковая диагностика : в 5 томах / под ред. М. И. Пыкова. – Москва : Видар, 2014. – Т. 2. – 240 с. – Текст : непосредственный.
3. Детская ультразвуковая диагностика: в 5 томах / под ред. М. И. Пыкова. – Москва : Видар, 2015. – Т. 3. – 368 с. – Текст : непосредственный.
4. Детская ультразвуковая диагностика: в 5 томах / под ред. М. И. Пыкова. – Москва : Видар, 2016. – Т. 5. – 360 с. – Текст : непосредственный.
5. Шмидт, Г. Дифференциальная диагностика при ультразвуковых исследованиях / Г. Шмидт / пер. с англ.; под общ. ред. академика РАМН, проф. В. А. Сандрикова. – Москва: МЕДпресс-информ, 2014. – 816 с. – Текст : непосредственный.
6. Зубарева, Е. А., Улезко, Е. А. Ультразвуковая нейросонография у детей раннего возраста / Е. А. Зубарева, Е.А. Улезко. – Минск : Парадокс, 2004. – 188 с. – Текст : непосредственный.
7. Ультразвуковая анатомия здорового ребенка / под ред. И. В. Дворяковского. – М. : ООО «Фирма СТРОМ», 2009. – 384 с. – Текст : непосредственный.
8. Озерская, И. А., Пыков, М. И., Заболотская, Н. В. Эхография репродуктивной системы девочки, подростка, девушки / И. А. Озерская, М. И. Пыков, Н.В. Заболотская. – М. : Видар, 2012. – 336 с. – Текст : непосредственный.

## ОБОЗНАЧЕНИЯ И СОКРАЩЕНИЯ

**НПВ** – нижняя полая вена

**МГц** – мегагерц

**ПР** – половое развитие

**УЗ** – ультразвуковой

**УЗД** – ультразвуковая диагностика

**УЗИ** – ультразвуковое исследование

**ЦДК** – цветное доплеровское картирование

**ЭДК** – энергетическое доплеровское картирование

## **ПРИЛОЖЕНИЯ**

Таблица А.1 – Протокол ультразвукового исследования головного мозга  
(Нейросонография)

Параметры	В норме	При выявлении изменений
Расположение структур головного мозга	отсутствие видимых пороков развития	наличие видимых пороков развития
Эхогенность вещества головного мозга	средняя	повышена / понижена
Рисунок извилин и борозд	правильный	неправильный <i>с конкретизацией выявленных изменений</i>
<b>Полость прозрачной перегородки _____ мм</b>		
<b>Ликворная система:</b>		
Межполушарная щель _____ мм (норма до 4 мм)		
Подоболочечное пространство по конвекситальным отделам полушарий _____ мм (норма 4–5 мм)		
Боковые желудочки: Косой размер переднего рога бокового желудочка справа и слева в _____ мм (норма 2–4 мм). Глубина тела бокового желудочка справа и слева в _____ мм (норма 2–4 мм)		
Третий желудочек _____ мм (норма до 4 мм)		
Четвертый желудочек (норма 4 мм)	не расширен	расширен до _____ мм
Большая цистерна _____ мм (норма до 5 мм)		
Сосудистые сплетения	однородные, симметричные	/неоднородные, /асимметричные
Перивентрикулярные области	средней эхогенности	повышенной эхогенности
Псевдокисты	нет	есть на уровне ... <i>передних рогов/ тел/ затылочных рогов</i>
Область подкорковых ядер	не изменена	изменена
Область каудо-таламической вырезки	не изменена	изменена <i>повышение эхо / псевдокиста</i>
Очаговые изменения вещества головного мозга	не выявлены	выявлены <i>с указанием их характеристик</i>

Таблица Б.1 – Протокол ультразвукового исследования щитовидной железы

Параметры	В норме	При выявлении изменений
Расположение	типичное	атипичное с указанием локализации
Контуры	ровные, четкие	неровные, нечеткие
Размеры: Перешеек – см (норма 0,2–0.4 см) Правая доля – × × см. Объем – см <sup>3</sup> Левая доля – × × см. Объем – см <sup>3</sup> Объем щитовидной железы – см <sup>3</sup>		
Паренхима обеих долей:		
Эхогенности	<i>средней</i>	<i>сниженной/повышенной</i>
Структуры	<i>однородно</i>	<i>неоднородной</i>
Узловые образования	<i>не выявлены</i>	<i>выявлены</i>
Сосудистый рисунок	<i>не изменен</i>	<i>усилен – значительно</i>
	<i>равномерно</i>	<i>неравномерно</i>
	<i>умеренно</i>	<i>диффузно/локально</i>
В проекции паращитовидных желез объемные образования	<i>не выявлены</i>	<i>выявлены</i>
Параорганные лимфатические узлы	<i>не увеличены</i>	<i>увеличены</i>
их структура	<i>не изменена</i>	<i>изменена</i>
дифференцировка	<i>сохранена</i>	<i>нарушена</i>

Таблица Б.2 – Нормативы объема щитовидной железы (мл) у детей в зависимости от пола и площади поверхности тела (ППТ) 2001 г.

ППТ	0.7	0.8	0.9	1.0	1.1	1.2	1.3	1.4	1.5	1.6	1.7
девочки		3.4	4.2	5.0	5.9	6.7	7.6	8.4	9.3	10.2	11.1
мальчики		3.3	3.8	4.2	5.0	5.7	6.6	7.6	8.6	9.9	11.2

Таблица Б.3 – Суммарный тиреоидный объем у детей раннего возраста с весом до 5 кг

Масса тела (кг)	Тиреоидный объем (мл)	Масса тела (кг)	Тиреоидный объем (мл)	Масса тела (кг)	Тиреоидный объем (мл)
2,0	0,36–0,78	3,0	0,45–0,87	4,0	0,53–0,95
2,1	0,37–0,79	3,1	0,46–0,88	4,1	0,54–0,96
2,2	0,38–0,8	3,2	0,46–0,88	4,2	0,55–0,97
2,3	0,38–0,8	3,3	0,47–0,89	4,3	0,56–0,98
2,4	0,39–0,81	3,4	0,48–0,9	4,4	0,57–0,99
2,5	0,4–0,82	3,5	0,49–0,91	4,5	0,58–1,0
2,6	0,41–0,83	3,6	0,5–0,92	4,6	0,59–1,01
2,7	0,42–0,84	3,7	0,51–0,93	4,7	0,6–1,02
2,8	0,43–0,85	3,8	0,52–0,94	4,8	0,6–1,02
2,9	0,44–0,86	3,9	0,53–0,95	4,9	0,61–1,03

Таблица Б.4 – Суммарный тиреоидный объем у детей после 6 мес. и весом более 5 кг

Возраст	Тиреоидный объем (мл)	Возраст	Тиреоидный объем (мл)	Возраст	Тиреоидный объем (мл)
6 мес. – 1 г.	0,75–1,0	7 лет	3,3±0,6	13 лет	6,1±1,5
1–3 г.	1,5–1,75	8 лет	3,6±0,7	14 лет	7,6±1,7
3 г.	2,3±0,5	9 лет	4,1±0,8	15 лет	8,4±1,8
4 г.	2,5±0,5	10 лет	4,6±0,9	16 лет	9,1±1,9
5 лет	2,7±0,5	11 лет	5,0±1,1	17 лет	11,3±2,8
6 лет	2,9±0,6	12 лет	5,3±1,3	18–19 лет	12,2±3,1

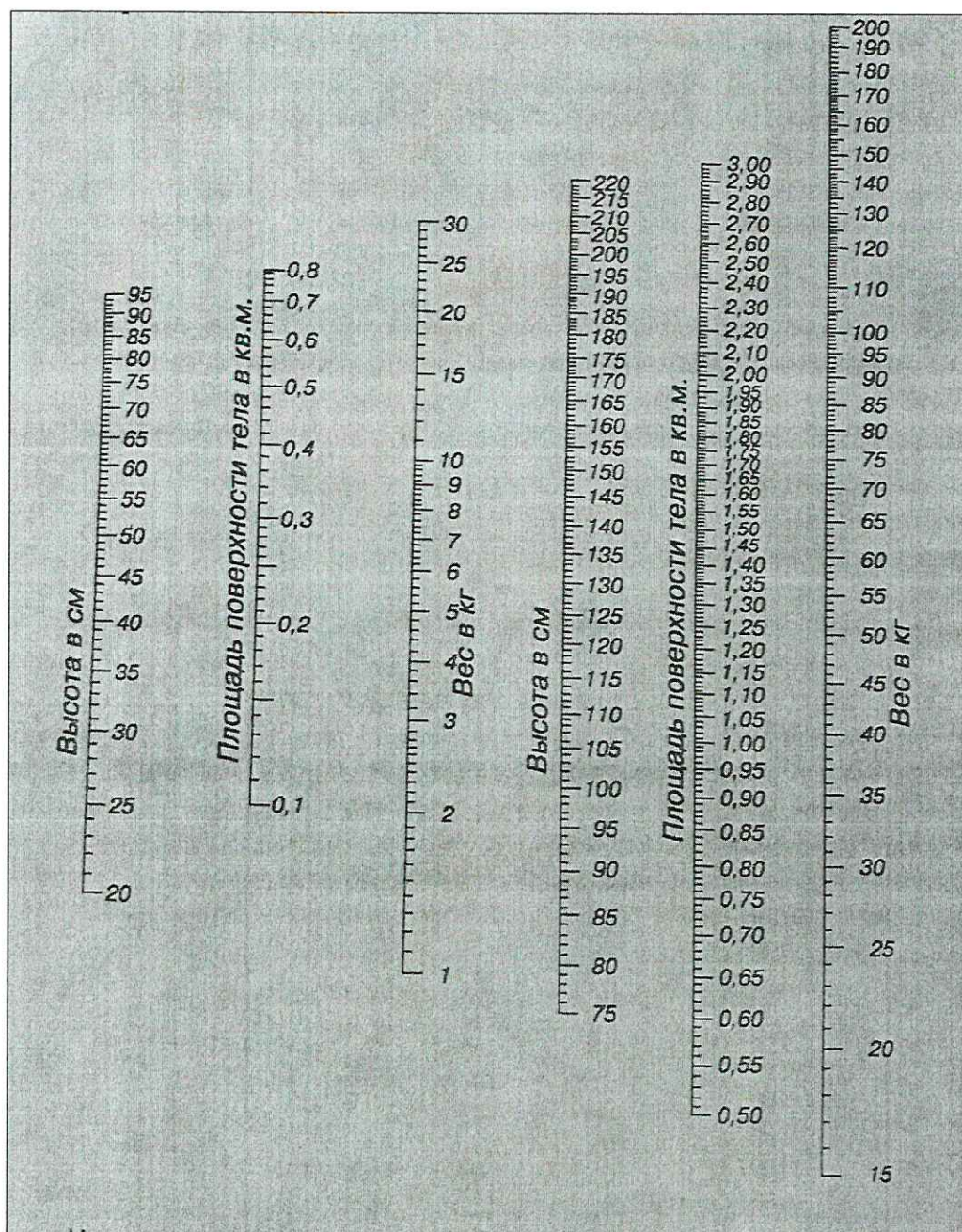


Рисунок Б.1 – Номограмма для вычисления ППТ по росту и весу тела (по Графорду, Терри и Рурку)

Таблица В.1 – Протокол ультразвукового исследования тимуса

Параметры	В норме	При выявлении изменений
Расположение	типичное	атипичное
Контуры долей	ровные	четкие
Паренхима обеих долей	средней эхогенности	
Размеры: перешеек – см Правая доля – длина × толщина × ширина см. Левая доля – длина × толщина × ширина см. Объем – см <sup>3</sup>		

Таблица Г.1 – Протокол ультразвукового исследования органов брюшной полости

Параметры	В норме	При выявлении изменений
<b>Печень</b>		
Контур	ровный	неровный
Край печени	Острый	закругленный
Размеры	не увеличены	увеличены
Правая доля (передне-задний размер) в мм		
Левая доля (передне-задний размер) в мм		
Индекс I сегмента:	не более 30%	увеличен
Эхогенность	средняя	пониженная, повышенная,
Структура	однородная	неоднородная
Ствол воротной вены:	диаметр – мм	указать диаметр и скорость кровотока
Фетальные коммуникации (пупочная вена, Аранцев проток)	обдигерированы	указать диаметр, направление и скорость кровотока
Очаговые изменения	не выявлены	выявлены <i>их размер, локализация (по сегментам), контуры, наличие капсулы, эхогенность, структура, васкуляризация</i>
<b>Внутрипеченочные желчные протоки</b>	не расширены	расширены – <i>с указанием диаметра и локализации при расширении</i>
Гепатикохоледох – диаметр, мм		
Просвет	однородный	неоднородный
<b>Желчный пузырь</b>		
Форма	правильная	наличие перегибов
Стенка: толщина в мм		
внутренний контур	ровный	Неровный
пристеночные образования	не выявлены	выявлены <i>с подробным описанием и размерами</i>
Содержимое	однородное	неоднородное
<b>Поджелудочная железа</b>		
Контур	четкие, ровные	нечеткие, неровные
Размеры: головка – тело – хвост (в мм)		
Эхогенность	средняя	пониженная/ повышенная;
Структура	однородная	неоднородная
Панкреатический проток	не расширен	расширен <i>с указанием диаметра, уровнем блока и наличием внутри просвета патологических структур</i>
Очаговые изменения	не выявлены	выявлены <i>с описанием всех характеристик</i>
<b>Селезенка</b>		
Размеры длина и толщина в мм		
Контур	ровные	неровные <i>(с указанием локализации)</i>

Продолжение таблицы Г.1

Эхогенность	средняя	пониженная / повышенная
Структура	однородная	неоднородная
Очаговые изменения	не выявлены	выявлены <i>(с описанием всех характеристик)</i>
<b>Свободная жидкость в брюшной полости:</b>	не выявлена	выявлена – <i>в каких отделах</i>
<b>Мезентериальные лимфатические узлы</b>	не увеличены	увеличены <i>(с описанием локализации, размера, количества, структуры)</i>

Таблица Г.2 – Нормальные размеры внутренних органов у детей в зависимости от возраста (мм)

Возраст	Передне-задний размер правой доли печени	Поджелудочная железа (головка x тело x хвост)	Продольный размер селезенки
Новорожденный	65	6 x 6 x 6	45
6 мес. – 1 год	65 – 75	7 x 6 x 9	52
2 года	85	8 x 6 x 10	59
3–5 лет	90 – 100	10x8x12	66 – 80
6–7 лет	107	12 x 8 x 14	87 – 94
8–10 лет	110	14 x 8 x 16	101 – 115
11–12 лет	120	16 x 12 x 18	110 – 120
13–15 лет	130	17 x 14 x 18	120
16–18 лет	150	18 x 14 x 20	120

Таблица Д.1 – Протокол ультразвукового исследования желудка

Параметры	В норме	При выявлении изменений
Расположение	типичное	атипичное
Контур	четкий	нечеткий
Толщина стенки в мм	не утолщены	утолщены
	равномерно	неравномерно (в каком отделе)
Содержимое натощак	не определяется	определяется
	в незначительном	умеренном / значительном количестве
Дифференцировка слоев стенки	правильная	диффузно изменена / локально изменена
Пассаж содержимого	в правильном направлении	определяется дуодено-гастральный / гастроэзофагеальный рефлюкс
Пилорический отдел: диаметр в мм, длина в мм, толщина мышечной стенки в мм, пассаж содержимого во время кормления		

Таблица Д.2 – Ультразвуковое исследование кишечника

Параметры	В норме	При выявлении изменений
Петли кишечника	не расширены	расширены – диаметр в мм
Толщина стенки – в мм	не утолщены	утолщены равномерно, неравномерно (в каком отделе)
Содержимое в просвете петель кишечника	жидкостное	эхогенное, неоднородное
Васкуляризация стенки кишечника в режиме ЦДК	не изменена	ослаблена, усилена, отсутствует
Перистальтика	активная	ослабленная, усиленная, отсутствует
Мезентериальные лимфатические узлы	не увеличены	увеличены
Червеобразный отросток	не изменен	изменен – диаметр в мм
Свободная жидкость в брюшной полости	не определяется	определяется (указать области)

Таблица Е. 1 – Протокол ультразвукового исследования мочевыделительной системы

Параметры	В норме	При выявлении изменений
<b>описываются отдельно для каждой почки</b>		
Топография	положение типичное	дистопия (с четким указанием местоположения)
Контуры	ровные, четкие	неровные, нечеткие; ровные, нечеткие; неровные, четкие
Размеры: длина x толщина x ширина в мм		
При необходимости – индекс почечной массы		
Толщина паренхимы в мм		
Кортико-медуллярная дифференцировка	сохранна	снижена – указать диффузные или очаговые изменения; за счет изменения экзогенности мозгового вещества (пирамидок) или коркового вещества
Чашечно-лоханочная система	не расширена	расширена
передне-задний размер лоханки и чашечек в мм		
Визуализируемые фрагменты стенок ЧЛС	не изменены	утолщены
ЦДК	сосудистый рисунок хорошо прослеживается до капсулы почки, ангиоархитектоника не изменена	при нарушении указать изменения носят диффузный или очаговый характер, при очаговых изменениях указать сегмент почки; до какого уровня прослеживается кровоток
Импульсно-волновая доплерометрия: указать показатели, измеренные на разных ветвях почечной артерии в различных участках почечной паренхимы		
<b>Мочевой пузырь</b>		
Объем в мл		
Толщина стенки	не утолщена	утолщена – мм, <i>указать диффузное или очаговое, определить уровень утолщения</i>
Внутренний контур стенок	ровный четкий	неровный / нечеткий
Мочеточники	не расширены	расширены <i>(указать в каком отделе, на всем протяжении), оценить перистальтику и смыкание</i>

Таблица Е.2 – Показатели индекса резистентности (ИР) у детей в зависимости от возраста

	0–1 мес.	1–12 мес.	1–3 года	4–7 лет	8–14 лет	15–18 лет
<b>Магистральная почечная артерия</b>	0,78±0,097	0,73±0,036	0,70±0,037	0,67±0,04	0,66±0,014	0,64±0,097
<b>Сегментарные артерии</b>	0,77±0,012	0,72±0,311	0,69±0,036	0,65±0,06	0,63±0,09	0,62±0,037
<b>Междольевые артерии</b>	0,77±0,099	0,72±0,021	0,68±0,026	0,67±0,027	0,64±0,02	0,60±0,012
<b>Дуговые артерии</b>	0,76±0,014	0,71±0,029	0,68±0,023	0,67±0,023	0,63±0,09	0,59±0,024
<b>Междольковые артерии</b>	0,75±0,015	0,72±0,158	0,69±0,031	0,68±0,031	0,62±0,05	0,58±0,013

Таблица Ж.1 – Протокол ультразвукового исследования органов малого таза

Параметры	В норме	При выявлении изменений
Осмотр на _____ день цикла:		
<b>Матка</b>		
Расположена	по средней линии	отклонена вправо /влево
Положение	anteflexion/retroflexio	
Контуры	ровные, четкие	неровные, нечеткие
Размеры: тело: длина x ширина x толщина мм		
Длина шейки матки – мм		
Структура миометрия	однородная	неоднородная
Эндометрий – мм	соответствует фазе цикла	не соответствует фазе цикла
Контуры	ровные	неровные
Структура	однородная	неоднородная
<b>Яичники, описываются отдельно правый и левый</b>		
Размеры: длина x ширина в мм		
Структура	не изменена	изменена
В срезе определяется	фолликулов макс. размером до _____ мм	
<b>Свободная жидкость</b>	не выявлена/выявлена	

Таблица Ж.2 – Размеры матки и эндометрия в зависимости от возраста

Возрастные периоды	Тело матки (мм)			Шейка матки	Эндометрий
	длина	ширина	толщина		
Новорожденный	20–30 (вместе с шейкой)	10–20	8–15	–	2–3 мм
Нейтральный	25–30	15–20	10–15	10–13	не определяется
Предпубертатный	30–40	20–30	13–18	15–20	2–4 мм
Пубертатный	45–50	42–45	35–40	20–25	2–6 мм (1 фаза) 6–12 мм (2 фаза)

Таблица Ж.3 – Размеры яичников у детей в зависимости от возраста

Возрастные периоды	Яичник		Количество фолликулов
	Длина	Ширина	
Новорожденный	20–25	10–15	10–15
Нейтральный	15–18	11–13	3–4
Предпубертатный	20–25	13–15	4–8
Пубертатный	30–35	15–20	5–8

Таблица И.1 – Протокол ультразвукового исследования органов мошонки

Параметры	В норме	При выявлении изменений
<b>отдельно для правого и левого яичка</b>		
Расположение	определяется в полости мошонки	не определяется в типичном месте
Контуры	ровные четкие	неровные нечеткие
Размеры: ×× см. Объем – см <sup>3</sup>		
Эхогенность	средней эхогенности	
Структура	однородная	неоднородная
Головка придатка: длина × ширина см		
Дополнительных образований, свободной жидкости не выявлено		
<b>ЦДК:</b>		
вены гроздьевидного сплетения	не расширены	расширены
Проба Вальсальвы	отрицательная	положительная
Ортопроба	отрицательная	положительная

Таблица И.2 – Нормальные размеры яичек и придатка в зависимости от возраста

Возраст	Объем яичка (мл)	Суммарный объем яичек (мл)	Головка придатка (мм)	
			длина	толщина
0–12 мес.	0,42 – 0,96	1,2 – 1,7	2,9	3,8
1–3 года	0,45 – 0,92	1,2 – 1,7	3,5	4,1
4–7 лет	0,26 – 0,92	1,2 – 1,7	3,7	4,4
8–10 лет	0,53 – 1,06	1,6 – 2,0	5,8	6,5
11–13 лет	0,7 – 6,99	6,1 – 14,0	7,5	9,6
14–17 лет	8,8 – 19,4	25,6 – 37,0	10,3	12,7

Таблица К.1 – Протокол ультразвукового исследования предстательной железы

Параметры	В норме	При выявлении изменений
Топография	не изменена	изменена
Контуры	ровные четкие	неровные нечеткие
Паренхима	гомогенная	негомогенная
Простатический отдел уретры	не дилатирован	дилатирован
Структура и топография семенных пузырьков	не изменена	изменена
Дополнительные интра- и параорганные включения		
Размеры	в пределах возрастных параметров длина (мм), ширина (мм), толщина(мм)	изменены

Таблица К.2 – Размеры предстательной железы в зависимости от возраста (см, М± m)

Возраст, лет	Ширина	Высота	Длина	Объем
1–7	1.48± 0,21	0,93± 0.16	0.89± 0,19	0,64± 0,2
8–10	1.71± 0,21	1.08± 0.15	1.16± 0.22	1.12± 0.5
11–13	2.39± 0.63	1.48± 0.39	1.42± 0.43	2.62± 0.68
14–17	3.13± 0.52	1.99± 0.42	1.97± 0.52	6.41± 1.15

Таблица Л.1 – Протокол ультразвукового исследования тазобедренных суставов

Параметры	В норме	При выявлении изменений
<b>Отдельно для правого и левого сустава</b>		
Вертлужная впадина	глубокая	скошена / плоская
Наружный костный выступ	хорошо дифференцирован	сглажен
Головка бедренной кости	центрирована	децентрирована
При проведении функциональных проб (наружной и внутренней ротации) положение головки	не меняется	меняется
Ядро окостенения в проксимальном эпифизе бедра	определяется к 3-м месяцам	не определяется
Диаметр ядра окостенения в мм в возрасте старше 6 мес. должен быть равен возрасту в месяцах		
Угловые характеристики:		
угол $\alpha$ - °	больше 60°	меньше 60°
угол $\beta$ - °	меньше или равен 55°	больше 55°

Таблица М.1 – Протокол ультразвукового исследования надпочечников

<b>Параметры</b>	<b>В норме</b>	<b>При выявлении изменений</b>
Форма	не изменена	изменена
Контуры	ровные	не ровные
Размеры	симметричны длина (мм) ширина (мм) толщина	не симметричны

Таблица Н.1 – Протокол ультразвукового исследования грудной (молочной) железы

Параметры	В норме	При выявлении изменений
Сосок	дифференцирован	не дифференцирован
Жировая ткань	<i>развита</i> <i>слабо</i> <i>умеренно</i> <i>достаточно</i>	не развита
Железистая ткань	развита слабо умеренно достаточно	не развита
Толщина железистой ткани	справа – слева (мм)	
Кровоток при ЦДК	не изменен	изменен
Дополнительные образования	не определяются	определяются справа / слева
Регионарные лимфоузлы	не определяются	определяются справа / слева

*Серия «Лучшие практики лучевой и инструментальной диагностики»*

Выпуск 26

**Составители:**

*Гуревич Анжелика Иосифовна*

*Зубарева Елена Анатольевна*

*Богуславская Мария Анатольевна*

*Титова Елена Анатольевна*

*Вокуева Татьяна Игоревна*

*Кочетова Елена Анатольевна*

**УЛЬТРАЗВУКОВЫЕ МЕТОДЫ ИССЛЕДОВАНИЯ В ПЕДИАТРИИ  
(МЕТОДИКА ПРОВЕДЕНИЯ И ВОЗРАСТНЫЕ НОРМАТИВЫ)**

Методические рекомендации

*Издание второе, переработанное и дополненное*

Отдел координации научной деятельности ГБУЗ «НПКЦ ДиТ ДЗМ»

Руководитель отдела О.В. Омелянская

Технический редактор А.И. Овчарова

Компьютерная верстка Е.Д. Бугаенко

ГБУЗ «НПКЦ ДиТ ДЗМ»

109029, г. Москва, Средняя Калитниковская улица, дом 28, стр. 1