

ПРАВИТЕЛЬСТВО МОСКВЫ
ДЕПАРТАМЕНТ ЗДРАВООХРАНЕНИЯ ГОРОДА МОСКВЫ

СОГЛАСОВАНО

Главный внештатный специалист
по лучевой и инструментальной
диагностике
Департамента здравоохранения
города Москвы


Ю. А. Васильев

«17» июня 2024 г.

РЕКОМЕНДОВАНО

Экспертным советом по науке
Департамента здравоохранения
города Москвы № 11



«15» июля 2024 г.

ИСПОЛЬЗОВАНИЕ ФАНТОМОВ В ПРОЦЕССЕ ОБУЧЕНИЯ
УЛЬТРАЗВУКОВОЙ ДИАГНОСТИКЕ

Методические рекомендации № 38

Москва
2024

УДК 615.84+616-073.75

ББК 53.6

И 88

Серия «Лучшие практики лучевой и инструментальной диагностики»
Основана в 2017 году

Организация-разработчик:

Государственное бюджетное учреждение здравоохранения города Москвы «Научно-практический клинический центр диагностики и телемедицинских технологий Департамента здравоохранения города Москвы»

Составители:

Васильев Ю. А. – канд. мед. наук, главный внештатный специалист по лучевой и инструментальной диагностике ДЗМ, директор ГБУЗ «НПКЦ ДиТ ДЗМ»

Омелянская О. В. – руководитель по управлению подразделениями дирекции «Наука» ГБУЗ «НПКЦ ДиТ ДЗМ»

Насибуллина А. А. – младший научный сотрудник отдела научных медицинских исследований ГБУЗ «НПКЦ ДиТ ДЗМ»

Булгакова Ю. В. – младший научный сотрудник отдела научных медицинских исследований ГБУЗ «НПКЦ ДиТ ДЗМ»

Лейченко Д. В. – младший научный сотрудник отдела научных медицинских исследований ГБУЗ «НПКЦ ДиТ ДЗМ»

Леонов Д. В. – канд. техн. наук, научный сотрудник отдела разработки средств медицинской визуализации ГБУЗ «НПКЦ ДиТ ДЗМ», старший преподаватель НИУ «МЭИ»

Шестакова Д. Ю. – канд. мед. наук, врач ультразвуковой диагностики ОГБУЗ «Клиническая больница № 1» г. Смоленска

Ветшева Н. Н. – д-р мед. наук, руководитель Центра оперативного мониторинга ФГБОУ ДПО РМАНПО Минздрава России

Лыхин В. Н. – врач – анестезиолог-реаниматолог ГБУЗ ГКБ им. С. П. Боткина ДЗМ, преподаватель МСЦ Боткинской больницы

И 88 Использование фантомов в процессе обучения ультразвуковой диагностике: методические рекомендации / Ю. А. Васильев, О. В. Омелянская, А. А. Насибуллина [и др.] // Серия «Лучшие практики лучевой и инструментальной диагностики». – Вып. 137. – М.: ГБУЗ «НПКЦ ДиТ ДЗМ», 2023. – 61 с.

Рецензенты:

Борсуков Алексей Васильевич – д-р мед. наук, профессор, директор Проблемной научно-исследовательской лаборатории «Диагностические исследования и малоинвазивные технологии» ФГБОУ ВО «Смоленский государственный медицинский университет» Минздрава России

Лесько Константин Александрович – канд. мед. наук, врач-рентгенолог ГБУЗ МКНЦ им. А. С. Логинова ДЗМ

Методические рекомендации предназначены для обучения и повышения квалификации специалистов по направлению ультразвуковой диагностики как во время освоения образовательных программ, так и при самостоятельной работе. Издание адресовано преподавателям и обучающимся.

Данные методические рекомендации разработаны в ходе выполнения НИОКР «Разработка конструкции, технологии изготовления и производство фантомов для повышения информативности ультразвуковых диагностических исследований» (№ ЕГИСУ: 123031500001-4) в соответствии с приказом от 21.12.2022 № 1196 «Об утверждении государственных заданий, финансовое обеспечение которых

осуществляется за счет средств бюджета города Москвы, государственным бюджетным (автономным) учреждениям, подведомственным Департаменту здравоохранения города Москвы, на 2023 год и плановый период 2024 и 2025 годов» Департамента здравоохранения города Москвы

Данный документ является собственностью Департамента здравоохранения города Москвы, не подлежит тиражированию и распространению без соответствующего разрешения

© Департамент здравоохранения города Москвы, 2024

© Васильев Ю. А. и соавторы, 2024

© ГБУЗ «НПКЦ ДиТ ДЗМ», 2024

СОДЕРЖАНИЕ

Нормативные ссылки	5
Термины и определения	6
Обозначения и сокращения.....	7
Введение.....	8
Роль ультразвукового исследования и подготовка к нему пациента	11
Общая информация о фантомах	12
Фантом молочной железы для ультразвуковой диагностики и манипуляций.....	13
Методика проведения ультразвукового исследования молочных желез, взятия биопсийной пробы	13
<i>Ультразвуковое исследование молочных желез</i>	13
<i>Методика взятия биопсийной пробы под контролем ультразвука</i>	14
Основные сведения о фантоме	15
Методика применения	20
Фантом щитовидной железы для ультразвуковой диагностики и манипуляций.....	27
Методика проведения ультразвукового исследования щитовидных желез, взятия биопсийной пробы.....	27
<i>Ультразвуковое исследование щитовидных желез</i>	27
<i>Методика взятия биопсийной пробы под контролем ультразвука</i>	27
Основные сведения о фантоме	28
Методика применения	37
Фантом сосудов с нервами для ультразвуковой диагностики и манипуляций.....	44
Методика проведения ультразвукового исследования сосудов, периферических нервов, выполнение регионарной анестезии	44
<i>Ультразвуковое исследование сосудов</i>	44
<i>Ультразвуковое исследование периферических нервов</i>	44
<i>Методика проведения регионарной анестезии под контролем ультразвука</i>	45
Основные сведения о фантоме	46
Методика применения	50
Заключение	59
Список использованных источников	60

НОРМАТИВНЫЕ ССЫЛКИ

В настоящем документе использованы ссылки на следующие нормативные документы:

1. Приказ Министерства труда и социальной защиты Российской Федерации от 19.03.2019 № 161н «Об утверждении профессионального стандарта „Врач ультразвуковой диагностики”».

2. Приказ Министерства здравоохранения Российской Федерации от 10.05.2017 № 203н «Об утверждении критериев оценки качества медицинской помощи».

3. СанПиН 2.2.4/2.1.8.582-96 «Гигиенические требования при работах с источниками воздушного и контактного ультразвука промышленного, медицинского и бытового назначения».

4. Федеральный закон от 21.11.2011 № 323-ФЗ «Об основах охраны здоровья граждан в Российской Федерации».

ТЕРМИНЫ И ОПРЕДЕЛЕНИЯ

В настоящем документе применены следующие термины с соответствующими определениями:

BI-RADS – стандартизированная шкала оценки результатов маммографии.

TI-RADS – система классификации, которая описывает результаты, обнаруженные в узле щитовидной железы с помощью ультразвука.

Ueno – название классификации очагов по типу прокрашивания при компрессионной эластографии.

ОБОЗНАЧЕНИЯ И СОКРАЩЕНИЯ

В настоящем документе применены следующие обозначения и сокращения:

ВОЗ – Всемирная организация здравоохранения

ТАБ – тонкоигольная аспирационная биопсия

УЗ – ультразвуковой

УЗД – ультразвуковая диагностика

УЗИ – ультразвуковое исследование

ЦДК – цветное доплеровское картирование

ВВЕДЕНИЕ

В процессе обучения студентов в медицинских вузах, а также для повышения квалификации врачей ультразвуковой диагностики (далее – УЗД) очень важно использовать фантомы как модели тех или иных органов, поскольку они позволяют развить ряд необходимых для врачебной практики навыков до применения их на реальных пациентах: взятие биопсийной пробы, проведение пункции, катетеризации, анестезии и пр. На практике многие преподаватели и студенты прибегают к самостоятельному изготовлению фантомов [1, 2], используя при этом легкодоступные материалы (пищевые продукты для моделирования мягких тканей и опухолей), однако такие материалы недолговечны, негигиеничны и недостоверно воспроизводят ультразвуковые изображения пациента.

Актуальность работы обусловлена широкой распространенностью заболеваний, которые можно диагностировать при выполнении ультразвукового исследования (УЗИ), в частности рака молочной и щитовидной желез и проблем с сердечно-сосудистой системой, а также нехваткой квалифицированных врачей УЗД. Так, по данным ВОЗ, в 2020 году рак молочной железы был диагностирован более чем у двух миллионов женщин, при этом было зарегистрировано 685 000 смертей от этой болезни. Распространенность рака щитовидной железы среди женщин достигает 3,5 % [3], причем узловые образования могут иметь небольшой размер (3–10 мм), что осложняет взятие биопсийной пробы. Появление программ ранней диагностики заболеваний привело к 15-кратному росту числа выявленных онкологических образований щитовидной железы [4] и сопутствующему повышению выживаемости. Также частота клинически значимых осложнений применения различных методов регионарной анестезии, по данным разных авторов, составляет от 3,5 до 4,8 случая на 10 000 анестезий [5]. Снизить частоту осложнений и повысить безопасность анестезии позволит совершенствование практических навыков на фантомах.

УЗИ является одним из самых распространенных методов ранней диагностики и регламентируется нормативно-правовыми актами (см. раздел «Нормативные ссылки»). Однако, как известно, это исследование является операторозависимым, и точность диагноза напрямую зависит от квалификации врача-специалиста. Следовательно, чтобы повысить качество исследования, необходимо улучшить обучение врачей. В ходе

опроса, проведенного среди преподавателей [5], 95 % респондентов сообщили, что для повышения качества обучения требуется больше учебных программ с использованием фантомов, а 35 % указали на то, что для этого также нужно больше фантомов, так как они позволяют довести до автоматизма навыки путем многократного повторения одних и тех же действий.

Сотрудники ГБУЗ «Научно-практический клинический центр диагностики и телемедицинских технологий Департамента здравоохранения города Москвы» изготовили фантомы для повышения качества проведения УЗИ и тренировки навыков манипуляций под ультразвуковым контролем, а именно: фантом молочной железы, фантом щитовидной железы (шеи), фантом сосудов и нервов. Разработанные обучающие ультразвуковые фантомы созданы для повышения качества медицинского образования, что будет способствовать улучшению медицинского обслуживания и, как следствие, приведет к усовершенствованию оказания медицинской помощи и росту уровня жизни населения.

Разработанный фантом с протоками и новообразованиями различной природы имитирует женскую молочную железу (110×140×50 мм). От аналогов он отличается большей реалистичностью и тем, что изготавливается из доступных и долговечных материалов.

Разработанный фантом щитовидной железы имитирует шею (160×180×130 мм) и является более детализированным, чем иностранные аналоги. В нем есть нижняя челюсть, подъязычная кость, щитовидный хрящ, шейный отдел позвоночника, щитовидная железа, образование щитовидной железы, трахея, ключица, грудина, ребра, артерии, вены и лимфоузлы.

Разработанный фантом сосудов и нервов имитирует мягкие ткани с расположенными на разной глубине сосудами и нервами, а также кожный покров. От аналогов он отличается более легкой проходимостью иглы в материал, что приближает выполнение манипуляций к реальным по тактильным ощущениям, при этом отмечается сопротивление иглы биообъектам (коже и нервам). Работа с фантомом позволяет почувствовать усилие при продвижении иглы. Сосуды фантома заполнены кровеимитирующей жидкостью, что дает возможность проводить тренировки сосудистого доступа с введением имитаторов препаратов. В качестве кровеимитирующей жидкости рекомендуется использовать

раствор перекиси водорода 3 %. Он не взаимодействует с основным материалом и обладает антисептическим эффектом, что предотвращает появление и распространение микробов и грибов.

Разработаны и научно обоснованы способы изготовления антропоморфных тренировочных фантомов, отличающиеся использованием новых материалов, с большей реалистичностью моделирующих акустические свойства тканей человека. На сегодняшний день в Российской Федерации используются фантомы иностранных производителей как для обучения, так и для демонстрации возможностей ультразвукового оборудования. Основными их недостатками являются высокая стоимость, отсутствие со стороны производителя возможности доработки фантома под определенные образовательные задачи, а также недостаточная реалистичность, что ограничивает их широкое внедрение. Отечественные разработки подобных фантомов появились недавно, однако во многом по своим характеристикам они уступают как зарубежным аналогам, так и представленным нами образцам. При высоком качестве изготовленные нами по заявленной технологии фантомы имеют небольшую себестоимость, что повышает их доступность для профильных организаций. Одним из главных достоинств разработки является то, что благодаря универсальности технологии изготовление фантомов не требует много времени, а также предусмотрена возможность учитывать необходимые параметры, позволяющие смоделировать целевую клиническую картину.

Цель данных методических рекомендаций – оказание методической помощи врачам в приобретении и расширении необходимых компетенций, получении знаний, умений и навыков в области использования медицинских фантомов для ультразвуковой диагностики.

Методические рекомендации позволят: изучить общетеоретические вопросы, терминологию, примеры практического использования фантомов медицинского назначения для ультразвуковой диагностики, их значение для системы здравоохранения; повысить уровень компетенций и навыков в соответствии с «Критериями оценки качества медицинской помощи», «Гигиеническими требованиями при работах с источниками воздушного и контактного ультразвука промышленного, медицинского и бытового назначения», требованиями профессионального стандарта «Врач ультразвуковой диагностики», в соответствии с Федеральным законом «Об основах охраны здоровья граждан в Российской Федерации».

РОЛЬ УЛЬТРАЗВУКОВОГО ИССЛЕДОВАНИЯ И ПОДГОТОВКА К НЕМУ ПАЦИЕНТА

В современной медицине УЗИ стало неотъемлемой частью диагностики, в том числе оно регулярно используется в качестве навигационного инструмента для проведения манипуляций, таких как регионарная анестезия и взятие биопсийной пробы. Существует ряд действий, которые необходимо выполнить, чтобы подготовить пациента к проведению исследования:

1. Осмотрите пациента, определите показания и противопоказания, определитесь с областью вмешательства.

2. Выберите датчик. Для визуализации поверхностных структур, к которым обычно относят сосуды, нервы, образования молочных и щитовидных желез, используйте линейные датчики.

3. При необходимости проведения пункции получите информированное согласие на предстоящую процедуру.

ОБЩАЯ ИНФОРМАЦИЯ О ФАНТОМАХ

В настоящих методических рекомендациях представлены три фантома:

- 1) фантом молочной железы для ультразвуковой диагностики и манипуляций;
- 2) фантом щитовидной железы для ультразвуковой диагностики и манипуляций;
- 3) фантом сосудов с нервами для ультразвуковой диагностики и манипуляций.

Эти модели предназначены для обучения и повышения квалификации врачей ультразвуковой диагностики, студентов, ординаторов и других обучающихся, а также для производителей УЗ-оборудования, в том числе для демонстрации его возможностей. Они позволяют развить навыки зрительно-моторной координации; поиска, выведения и интерпретации различных образований; проведения пункций и биопсий под ультразвуковым контролем.

Авторская технология создания фантомов позволяет смоделировать разнообразные клинические картины с запрашиваемыми параметрами [6–8]. Именно поэтому использование фантомов возможно при проведении как групповых обучающих курсов, так и персональных занятий, направленных на воспроизведение и изучение сложных клинических ситуаций.

В следующих разделах мы рассмотрим строение фантомов и методики их применения в образовательном процессе.

ФАНТОМ МОЛОЧНОЙ ЖЕЛЕЗЫ ДЛЯ УЛЬТРАЗВУКОВОЙ ДИАГНОСТИКИ И МАНИПУЛЯЦИЙ

Методика проведения ультразвукового исследования молочных желез, взятия биопсийной пробы

Ультразвуковое исследование молочных желез

При ультразвуковом сканировании молочных желез применяются линейные датчики с частотой 7,5–15 МГц. Исследование проводится в положении пациентки лежа на спине с заведенными за голову руками, лежа на боку или сидя для наиболее полного осмотра боковых отделов желез при поиске очаговой патологии, сопоставлении с данными рентгеновской маммографии. Исследование начинается со здоровой железы, а при отсутствии жалоб – произвольно. Ультразвуковой датчик устанавливается перпендикулярно поверхности кожи, компрессия должна быть дозирована и достаточно корректна. Датчик постепенно перемещается по часовой стрелке от периферии к сосково-ареолярному комплексу вдоль радиального хода млечных протоков. Особенно внимательно, прибегая к веерообразным движениям датчика, осматривают субареолярную зону и область соска, так как акустическая тень от соска часто маскирует патологические процессы в центральной зоне молочной железы.

В процессе исследования оцениваются:

1. Молочные железы в целом:
 - экзогенность;
 - расположение;
 - симметричность;
 - экоструктура;
 - толщина железисто-ареолярного комплекса;
 - состояние протоковой системы;
 - сосково-ареолярный комплекс;
 - кровеносные сосуды паренхимы.
2. Изменения в молочных железах:
 - характер изменений (очаговые, диффузные);
 - количество очаговых образований (локализация по квадрантам);
 - размеры образований;

- эхоструктура и экзогенность;
- контуры (четкие, нечеткие);
- границы (ровные, неровные);
- васкуляризация;
- жесткость (при использовании эластографии).

После исследования молочных желез осматриваются зоны регионарного лимфооттока – надключичные, подключичные и подмышечные лимфатические узлы.

Методика взятия биопсийной пробы под контролем ультразвука

Тонкоигольная аспирационная пункционная биопсия образований молочных желез чаще проводится по методу свободной руки (free hand). Наведение и пункция могут проводиться как двумя врачами, так и одним специалистом. Для проведения процедуры не требуется специальной подготовки пациента. Манипуляция проводится в положении пациента лежа на спине, руки обычно опущены. Анестезия при процедуре не проводится, так как новокаин ухудшает ультразвуковую визуализацию зоны интереса, а выполнение местной анестезии по болезненности сопоставимо с самой пункционной биопсией.

После определения наиболее удобного положения ультразвукового датчика намечается ход иглы. Далее обрабатывается поверхность кожи раствором антисептика и производится вкол пункционной иглы (шприц емкостью 5–10–20 мл, 21G) в очаговое образование молочной железы. Продвижение иглы хорошо отслеживается на экране монитора ультразвукового сканера. После подведения иглы к очаговому образованию производится забор клеточного материала для последующего цитологического исследования путем аспирации содержимого просвета иглы минимум из трех участков. Для создания отрицательного давления в шприце оттягивается поршень, в результате чего материал аспирируется в иглу. Затем поршень фиксируется, после чего извлекается шприц с иглой, накладывается асептическая повязка. Полученный материал размещается на предметные стекла – препараты для последующего исследования.

Основные сведения о фантоме

Ультразвуковой фантом молочной железы представляет собой специализированное устройство, разработанное для имитации структуры желез, и используется в обучении и практике ультразвуковой диагностики, а также для обучения методикам выполнения инвазивных манипуляций на молочных железах (рисунок 1).

Фантом изготовлен из специализированных материалов, которые имитируют эхогенность и плотность молочных желез. Эти материалы обеспечивают реалистичное отображение на ультразвуковом изображении. Внутри фантома имитируются шесть наиболее часто встречающихся новообразований молочной железы, в том числе злокачественное (рисунок 2). Это позволяет врачам практиковаться в визуализации и диагностике очаговой патологии, а также в проведении инвазивных процедур, таких как тонкоигольная аспирационная пункционная биопсия и трепанобиопсия. Фантомы молочной железы широко используются в медицинских учебных заведениях, клиниках и исследовательских центрах для обучения студентов, ординаторов и врачей. Они также применяются для проверки и калибровки ультразвукового оборудования.

Использование фантомов позволяет врачам безопасно и эффективно отрабатывать свои навыки без риска для пациентов. Это также обеспечивает стандартизированную и контролируемую среду для обучения и исследований.

Некоторые современные фантомы могут быть оборудованы системами для циркуляции жидкости, имитируя кровоток, что добавляет дополнительную реалистичность при использовании доплеровского сканирования.

Ультразвуковые фантомы молочной железы являются неоценимым инструментом в современной медицинской практике, обеспечивая высококачественное обучение и исследование в области ультразвуковой диагностики и инвазивных процедур.

Технические характеристики изделия:

- размер: 200×140 мм;
- однородная ультразвуковая картина мягких тканей;
- наличие модели опухоли с неровными краями диаметром 3–15 мм (верхневнутренний квадрант) (рисунки 2, 3);

- наличие модели опухоли с кальцинацией диаметром 3–15 мм (центральный отдел) (рисунки 2, 4);
- наличие модели липомы диаметром 3–15 мм (нижневнутренний квадрант) (рисунки 2, 5);
- наличие модели кисты диаметром 3–15 мм (нижненаружный квадрант) (рисунки 2, 6);
- наличие модели фибroadеномы диаметром 3–15 мм (верхненаружный квадрант) (рисунки 2, 7);
- четкая визуализация иглы.

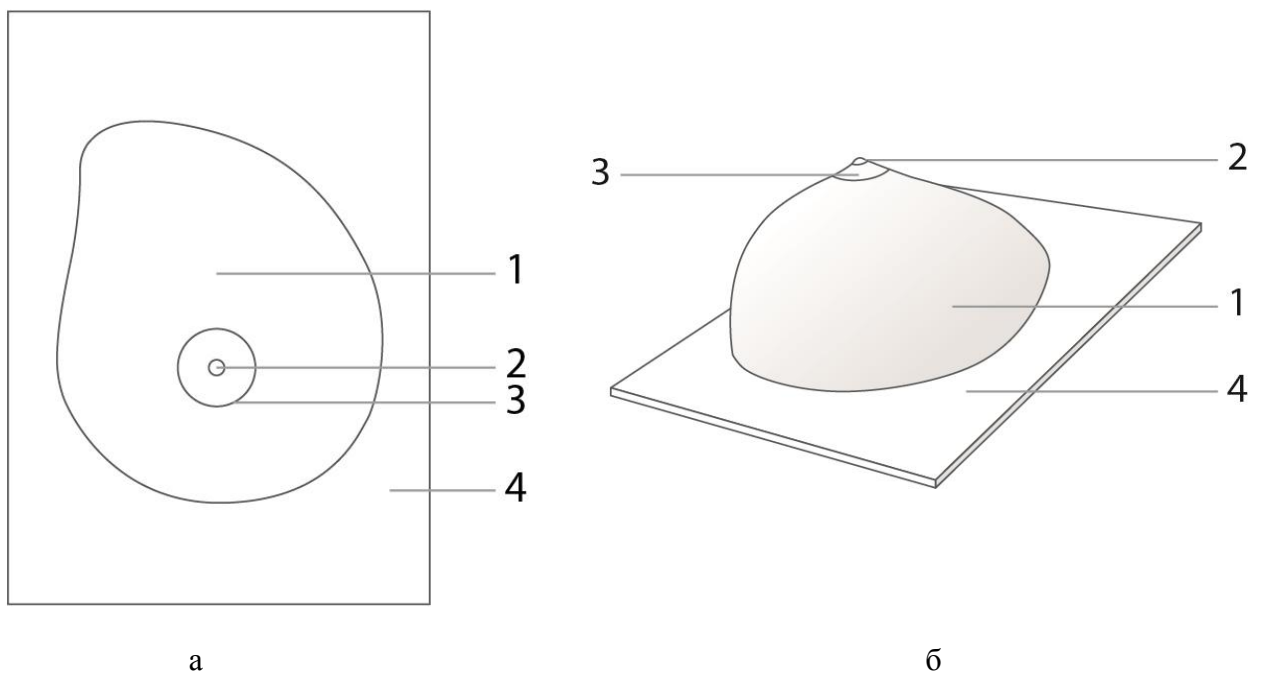


Рисунок 1 – Чертеж элементов фантома правой молочной железы (а – вид сверху; б – изометрический вид): 1 – основная упругая часть фантома; 2 – грудной сосок; 3 – ареола; 4 – пластмассовая подставка

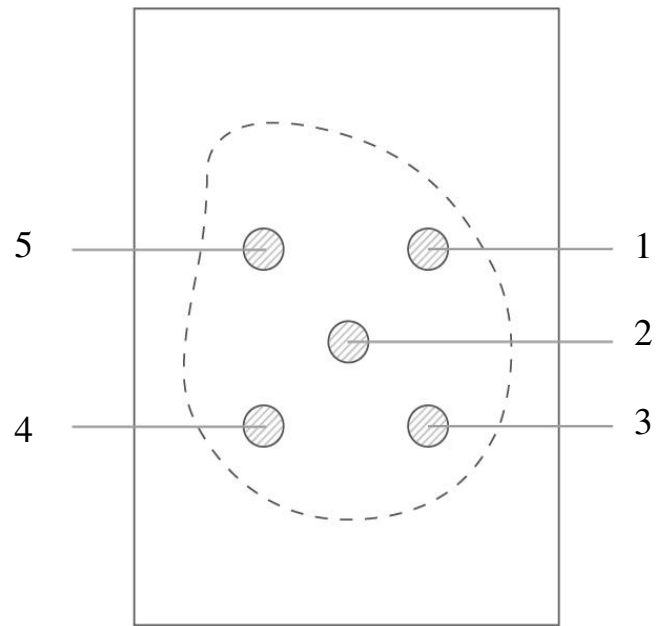


Рисунок 2 – Схема моделей включений фантома правой молочной железы (вид сверху). Цифрами обозначены модели включений

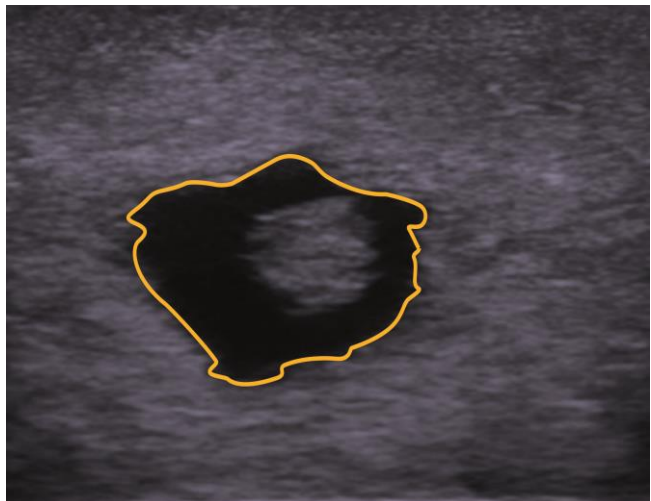
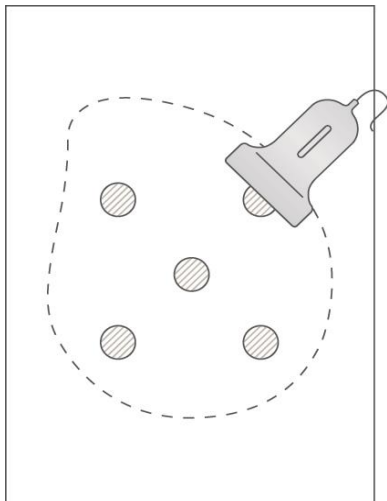


Рисунок 3 – Анехогенное образование (рис. 2 (1)) неправильной формы с нечеткими неровными контурами без акустической тени, неоднородное по структуре – с наличием в полости гиперэхогенного компонента

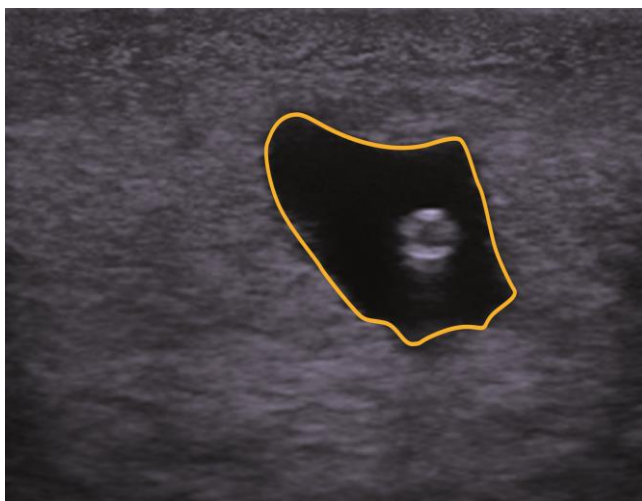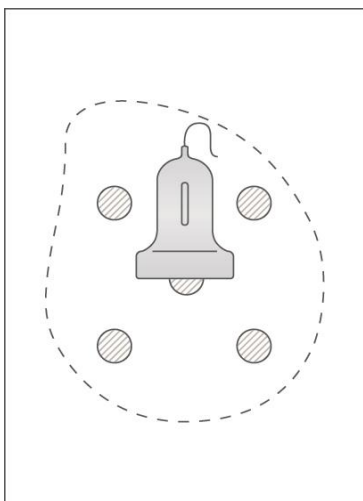


Рисунок 4 – Анехогенное образование (рис. 2 (2)) неправильной формы с четкими неровными контурами с гиперэхогенным включением внутри очага

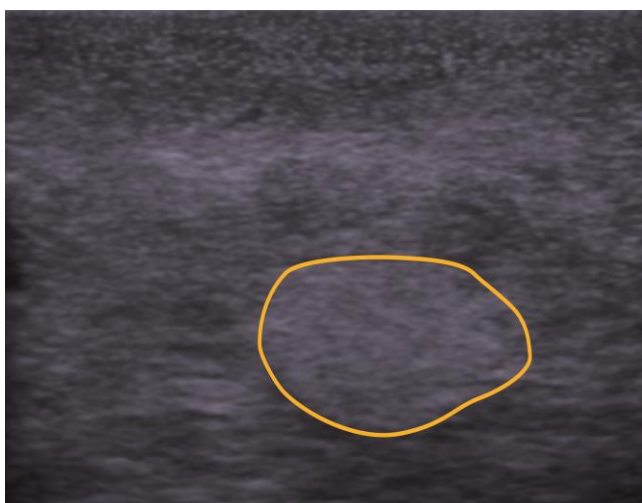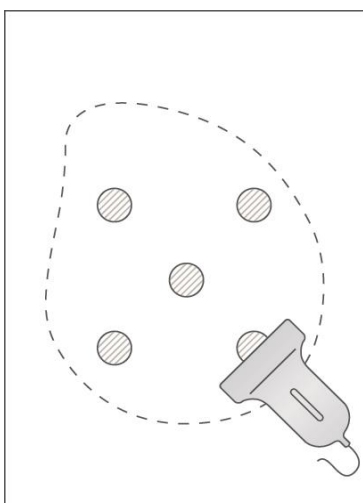


Рисунок 5 – Изохогенное образование (рис. 2 (3)) неправильной, ближе к округлой, формы с четкими ровными контурами без акустической тени

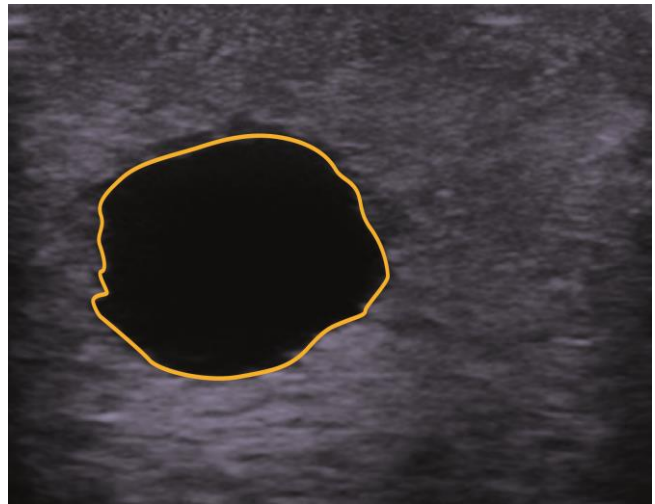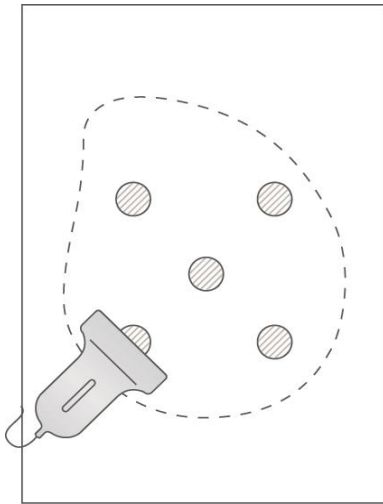


Рисунок 6 – Анехогенное образование (рис. 2 (4)) округлой формы с четкими ровными контурами, акустическим усилением и однородной структурой

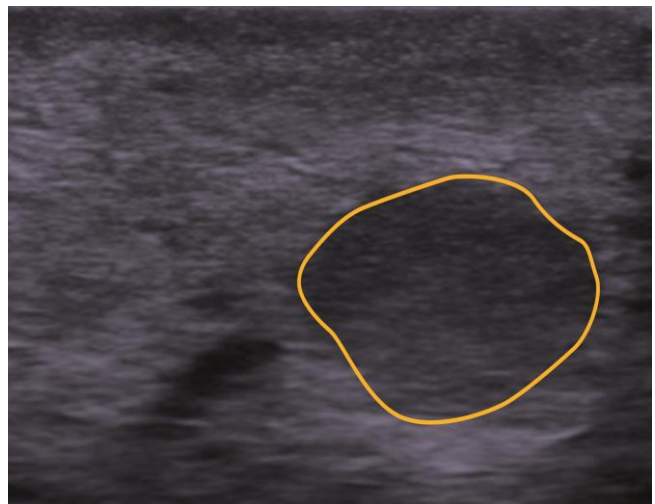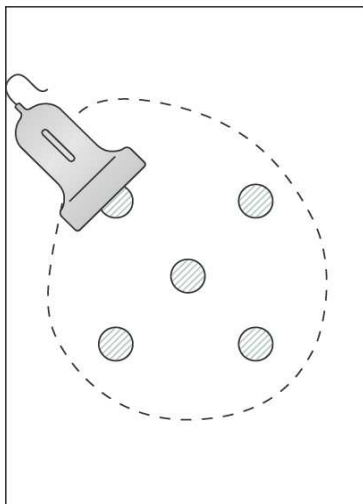


Рисунок 7 – Гипоэхогенное образование (рис 2. (5)) округлой формы с четкими ровными контурами без акустической тени

Методика применения

Сначала требуется подготовить фантом к работе. Основные этапы подготовки проиллюстрированы далее.



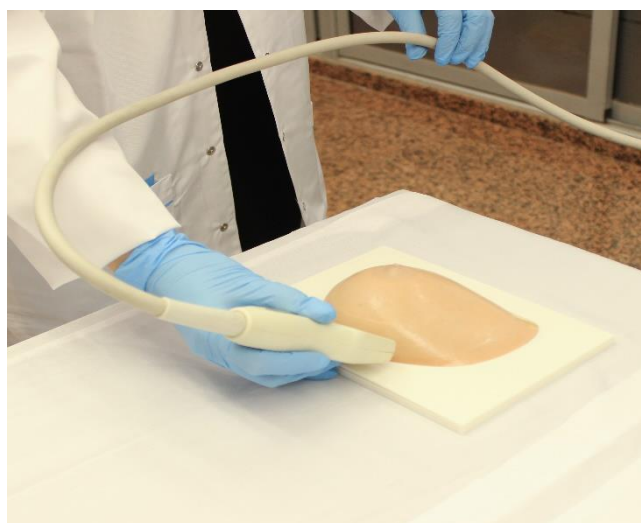Шаг 1. Откройте металлический кейс и извлеките фантом.



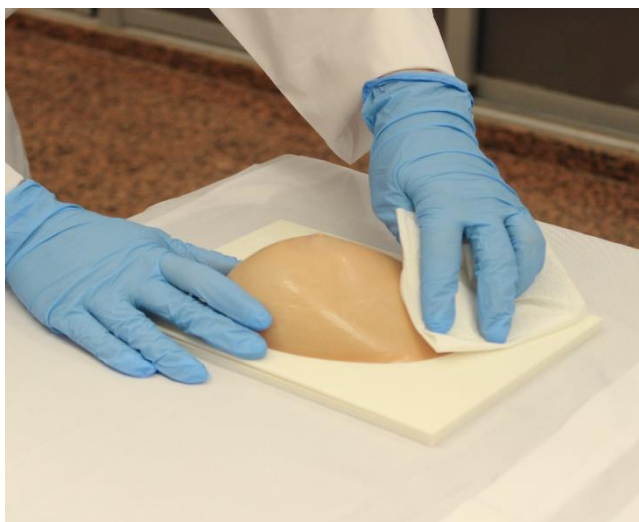Шаг 2. Проведите внешний осмотр изделия и убедитесь в отсутствии трещин, царапин и сколов, нарушающих целостность корпуса, и механических повреждений самого фантома.



Шаг 3. Осторожно положите фантом на чистую, ровную, горизонтальную рабочую поверхность. Для максимальной отработки зрительно-моторных навыков рекомендуется расположить фантом на кушетке в положении, которое имитирует стандартное физиологическое размещение пациента.



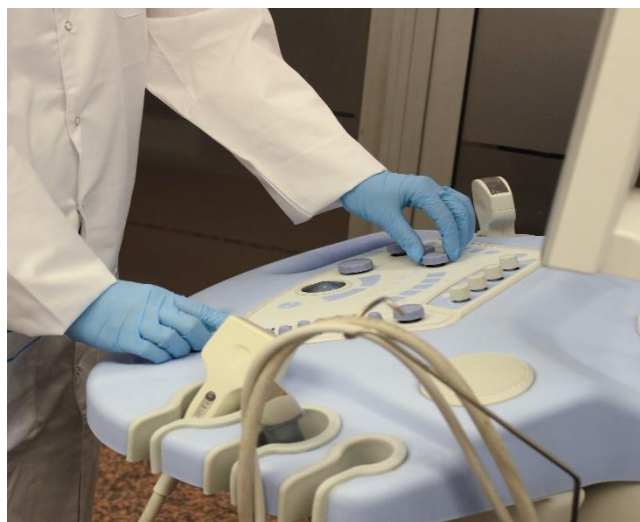Шаг 4. Убедитесь в легкой доступности датчика для всех частей фантома.



Шаг 5. При необходимости протрите фантом сухой или влажной салфеткой, удалив нежелательные объекты.



Шаг 6. Нанесите гель на водной основе на фантом или ультразвуковой датчик для четкой визуализации и для гладкого скольжения датчика.



Шаг 7. Настройте ультразвуковой прибор для исследования молочной железы, а именно: загрузите пресет для исследования молочной железы и возьмите линейный датчик.

Шаг 8. Проводите исследование молочной железы по стандартной методике, начиная от периферии к центру, исследуя последовательно все квадранты. При выявлении образований описывайте их по всем характеристикам, необходимым для формирования протокола ультразвукового исследования.

Шаг 9. При необходимости проведения компрессионной эластографии переключите пресет в режим эластографии (при наличии) и оцените жесткость образований.

Шаг 10. Озвучьте или опишите заключение по проведенному исследованию молочной железы с выставлением категории BI-RADS [9].

Примеры описания

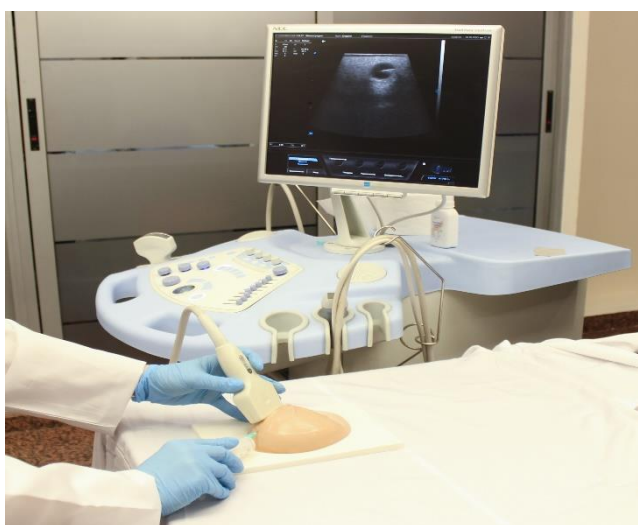Рисунок 3. На представленном УЗ-изображении определяется очаговое образование неправильной формы с неровными нечеткими контурами, анэхогенное, однородной структуры, с наличием гиперэхогенного образования внутри полости, категория 4А по BI-RADS.

Рисунок 4. На представленном УЗ-изображении определяется очаговое образование неправильной формы с неровными четкими контурами, анэхогенное, однородной структуры, аваскулярное по данным цветового доплеровского картирования (ЦДК), категория 4А по BI-RADS.

Рисунок 5. На представленном УЗ-изображении определяется очаговое образование овальной формы с ровными четкими контурами, изоэхогенное, однородной структуры, категория 2 по BI-RADS.

Рисунок 6. На представленном УЗ-изображении определяется очаговое образование правильной округлой формы с ровными четкими контурами, гипоэхогенное, однородной структуры, аваскулярное по данным ЦДК, категория 2 по BI-RADS.

Рисунок 7. На представленном УЗ-изображении определяется очаговое образование округлой формы с ровными четкими контурами, гипоэхогенное, однородной структуры, категория 2 по BI-RADS.



Шаг 11. Для отработки навыков проведения тонкоигольной аспирационной биопсии (ТАБ) под ультразвуковым контролем иглу можно вводить как по центру датчика, так и по длинной оси, контролируя введение и иглу на всем протяжении (рисунок 8). Осуществите забор материала, аккуратно извлеките иглу, при необходимости нанесите материал на предметные стекла для отработки навыков подготовки материала для цитологического исследования. Фантом может быть использован для отработки навыков выполнения трепанобиопсии с забором части ткани, однако при многократном использовании может оставаться дефект в виде гиперэхогенной линии с пузырьками воздуха, что в дальнейшем будет мешать проведению полноценного исследования.

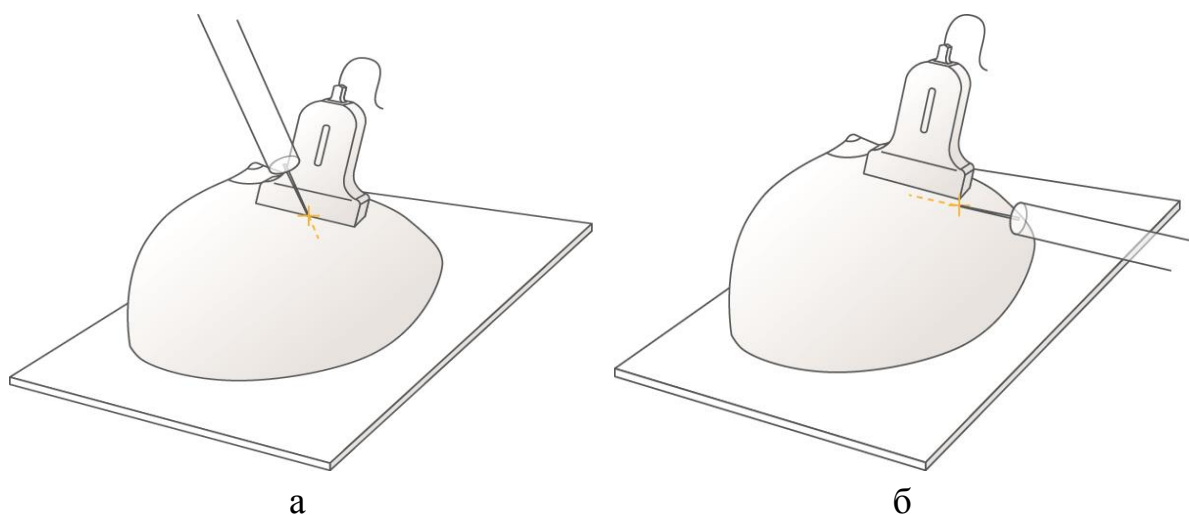
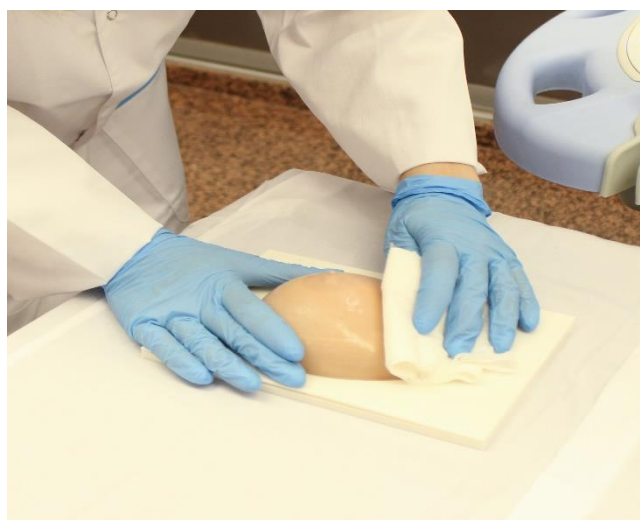
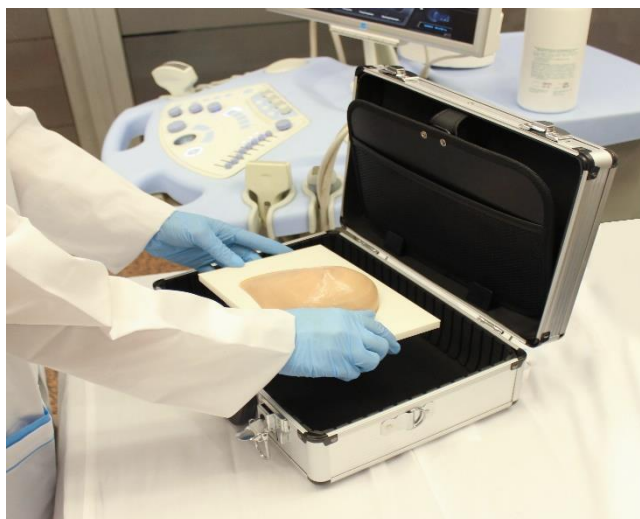
Рисунок 8 – Введение иглы под ультразвуковым контролем (а – по центру датчика; б – по длинной оси датчика)



Шаг 12. После завершения тренировки уберите излишки геля при помощи сухой салфетки, затем очистите поверхность фантома влажной салфеткой. Похлопывающими движениями удалите влагу со всей поверхности изделия и корпуса.



Шаг 13. Поместите изделие в защитный кейс. Хранить изделие следует в горизонтальном положении, в вентилируемом помещении при температуре от 10 до 40 °С и относительной влажности воздуха не выше 80 %. Не допускается хранение в условиях высокой концентрации влаги, без защиты от атмосферных осадков и прямых солнечных лучей, в присутствии паров кислот, щелочей и других агрессивных жидкостей.

ФАНТОМ ЩИТОВИДНОЙ ЖЕЛЕЗЫ ДЛЯ УЛЬТРАЗВУКОВОЙ ДИАГНОСТИКИ И МАНИПУЛЯЦИЙ

Методика проведения ультразвукового исследования щитовидных желез, взятия биопсийной пробы

Ультразвуковое исследование щитовидных желез

При проведении исследования пациент укладывается в положение лежа на спине с выгнутой шеей, под плечами помещается валик для лучшей фиксации позы пациента. Ультразвуковой датчик располагается на передней поверхности шеи на уровне яремной вырезки с последующим перемещением датчика до области подъязычной кости. При определении максимального поперечного сечения щитовидной железы производится оценка отдельных структур железы (долей и перешейка) с последующим изучением следующих параметров:

- расположение: обычное, эктопия, дистопия;
- размеры: сопоставление с нормой по полу и возрасту;
- объем;
- контуры: ровные, неровные, четкие, нечеткие;
- форма: обычная, ассиметричная;
- эхогенность: нормальная (при сравнении с эхогенностью слюнной железы), повышена, понижена;
- эхоструктура: однородная, неоднородная;
- эластичность;
- кровеносные сосуды щитовидной железы: интенсивность и симметричность.

Методика взятия биопсийной пробы под контролем ультразвука

Выполнение исследования проводится следующим образом. В условиях стерильной пункционной, которая соответствует стандартам хирургического перевязочного кабинета, пациент укладывается на спину с подложенным под плечи валиком для лучшего разгибания шеи. Далее при мультипараметрическом ультразвуковом исследовании определяется очаговое образование щитовидной железы с наибольшей зоной интереса по данным ЦДК, компрессионной эластографии, эластографии сдвиговой

волны. После под УЗ-контролем выполняется биопсия очагового образования, при нахождении иглы в зоне интереса осуществляется ее веерообразное движение для забора большего количества материала, и после фиксации в очаге осуществляется оттягивание поршня шприца для создания вакуума в шприце и забора цитологического материала. После визуального определения материала в канюле шприца аспирация прекращается, игла удаляется из зоны биопсии, при этом к месту биопсии плотно прикладывается ватный шарик со спиртом для избегания формирования подкожной гематомы. Затем цитологический материал наносится на предметные стекла, на которых он высушивается на воздухе и отправляется врачу-цитологу для дальнейшего исследования.

Основные сведения о фантоме

Ультразвуковой фантом для проведения УЗИ щитовидной железы представляет собой специализированное устройство, разработанное для имитации анатомии щитовидной железы и мягких структур шеи, используется в обучении и практике ультразвуковой диагностики, а также при выполнении инвазивных манипуляций под ультразвуковым контролем (рисунок 9).

Фантом изготовлен из специализированных материалов, которые имитируют скорость звука, коэффициент затухания, жесткость тканей щитовидной железы. Благодаря этому обеспечивается реалистичное отображение на экране ультразвукового сканера. Внутри фантома находятся очаговые образования щитовидной железы с различными признаками, соответствующие злокачественным и доброкачественным изменениям, а также крупные сосуды шеи (рисунок 10). Фантом позволяет врачам практиковаться в визуализации и диагностике очаговых патологий, а также в проведении инвазивных процедур, таких как тонкоигольная аспирационная биопсия под УЗ-контролем.

Фантомы щитовидной железы используются в медицинских учебных заведениях, клиниках и исследовательских центрах для обучения студентов, ординаторов и врачей.

Использование фантомов позволяет врачам безопасно и эффективно отрабатывать свои навыки без риска для пациентов. Это также обеспечивает стандартизированную и контролируемую среду для обучения и исследований.

Ультразвуковые фантомы щитовидной железы являются неоценимым инструментом в современной медицинской практике, обеспечивая высококачественное обучение и исследование в области ультразвуковой диагностики и инвазивных процедур.

Технические характеристики изделия:

- размер: 180×200×160 мм;
- однородная ультразвуковая картина мягких тканей;
- наличие щитовидной железы (рисунки 10, 11, 13, 24);
- наличие двух включений в щитовидной железе размером от 3 до 10 мм (рисунки 10, 13, 24);
- наличие лимфатических узлов размером от 5 до 13 мм (рисунки 10, 14, 15);
- наличие трахеи (рисунки 10, 11, 12, 26);
- наличие костных структур (рисунки 10, 16, 21, 22, 23, 28, 29, 30);
- наличие артерий и вен диаметром от 3 до 13 мм (рисунки 10, 14, 15, 16, 17, 18, 19, 20, 25, 26, 27, 30);
- четкая визуализация иглы.

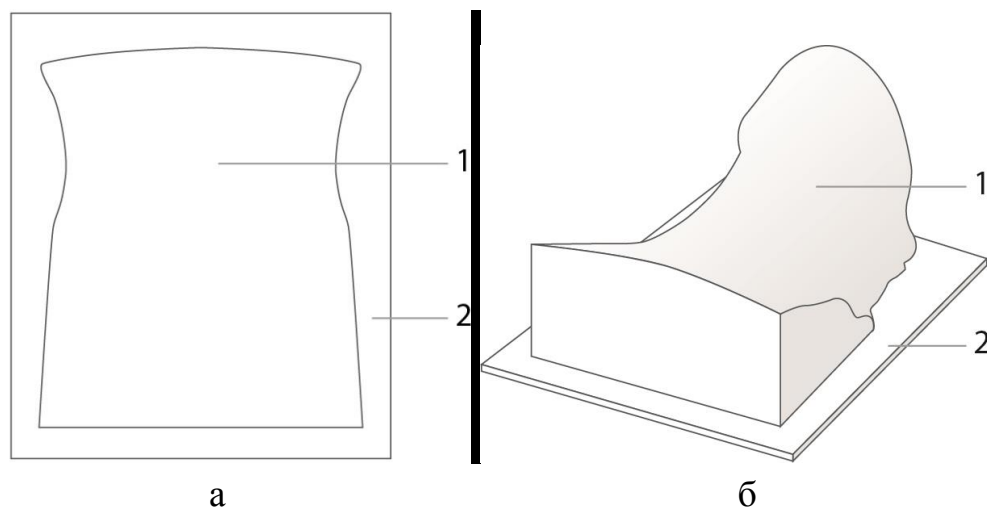


Рисунок 9 – Чертеж элементов фантома щитовидной железы (а – вид сверху; б – изометрический вид): 1 – основная упругая часть фантома; 2 – пластмассовая подставка

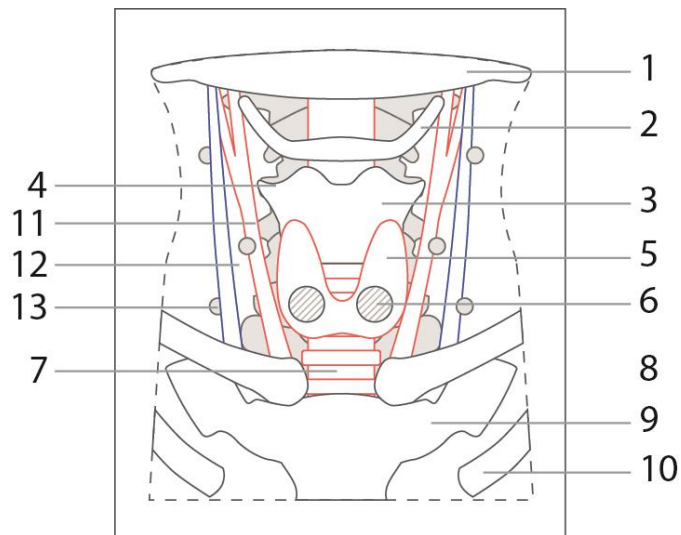


Рисунок 10 – Схема моделей, содержащихся в фантоме (вид сверху): 1 – нижняя челюсть; 2 – подъязычная кость; 3 – щитовидный хрящ; 4 – шейный отдел позвоночника; 5 – щитовидная железа; 6 – узловые образования щитовидной железы; 7 – трахея; 8 – ключица; 9 – грудина; 10 – ребра; 11 – артерии; 12 – вены; 13 – лимфоузлы

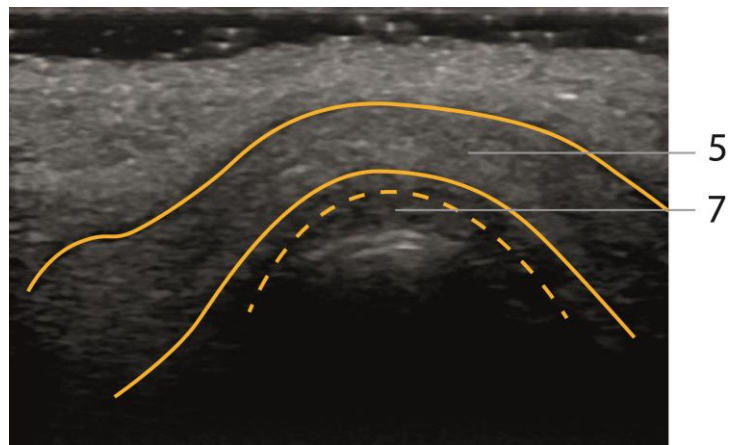
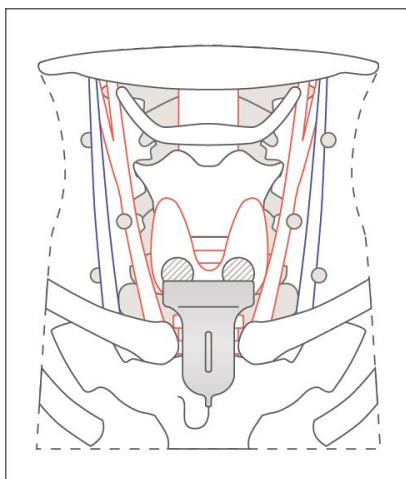


Рисунок 11 – Видны перешеек щитовидной железы (рис. 10 (5)) и трахея (рис. 10 (7))

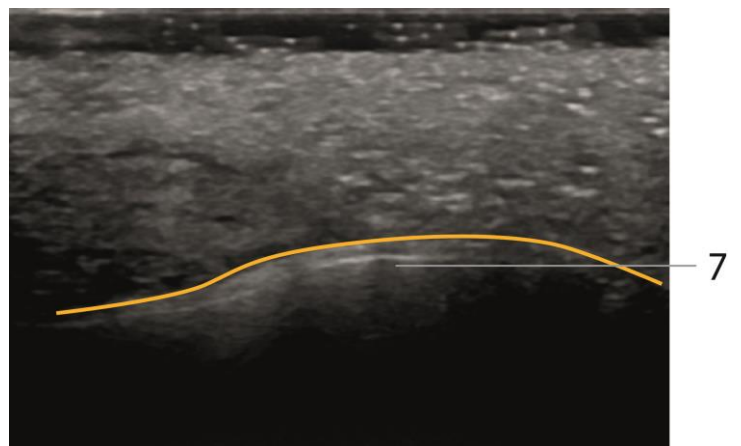
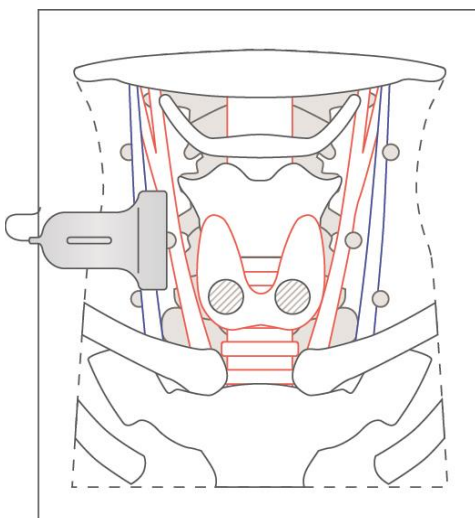


Рисунок 12 – Видна трахея (рис. 10 (7))

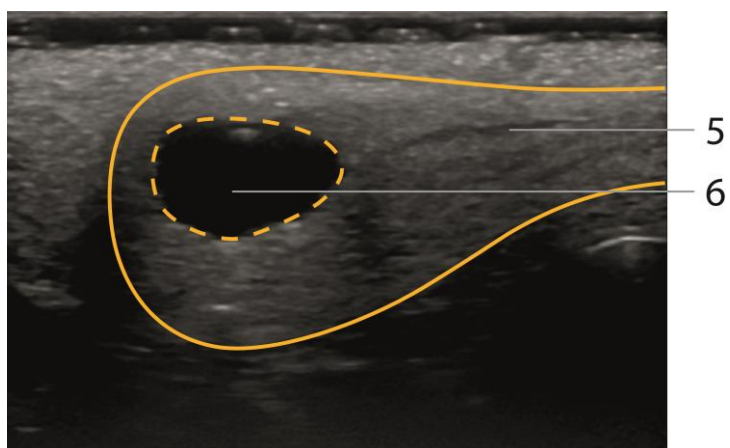
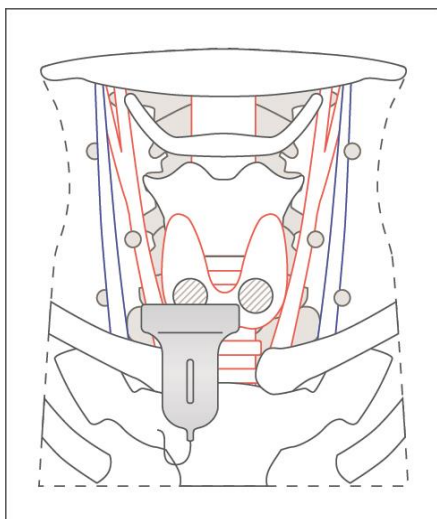


Рисунок 13 – Правая доля щитовидной железы (рис. 10 (5)) и образование щитовидной железы (рис. 10 (6)) – анэхогенное образование с четкими неровными контурами округлой формы без акустической тени

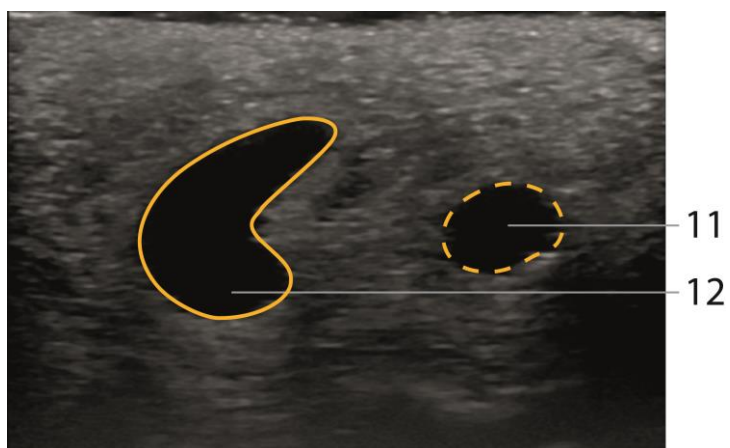
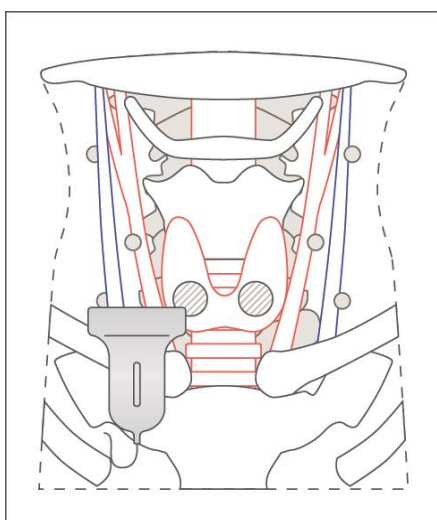


Рисунок 14 – Вена (рис. 10 (12)) и артерия справа (рис. 10 (11))

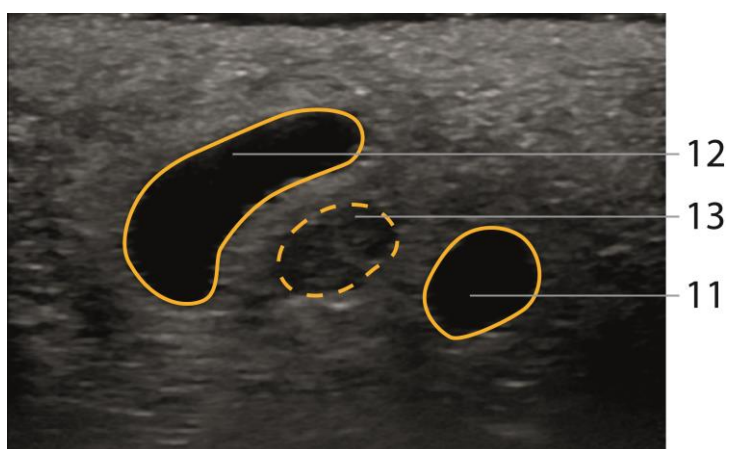
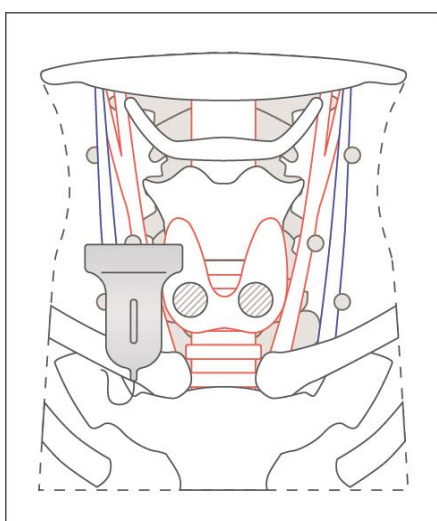


Рисунок 15 – Вена (рис. 10 (12)), лимфатический узел (рис. 10 (13)), артерия (рис. 10 (11))

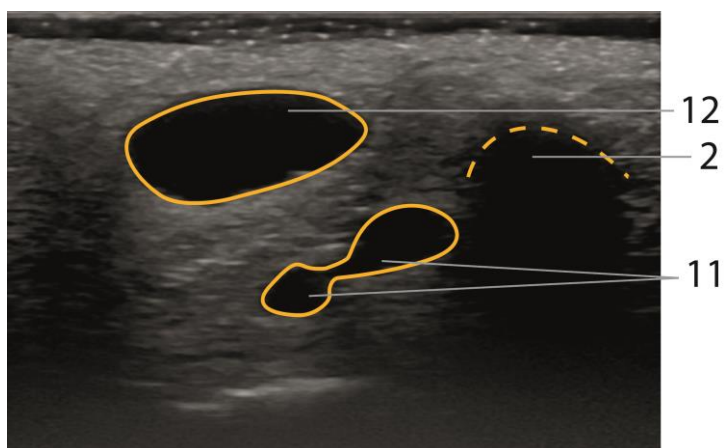
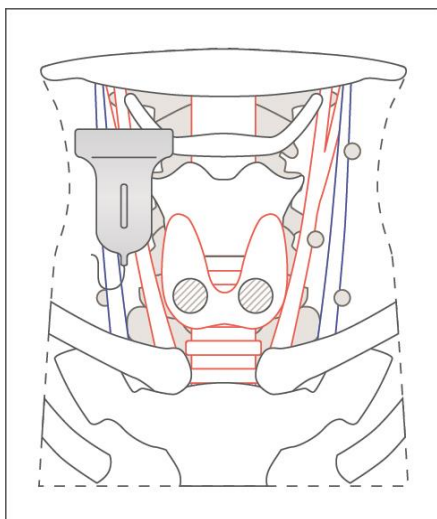


Рисунок 16 – Вена (рис. 10 (12)), подъязычная кость (рис. 10 (2)) и бифуркация артерии (рис. 10 (11))

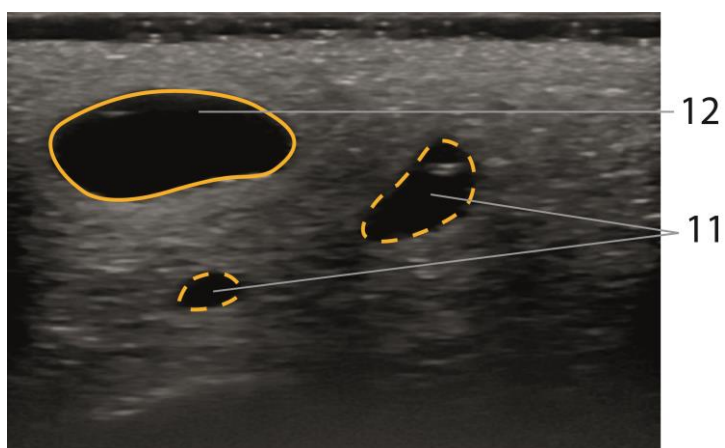
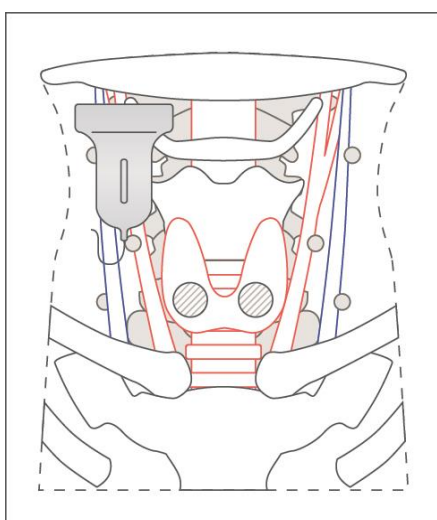


Рисунок 17 – Вена (рис. 10 (12)) и артерия после бифуркации (рис. 10 (11))

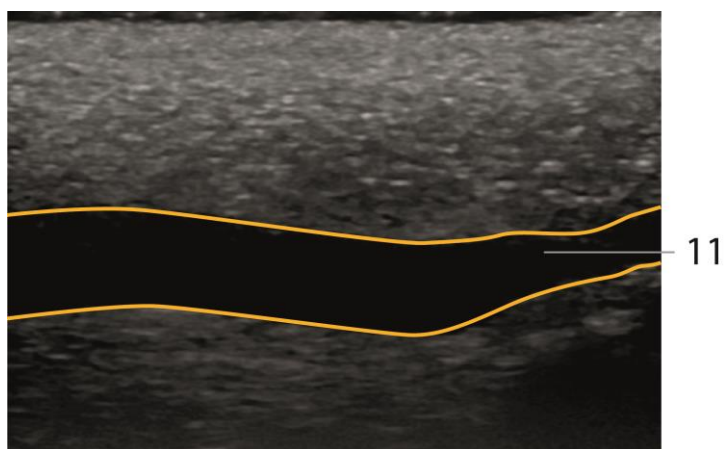
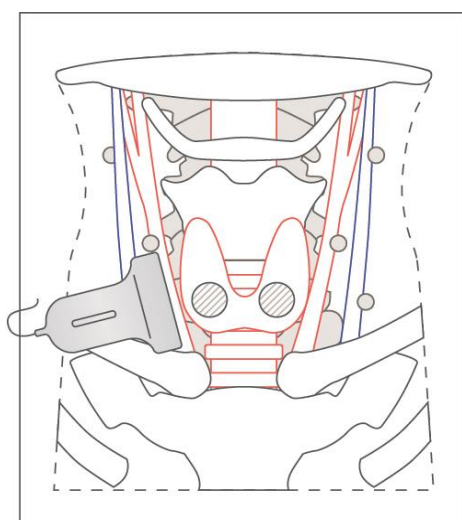


Рисунок 18 – Артерия (рис. 10 (11))

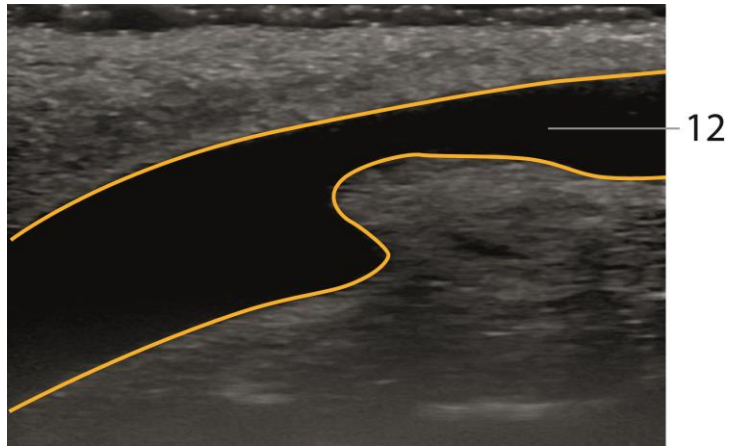
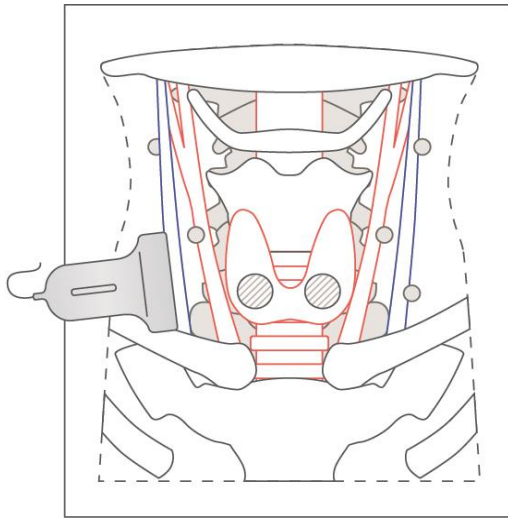


Рисунок 19 – Вена (рис. 10 (12))

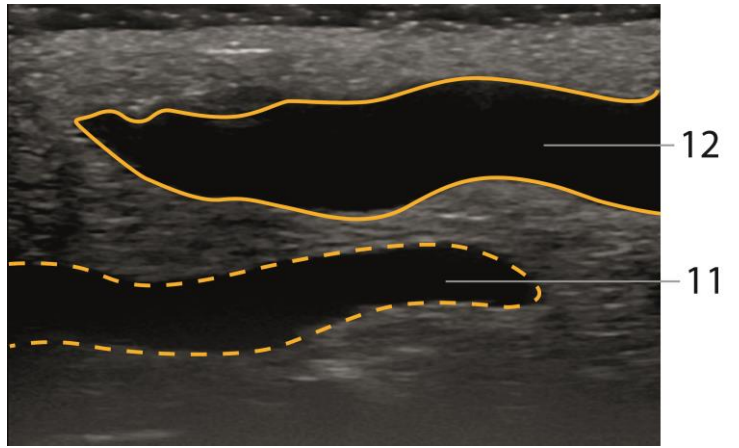
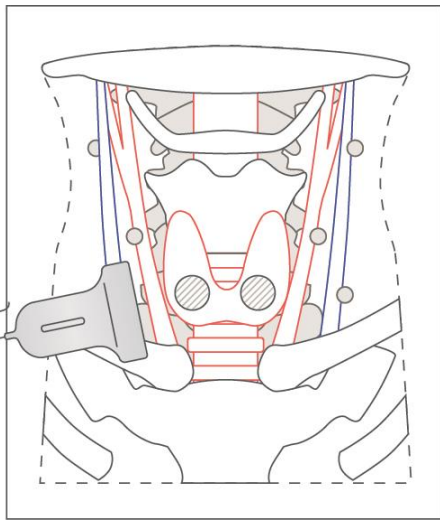


Рисунок 20 – Вена (рис. 10 (12)) и артерия (рис. 10 (11))

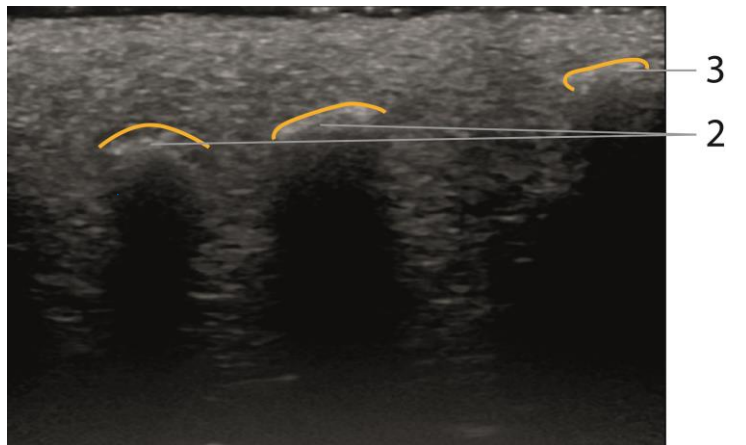
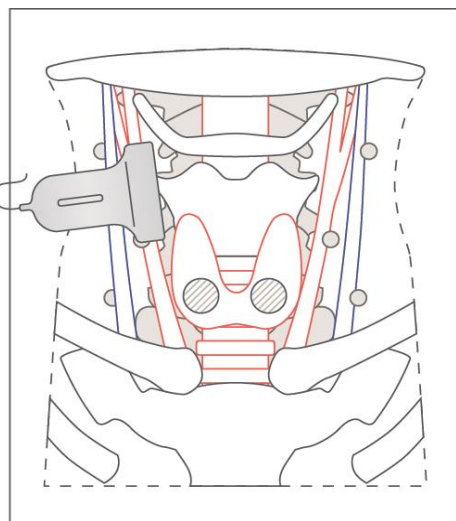


Рисунок 21 – Подъязычная кость (рис. 10 (2)) и щитовидный хрящ (рис. 10 (3))

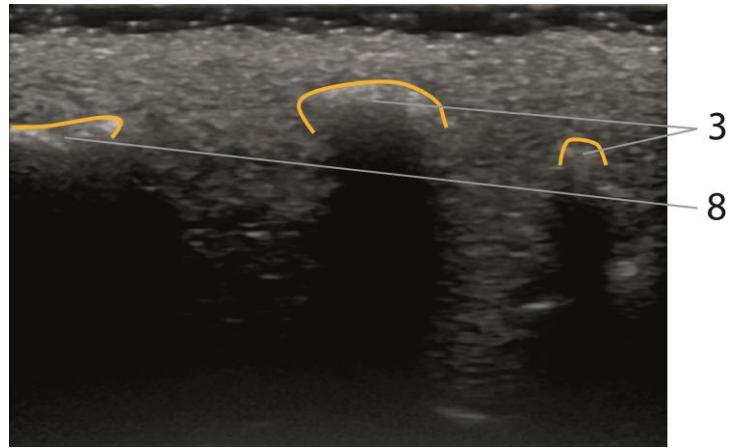
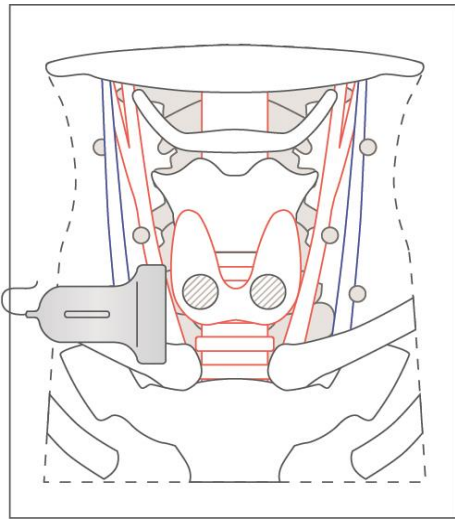


Рисунок 22 – Щитовидный хрящ (рис. 10 (3)) и ключица (рис. 10 (8))

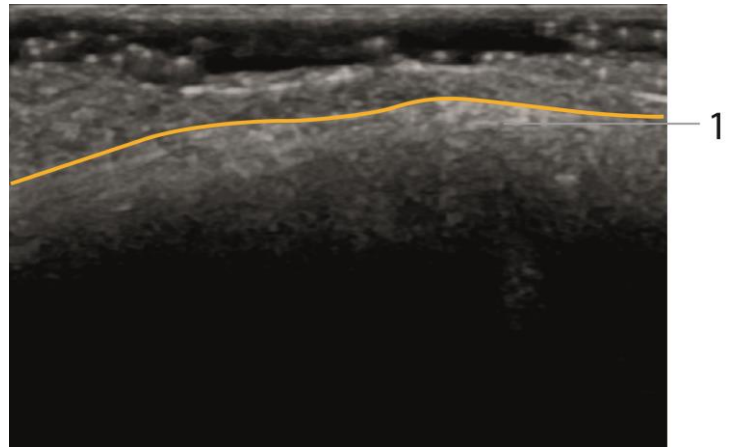
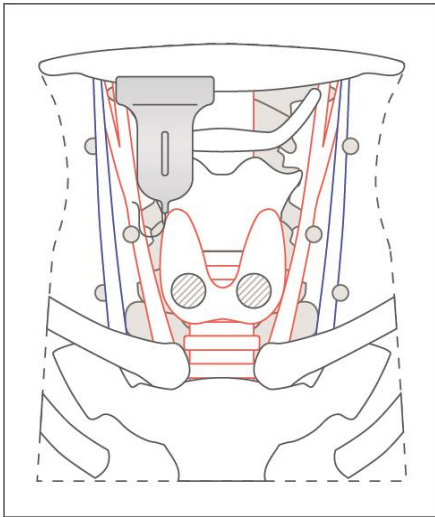


Рисунок 23 – Нижняя челюсть (рис. 10 (1))

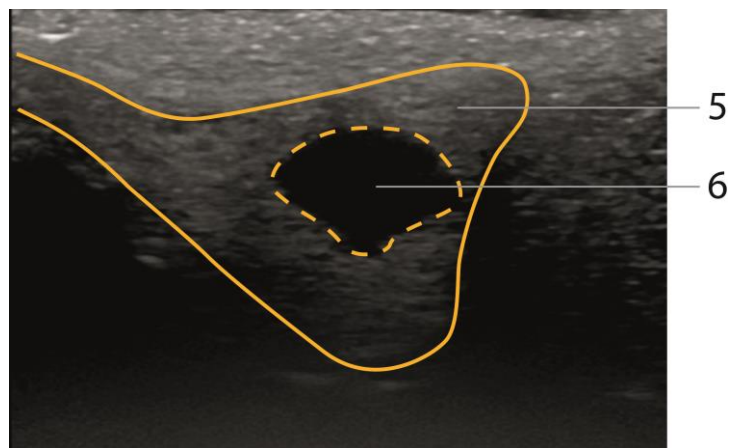
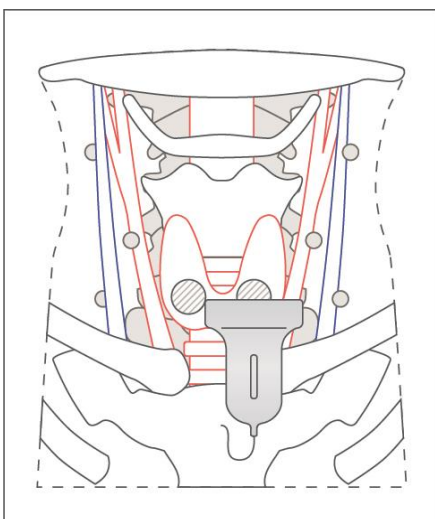


Рисунок 24 – Левая доля щитовидной железы (рис. 10 (5)) и образование щитовидной железы (рис. 10 (6)) – анэхогенное образование с четкими неровными контурами округлой формы без акустической тени

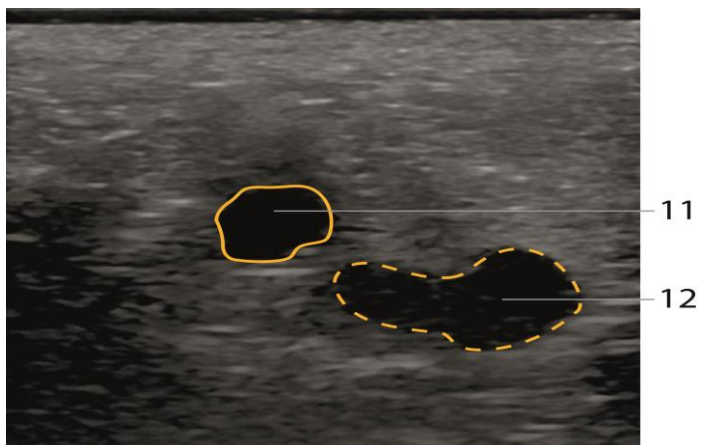
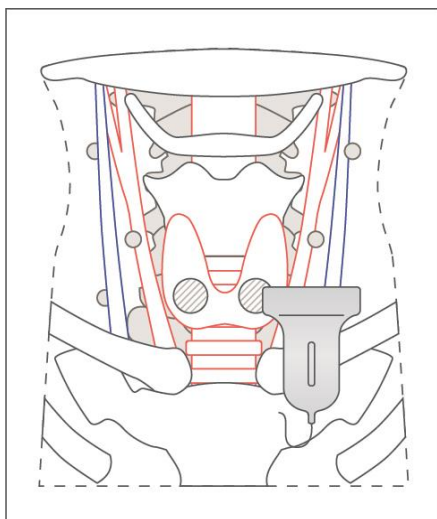


Рисунок 25 – Артерия (рис. 10 (11)) и вена (рис. 10 (12))

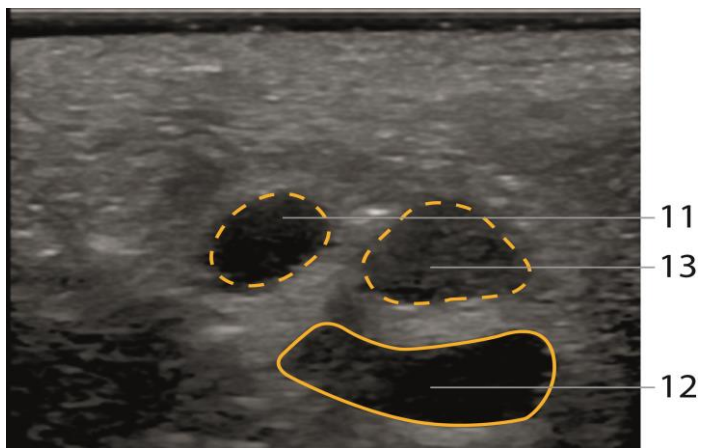
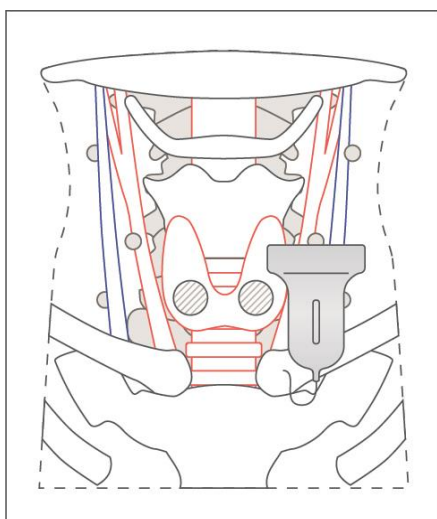


Рисунок 26 – Артерия (рис. 10 (11)), лимфатический узел (рис. 10 (13)) и вена (рис. 10 (12))

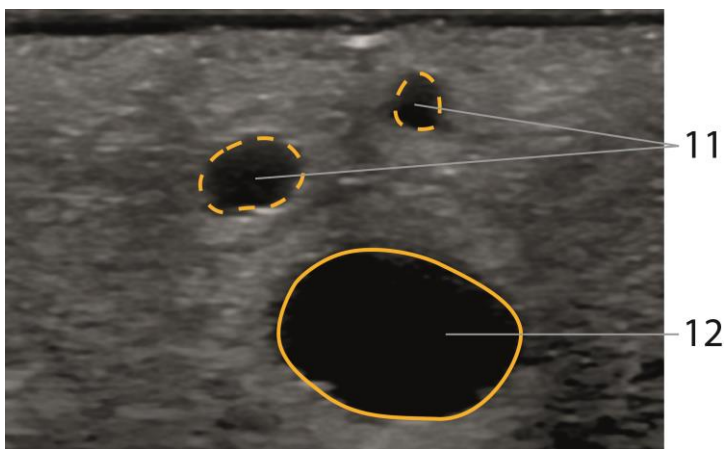
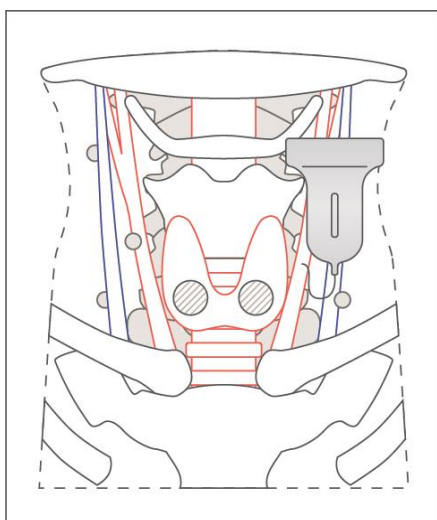


Рисунок 27 – Артерия после бифуркации (рис. 10 (11)) и вена (рис. 10 (12))

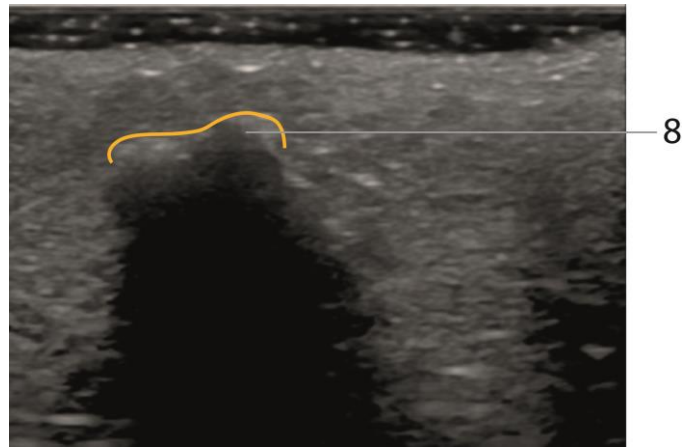
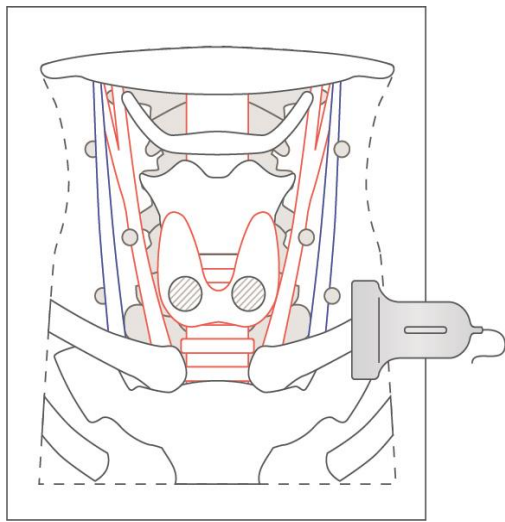


Рисунок 28 – Ключица (рис. 10 (8))

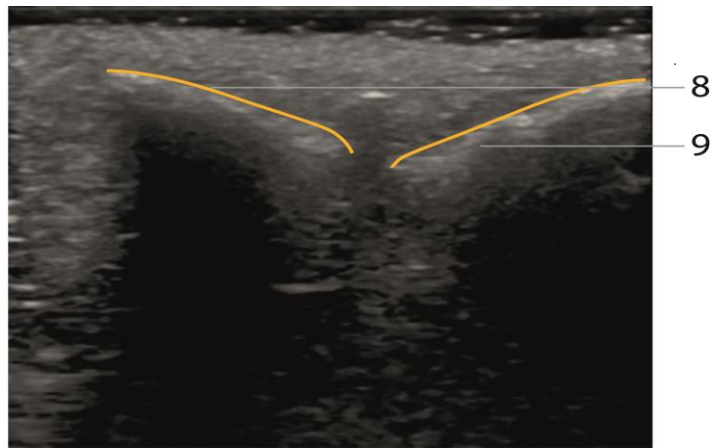
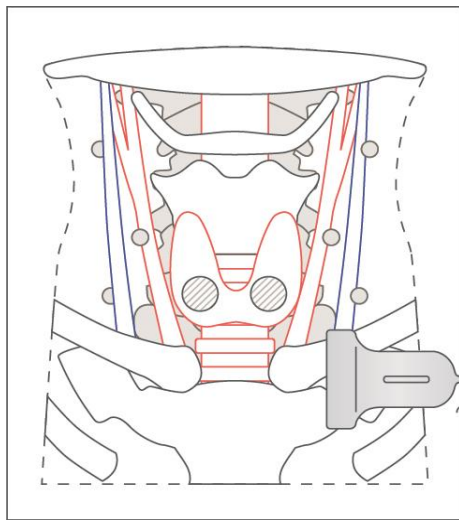


Рисунок 29 – Ключица (рис. 10 (8)) и грудина (рис. 10 (9))

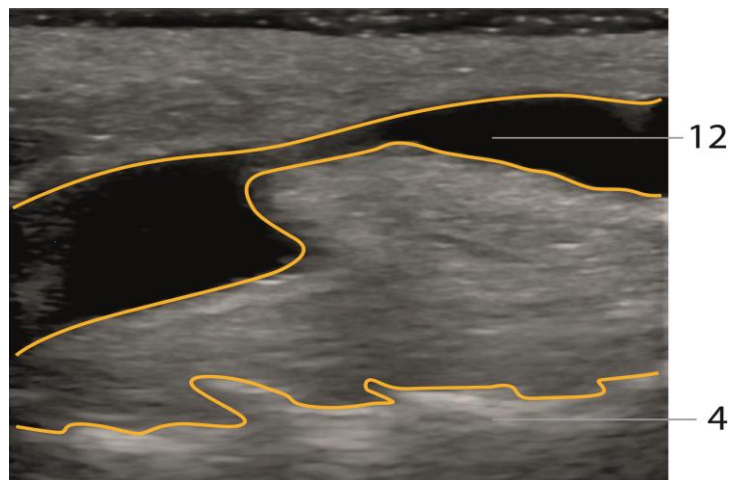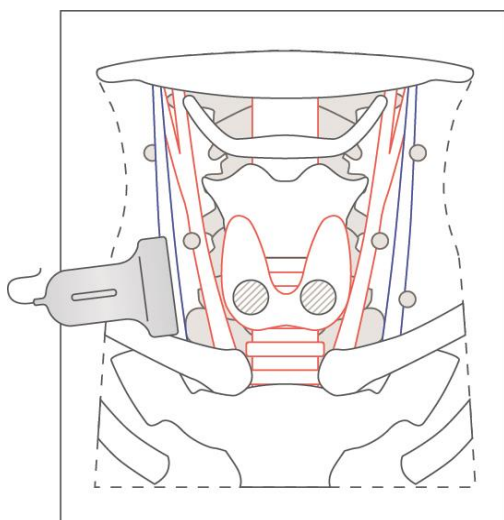


Рисунок 30 – Вена (рис. 10 (12)) и в нижней части изображения виден шейный отдел позвоночника (рис. 10 (4))

Методика применения

Сначала требуется подготовить фантом к работе. Основные этапы подготовки проиллюстрированы далее.



Шаг 1. Откройте металлический кейс и извлеките фантом.



Шаг 2. Проведите внешний осмотр изделия и убедитесь в отсутствии трещин, царапин и сколов, нарушающих целостность корпуса, и механических повреждений самого фантома.



Шаг 3. Осторожно положите фантом на чистую, ровную, горизонтальную рабочую поверхность. Для максимальной отработки зрительно-моторных навыков рекомендуется расположить фантом на кушетке в положении, которое имитирует стандартное физиологическое размещение пациента.



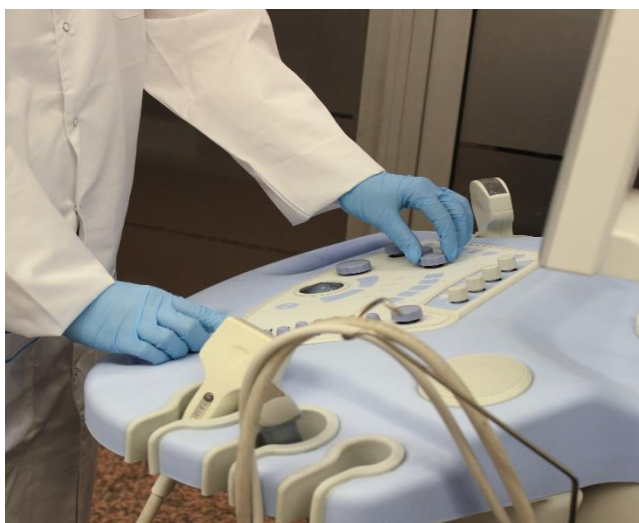Шаг 4. Убедитесь в легкой доступности датчика для всех частей фантома.



Шаг 5. При необходимости протрите фантом сухой или влажной салфеткой, удалив нежелательные объекты.



Шаг 6. Нанесите гель на водной основе на фантом или ультразвуковой датчик для четкой визуализации и для гладкого скольжения датчика.



Шаг 7. Настройте ультразвуковой прибор согласно инструкции производителя для получения необходимой области исследования.

Шаг 8. Проводите исследование щитовидной железы по стандартной методике со всеми необходимыми измерениями перешейка, правой и левой доли. При выявлении образований описывайте все их характеристики, необходимые для формирования протокола ультразвукового исследования.

Шаг 9. При необходимости проведения компрессионной эластографии переключите настройки в режим эластографии (при наличии) и оцените жесткость образований.

Шаг 10. Озвучьте или опишите заключение по проведенному исследованию щитовидной железы с выставлением категории TI-RADS [9].

Примеры описания

Рисунок 13. На представленном УЗ-изображении определяется очаговое образование в среднем сегменте правой доли щитовидной железы, ближе к овальной форме, с неровными четкими контурами, анэхогенной структуры, с наличием гиперэхогенного включения в структуру (симптом «хвоста кометы»), аваскулярное по данным ЦДК, при применении SE тип BGR, соответствует категории 2 по TI-RADS.

Рисунок 24. На представленном УЗ-изображении определяется очаговое образование в среднем сегменте левой доли щитовидной железы, ближе к округлой форме, с неровными четкими контурами, анэхогенной структуры, аваскулярное по данным ЦДК, при применении SE тип BGR, соответствует категории 2 по TI-RADS.



Шаг 11. Для отработки навыков проведения ТАБ под ультразвуковым контролем иглу можно вводить по центру датчика, контролируя введение и иглу на всем протяжении (рисунок 31). Осуществите забор материала, аккуратно извлеките иглу, при необходимости нанесите материал на предметные стекла для отработки навыков подготовки материала для цитологического исследования.

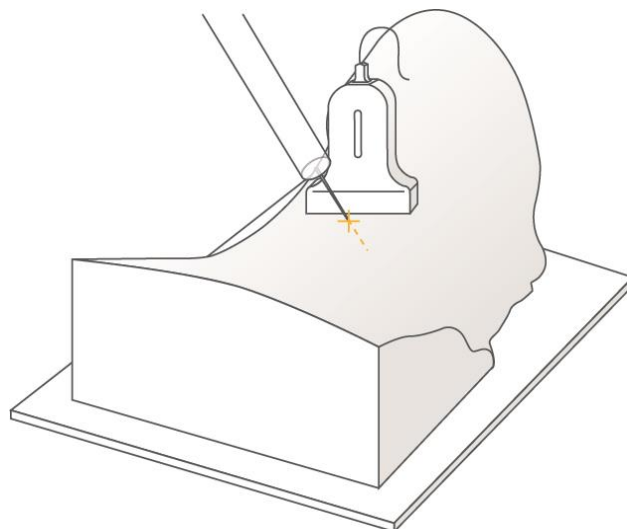


Рисунок 31 – Введение иглы под ультразвуковым контролем по центру датчика



Шаг 12. После завершения тренировки уберите излишки геля при помощи сухой салфетки, затем очистите поверхность фантома влажной салфеткой. Похлопывающими движениями удалите влагу со всей поверхности изделия и корпуса.


Шаг 13. Проведите забор материала (по стандартной методике или при использовании вакуумной ТАБ). **Внимание!** При заборе материала

нарушается целостность фантома, что приведет к изменению ультразвуковой картины.



Шаг 14. Аккуратно извлеките иглу с материалом из изделия.

Шаг 15. Сохраните при необходимости все результаты работы.



Шаг 16. Поместите изделие в защитный кейс.

ФАНТОМ СОСУДОВ С НЕРВАМИ ДЛЯ УЛЬТРАЗВУКОВОЙ ДИАГНОСТИКИ И МАНИПУЛЯЦИЙ

Методика проведения ультразвукового исследования сосудов, периферических нервов, выполнения регионарной анестезии

Ультразвуковое исследование сосудов

1. Обеспечьте комфортное положение пациента, облегчающее доступ к интересующей области исследования.
2. Выберите необходимый режим ультразвукового исследования (2D-режим, режим цветного доплера, др.).
3. Проведите сканирование по длинной и короткой оси сосуда. Оцените проходимость сосуда, состояние стенки и окружающие структуры.
4. Оцените просвет сосуда. Визуализируйте стенки, оцените наличие атеросклеротических изменений сосуда, тромбов или стенозов.
5. С использованием цветного доплера оцените направление и характер кровотока, наличие или отсутствие турбулентного потока.

Ультразвуковое исследование периферических нервов

1. Обеспечьте комфортное положение пациента, облегчающее доступ к интересующей области исследования.
2. Выберите необходимый режим ультразвукового исследования (2D-режим, режим цветного доплера, др.).
3. Выполните сканирование следующим образом:
 - визуализация нерва начинается с его идентификации, которую можно определить по структуре смешанной эхогенности (зависит от области сканирования);
 - проверьте структуру, размер и форму нерва. Любые отклонения от нормы могут указывать на патологические изменения;
 - проведите билатеральное сканирование с целью оценки структур справа и слева.
4. Если есть подозрение на компрессию или воспаление, то используйте доплеровские режимы для оценки кровоснабжения в области окружающих тканей.

5. Оцените диаметр нерва. Изменение диаметра может указывать на нейропатию или воспалительный процесс.

6. Для проверки признаков компрессионной нейропатии, туннельного синдрома оцените участки, где нервы проходят через анатомические «туннели», например карпальный, кубитальный или тарзальный каналы.

Проверьте на аномалии кровеносные сосуды, поскольку артериальные аневризмы или варикозные вены могут вызывать давление на нерв.

7. Записывайте все наблюдаемые аномалии и патологические изменения.

8. Следите за комфортом пациента в процессе исследования.

Ультразвуковое исследование сосудов и периферических нервов предоставляет детальную информацию о состоянии анатомических структур. Подобные исследования помогают выявлять и проводить коррекцию различных патологических изменений.

Методика проведения регионарной анестезии под контролем ультразвука

Данная методика использования ультразвукового контроля в регионарной анестезии значительно улучшает точность введения анестетика и снижает риск осложнений за счет визуализации анатомических структур и движения иглы в реальном времени.

При подготовке к процедуре уточните у пациента наличие аллергий, предыдущих операций, принимаемых препаратов, нарушений свертываемости крови. Используйте ультразвуковой аппарат с линейным датчиком высокой частоты и стерильные средства изоляции датчиков (перчатки, чехлы). Организуйте комфортное размещение пациента, обеспечьте оптимальный доступ к интересующей области.

Проведите оценку наружных анатомических ориентиров в целевой области. Проведите первичное сканирование, оцените расположение нервов, сосудов и других структур относительно планируемого места пункции кожи и введения местного анестетика.

Обработайте кожу антисептиком. После пункции кожи вводите иглу под ультразвуковым контролем, следя за направлением движения и глубиной проникновения.

Перед введением анестетика осуществите аспирацию для исключения попадания в сосуд. Медленно вводите анестетик, наблюдая за распределением раствора вокруг нерва или другой целевой структуры.

С помощью ультразвука убедитесь в правильном распределении анестетика вокруг интересующей структуры. При необходимости корректируйте положение иглы и дополняйте введение анестетика.

Осторожно извлеките иглу. Обработайте место пункции антисептиком и наложите асептическую наклейку. Осуществите наблюдение за пациентом в течение короткого времени, чтобы убедиться в эффективности анестезии и отсутствии осложнений.

Информируйте пациента о возможных ограничениях движений или нагрузок на оперированную область. Объясните пациенту признаки осложнений, при которых ему следует незамедлительно обратиться к врачу.

Грамотное выполнение регионарной анестезии под ультразвуковым контролем позволяет достичь высокой точности и безопасности процедуры, обеспечивая пациентам максимальный комфорт и уменьшая риски осложнений.

Основные сведения о фантоме

Ультразвуковой фантом с сосудами и нервами представляет собой специализированное устройство, разработанное для имитации анатомических структур человеческого тела, используется в обучении и практике ультразвуковой диагностики, а также при выполнении инвазивных манипуляций под ультразвуковым контролем (рисунок 32).

Фантом изготовлен из специализированных материалов, которые имитируют эхогенность и плотность человеческих тканей. Эти материалы обеспечивают реалистичное отображение на ультразвуковом изображении.

Внутри фантома имитируются крупные и мелкие сосуды различной конфигурации (рисунок 33). Это позволяет врачам практиковаться в визуализации и диагностике сосудистых патологий, а также в проведении инвазивных процедур, таких как катетеризация.

Фантом включает имитацию нервных стволов и ветвей, что делает его идеальным инструментом для обучения ультразвуковому сканированию и проведения процедур, таких как нервные блокады.

Фантомы с сосудами и нервами широко используются в медицинских учебных заведениях, клиниках и исследовательских центрах для обучения

студентов, ординаторов и врачей. Они также применяются для проверки и калибровки ультразвукового оборудования.

Использование фантомов позволяет врачам безопасно и эффективно отрабатывать свои навыки без риска для пациентов. Это также обеспечивает стандартизированную и контролируруемую среду для обучения и исследований.

Некоторые современные фантомы могут быть оборудованы системами для циркуляции жидкости, имитируя кровотоки, что добавляет дополнительную реалистичность при использовании доплеровского сканирования.

Ультразвуковые фантомы с сосудами и нервами являются неоценимым инструментом в современной медицинской практике, обеспечивая высококачественное обучение и исследование в области ультразвуковой диагностики и инвазивных процедур.

Технические характеристики изделия:

- размер: 200×140 мм;
- однородная ультразвуковая картина мягких тканей;
- наличие трех сосудов диаметром 5 мм (рисунки 33, 35);
- наличие двух нервов диаметром 3–5 мм (рисунок 33);
- наличие нерва с бифуркацией диаметром 3–6 мм (рисунки 33, 34, 36);
- четкая визуализация иглы.

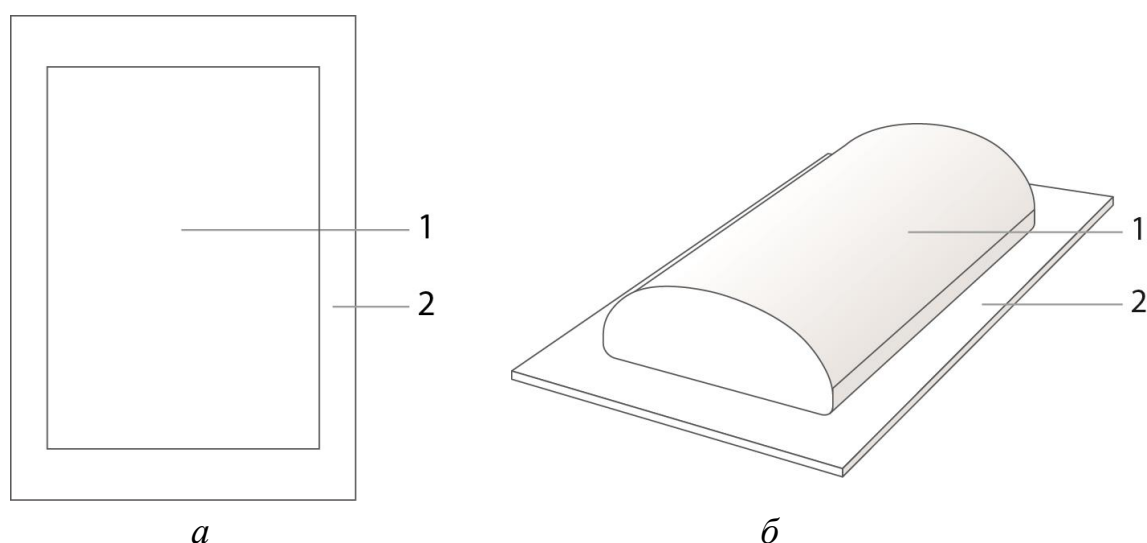


Рисунок 32 – Чертеж элементов фантома сосудов с нервами (а – вид сверху; б – изометрический вид): 1 – основная упругая часть фантома; 2 – пластмассовая подставка

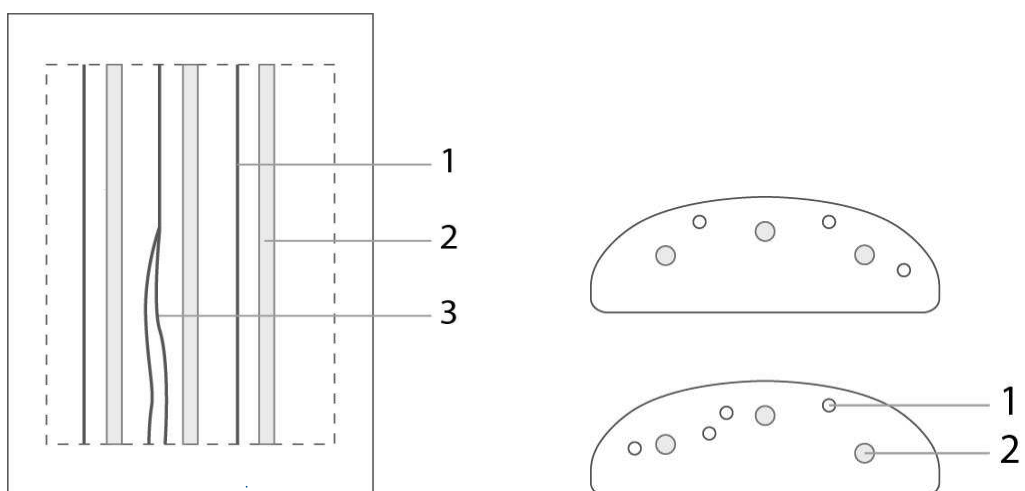


Рисунок 33 – Схема моделей, содержащихся в фантоме (вид сверху (слева), сзади (справа сверху) и спереди (справа внизу)): 1 – нервы; 2 – сосуды; 3 – область бифуркации




Рисунок 34 – Поперечное сечение области бифуркации модели нервных волокон

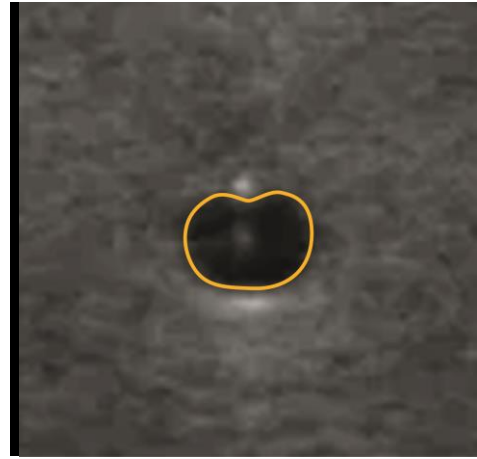
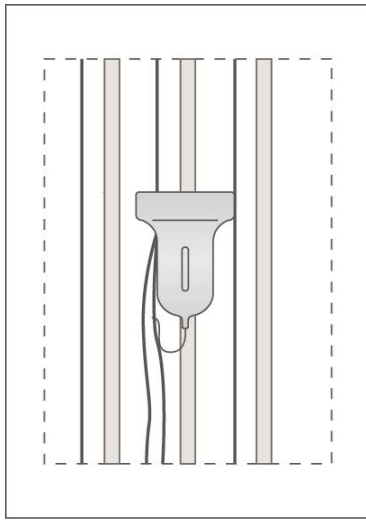


Рисунок 35 – Поперечное сечение модели сосуда

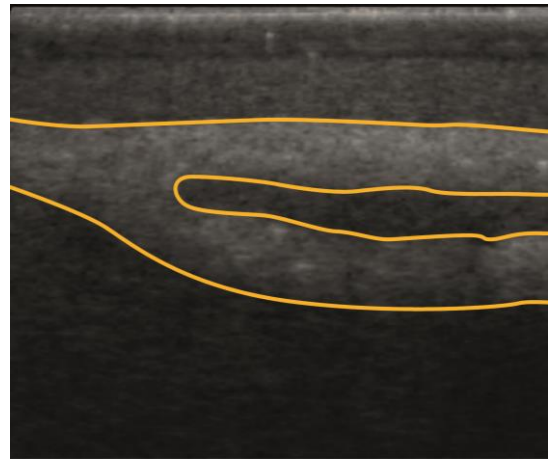
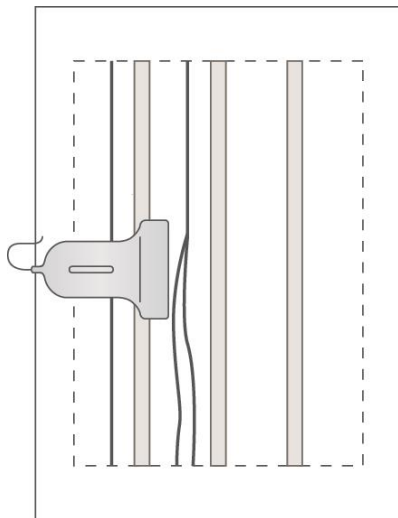


Рисунок 36 – Продольное сечение области бифуркации модели нервных волокон

Методика применения

Сначала требуется подготовить фантом к работе. Основные этапы подготовки проиллюстрированы далее.



Шаг 1. Откройте металлический кейс и извлеките фантом.



Шаг 2. Проведите внешний осмотр изделия и убедитесь в отсутствии трещин, царапин и сколов, нарушающих целостность корпуса, и механических повреждений самого фантома.



Шаг 3. Осторожно положите фантом на чистую, ровную, горизонтальную рабочую поверхность. Для максимальной отработки зрительно-моторных навыков рекомендуется расположить фантом на кушетке в положении, которое имитирует стандартное физиологическое размещение пациента.



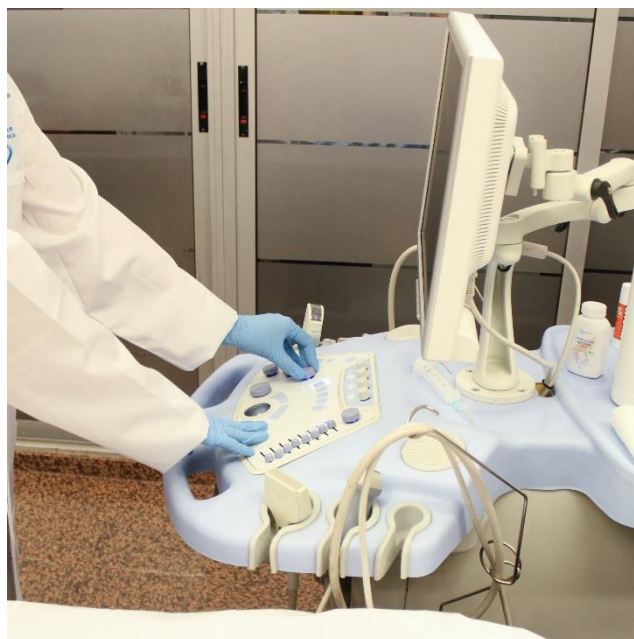
Шаг 4. Убедитесь в легкой доступности датчика для всех частей фантома. При работе с фантомами рекомендуется использовать высокочастотные датчики, которые позволяют получить четкое изображение структур, имитируемых фантомом.



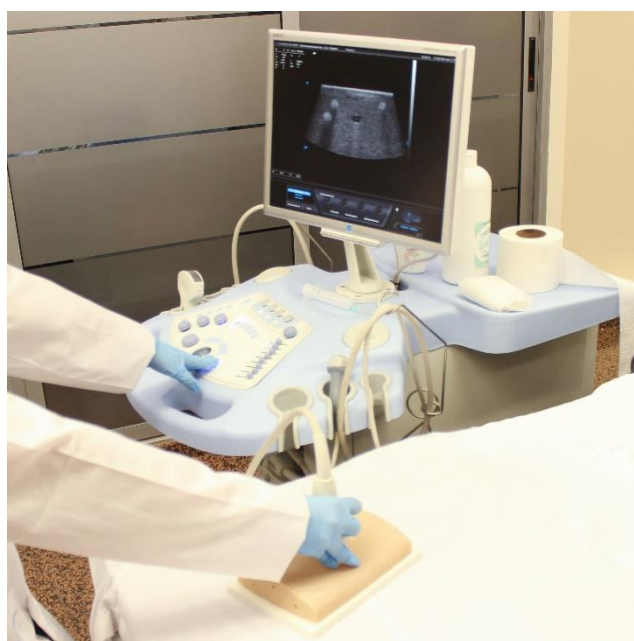Шаг 5. При необходимости протрите фантом сухой или влажной салфеткой, удалив нежелательные объекты.



Шаг 6. Нанесите гель на водной основе на фантом или ультразвуковой датчик для четкой визуализации и для гладкого скольжения датчика.

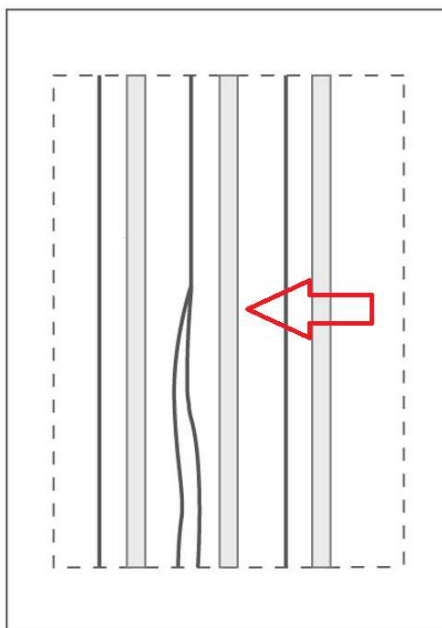


Шаг 7. Настройте ультразвуковой прибор согласно инструкции производителя для получения необходимой области исследования.



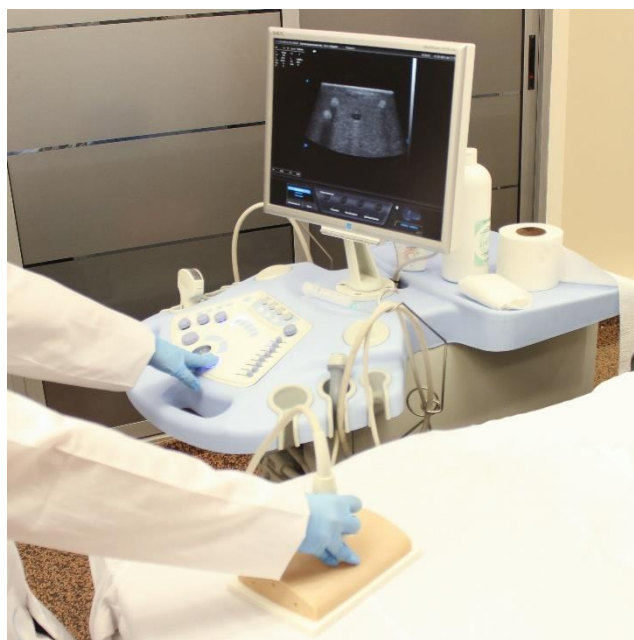Шаг 8. По ультразвуковой картине определите наполненность сосудов фантома жидкостью и при необходимости заполните сосуды раствором перекиси водорода.

После того как фантом был подготовлен, можно приступать к работе с изделием. Далее приводится пример операций, которые можно выполнять в процессе работы.



Шаг 9. По схеме устройства изделия выберите область, которую хотели бы визуализировать.

Пример. Выберем область расположения центрального сосуда.



Шаг 10. Приложите датчик к соответствующей области фантома.

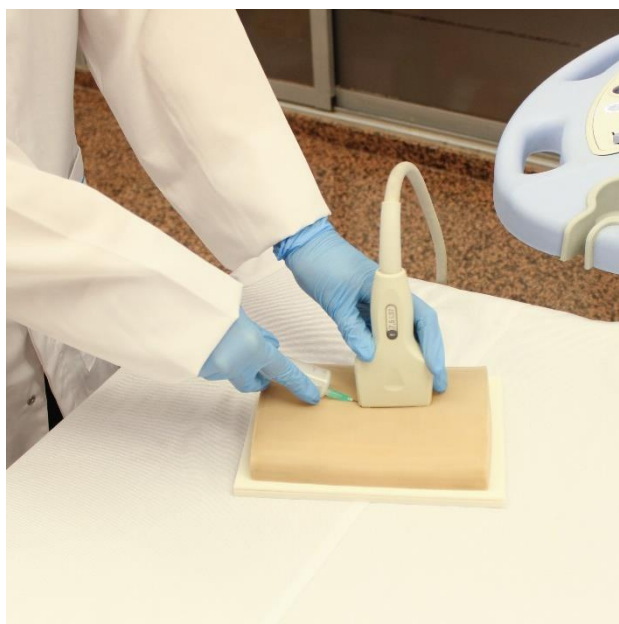Шаг 11. Перемещая датчик по поверхности фантома, выведите на экран ультразвукового прибора выбранную область. Сканирование сосудистых структур проводится по направлению сосудов.

Шаг 12. На экране ультразвукового прибора наблюдайте ультразвуковое изображение выбранной области.

Шаг 13. По положению датчика и ультразвуковому изображению, наблюдаемому на экране ультразвукового прибора, опишите локализацию области, оцените размеры и положение структур. Периферические нервы представлены гиперэхогенными структурами. Возможна визуализация единичного периферического нерва и области бифуркации нервов на два.

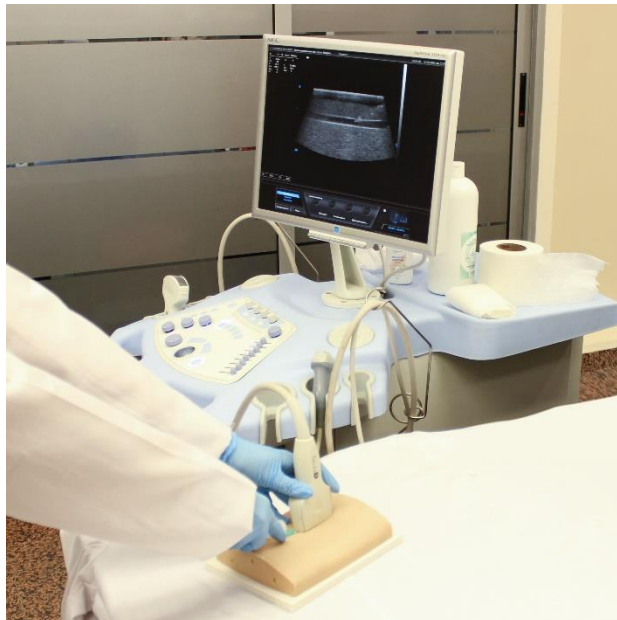

Шаг 14. Возьмите иглу для проведения пункции и предположите траекторию ее введения.



Шаг 15. Введите иглу согласно выбранной траектории. Используя фантом, попрактикуйтесь в уверенном и точном введении иглы под ультразвуковым контролем, стараясь не повредить имитируемые сосуды или нервы. Основная задача состоит в идеальном контроле кончика иглы с целью минимизации повреждения нерва.

Не проводите инъекции, поскольку фантом для этого не предназначен. Введение любой жидкости в фантом приведет к его выходу из строя. Возможна лишь ограниченная инъекция жидкости в полость сосуда при условии точного нахождения иглы в просвете.



Шаг 16. По изображению, наблюдаемому на экране ультразвукового прибора, определите положение кончика иглы.

Шаг 17. Введите в сосуд иглу, контролируя положение кончика иглы с помощью ультразвукового датчика.


Шаг 18. Введите проводник в сосуд (при наличии).

Шаг 19. Подтвердите локализацию проводника в сосуде на изображении, наблюдаемом на экране ультразвукового прибора.



Шаг 20. Аккуратно извлеките иглу и проводник из изделия.

Шаг 21. Сохраните при необходимости все результаты работы.



Шаг 22. Уберите излишки геля при помощи сухой салфетки.

Шаг 23. Очистите поверхность фантома влажной салфеткой.

Шаг 24. Похлопывающими движениями удалите влагу со всей поверхности изделия и корпуса.



Шаг 25. Поместите изделие в защитный кейс.

ЗАКЛЮЧЕНИЕ

Ультразвуковые фантомы являются ценным инструментом для обучения и отработки навыков в области ультразвуковой диагностики и манипуляций. Постоянное практическое использование этих моделей способствует росту уверенности и профессионализма медицинских специалистов.

Внедрение образовательных блоков по использованию фантомов в процесс обучения позволит создать максимально приближенные к реальным условия проведения диагностических процедур. Практические занятия с использованием реалистичных по своим физиологическим и физическим свойствам фантомов существенно повысят уровень компетенций обучающихся. Фантомы передают тактильное восприятие, сопротивление тканей, а также воспроизводят реалистичную ультразвуковую картину тканей, как здоровых, так и с наличием патологических изменений. Формирование и тренировка навыков у будущих врачей ультразвуковой диагностики повысят скорость и качество выявляемости социально значимых заболеваний, что сделает возможным обнаружение проблем со здоровьем на ранних этапах и предотвратит осложнения без дополнительных затрат и нагрузки на пациента.

Качественно выполненные исследования и манипуляции помогут специалисту в полной мере оценить каждый клинический случай, что уменьшит количество ошибок при исследовании и диагностировании.

Новые разработки в сфере технологий позволяют использовать при создании фантомов улучшенные составляющие, которые повышают имитируемые параметры моделей. В свою очередь, специалисты образовательной сферы отмечают значимость практической отработки навыков в развитии профессиональных компетенций врача.

СПИСОК ИСПОЛЬЗОВАННЫХ ИСТОЧНИКОВ

1. Leonov D., Venidiktova D., Costa-Júnior J. F. S., et al. Development of an anatomical breast phantom from polyvinyl chloride plastisol with lesions of various shape, elasticity and echogenicity for teaching ultrasound examination // *Int J CARS*. 2023. Vol. 19 (3). P. 151–161. <https://doi.org/10.1007/s11548-023-02911-4>.
2. Leonov D., Kodenko M., Leichenco D., et al. Design and validation of a phantom for transcranial ultrasonography // *Int J Comput Assist Radiol Surg*. 2022. Vol. 17 (9). P. 1579–1588. <https://doi.org/10.1007/s11548-022-02614-2>.
3. Miyauchi A., Kudo T., Ito Y., et al. Estimation of the lifetime probability of disease progression of papillary microcarcinoma of the thyroid during active surveillance // *Surgery*. 2018. Vol. 163 (1). P. 48–52. <https://doi.org/10.1016/j.surg.2017.03.028>.
4. Ahn H. S., Chang S. A., Kim H. K., et al. Determinants of pulmonary hypertension development in moderate or severe aortic stenosis // *Int J Cardiovasc Imaging*. 2014. Vol. 30. P. 1519–1528. <https://doi.org/10.1007/s10554-014-0498-5>.
5. Андреев А. А. Высокореалистичная симуляция в анестезиологии и реаниматологии – теория и практика. М. : Росомед, 2020. 632 с.
6. Леонов Д. В., Кульберг Н. С., Насибуллина А. А. [и др.]. Способ изготовления фантома для ультразвуковых исследований : патент на изобретение 2797398 С1, 05.06.2023. Заявка № 2022130330 от 22.11.2022.
7. Леонов Д. В., Кульберг Н. С., Насибуллина А. А. Фантом для ультразвуковых исследований : патент на полезную модель 211266 U1, 27.05.2022. Заявка № 2021126198 от 06.09.2021.
8. Леонов Д. В., Кульберг Н. С., Лысенко Н. А. Способ изготовления фантома с сосудами для ультразвуковых исследований : патент на изобретение 2777255 С1, 01.08.2022. Заявка № 2021110041 от 12.04.2021.
9. Фисенко Е. П., Ветшева Н. Н. Применение шкалы BI-RADS при ультразвуковом исследовании молочной железы : сборник методических рекомендаций. М., 2017.
10. Фисенко Е. П., Ветшева Н. Н., Сыч Ю. П. [и др.]. Ультразвуковая оценка узлов щитовидной железы по шкале TI-RADS : сборник методических рекомендаций. М., 2021.
11. Leonov D., Nasibullina A., Grebennikova V., et al. Design and evaluation of an anthropomorphic neck phantom for improved ultrasound diagnostics of thyroid gland tumors // *International Journal of Computer Assisted Radiology and Surgery*. 2024. <https://doi.org/10.1007/s11548-024-03130-1>.

Серия «Лучшие практики лучевой и инструментальной диагностики»

Выпуск 137

Составители:

*Васильев Юрий Александрович
Омелянская Ольга Васильевна
Насибуллина Анастасия Александровна
Булгакова Юлия Владиславовна
Лейченко Дарья Викторовна
Леонов Денис Владимирович
Шестакова Дарья Юрьевна
Ветшева Наталья Николаевна
Лыхин Всеволод Николаевич*

**ИСПОЛЬЗОВАНИЕ ФАНТОМОВ В ПРОЦЕССЕ
ОБУЧЕНИЯ УЛЬТРАЗВУКОВОЙ ДИАГНОСТИКЕ**

Методические рекомендации

Отдел координации научной деятельности ГБУЗ «НПКЦ ДиТ ДЗМ»
Технический редактор В. П. Гамарина
Компьютерная верстка Е. Д. Бугаенко

ГБУЗ «НПКЦ ДиТ ДЗМ»
127051, г. Москва, ул. Петровка, д. 24, стр. 1